

## بلوغ زودرسی در نتیجه تومور گرانولوزا تخمدان در پیش دختر سه ساله و نیم

بخش آندوکرینولوژی بیمارستان چیلدرن مموریال شیکاگو

دکتر م - استاینر Dr. M. Steiner دکتر سیروس هادی

مقدمه

و نیم در تاریخ ۹ اگوست ۱۹۶۱ در بیمارستان چیلدرن مموریال شیکاگو برای اولین بار بستری گردید.

علت مراجعه به بیمارستان بروز قاعدگی بود که سه روز قبل از بستری شدن شروع شده بود و حتی در روز بستری شدن همچنان ادامه داشت.

علاوه بر آن بزرگ شدن پستانها و ظهور مو در ناحیه عانه از سه هفته قبل در پیش بیمار توسط مادر مشاهده گردیده بود.

در معاینه بیمار چیزی که قابل توجه بود نمو هر دو پستان بود (بزرگ نسبت بسن بیمار) و نوک پستان ها هم مثل پستان دختران بالغ قهوه‌ای پررنگ بودند.

در معاینه شکم توموری در ناحیه لگن لمس گردید که بی‌درد و آزاد بود (شکل ۱) دستگاه تناسلی نمو قابل توجه نموده بود و هیچ فرقی با دستگاه تناسلی

خارجی زن بالغ نداشت و مقدار کمی مودر ناحیه عانه نیز وجود داشت (شکل ۲)

تجزیه معمولی ادرار و خون چیز غیر

بروز علائم بلوغ در پیش دختران کمتر از ۸ سال غیر طبیعی است و علل آن باید از طریق کلبینیکی و لابراتواری جستجو شود بطوریکه Wilkins

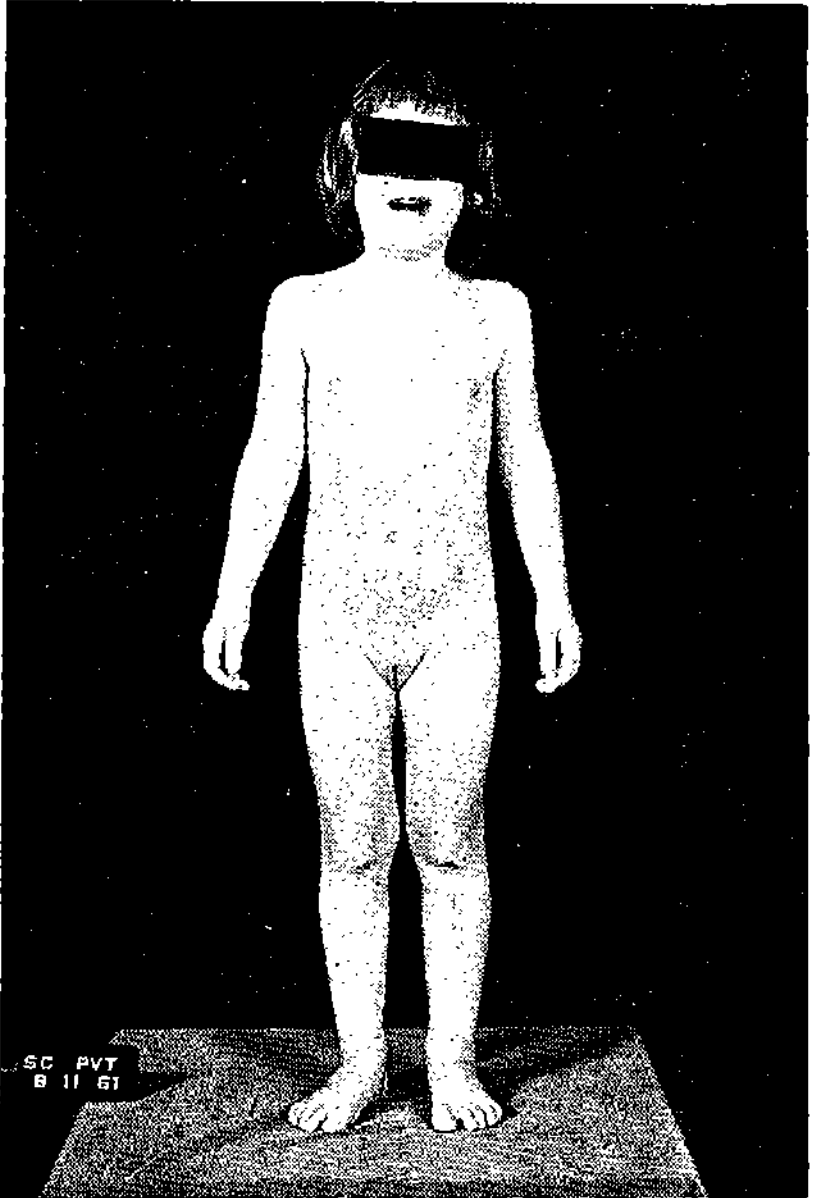
بررسی کرده ضایعات هیپوتالاموس و تومور های Pineal و هیپوفیز، فوق کلیوی و تخمدان هر يك بطور جداگانه قادرند بلوغ زودرس را ایجاد نمایند.

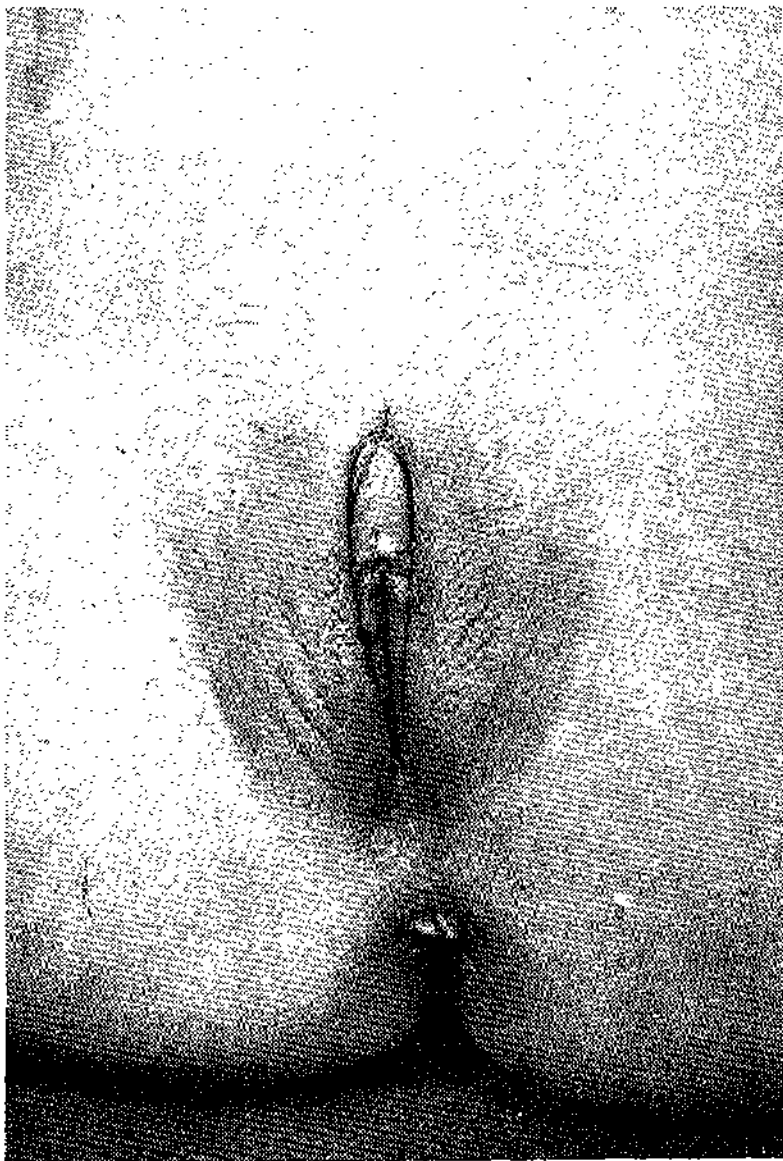
در این بررسی علل بسیاری از بلوغهای زودرس که مربوط ب ضایعات هیچکدام از غدد فوق نیوده Idiopathic یا Constitutional نامیده شده.

تومور گرانولوزاسلی تخمدان یکی از تومور هائی است که در پیش دختران کمتر از سن ۸ سالگی ایجاد بلوغ زودرس را مینماید. ما در زیر شرح حال دختری را خواهیم داد که بلوغ زودرس در نتیجه

همین تومور داشت و بعد به بحث درباره آن خواهیم پرداخت.

شرح حال بیمار - این دختر سه ساله





شکل ۲ - دستگاه تناسلی خارجی دختر ۳۵ ساله

طبیعی نشان نداد ولی هورمونهای ادرار بقرار زیر بود :

هورمون ادرار بیمار	قبل از عمل	هورمون ادرار زن بالغ (طبیعی)
Estron استرون	۲ میکروگرام ۲۴ ساعت	۲-۲۵ میکروگرام ۲۴ ساعت
Estradiol استرادیول	۱۰۰ میکروگرام ۲۴ ساعت	۱۰۰-۱ میکروگرام ۲۴ ساعت
Estriol استریول	۲ میکروگرام ۲۴ ساعت	۲-۳ میکروگرام ۲۴ ساعت
Estrogen استروژن کل	۵ میکروگرام ۲۴ ساعت	۴-۶۵ میکروگرام ۲۴ ساعت
گونا دوتروپین Gonadotropin 17 Keto-Stero	بیشتر از ۶ واحد موش و کمتر از ۱۶ واحد موش طبیعی	بیش از ۶ واحد موش و کمتر از ۵۰ واحد موش

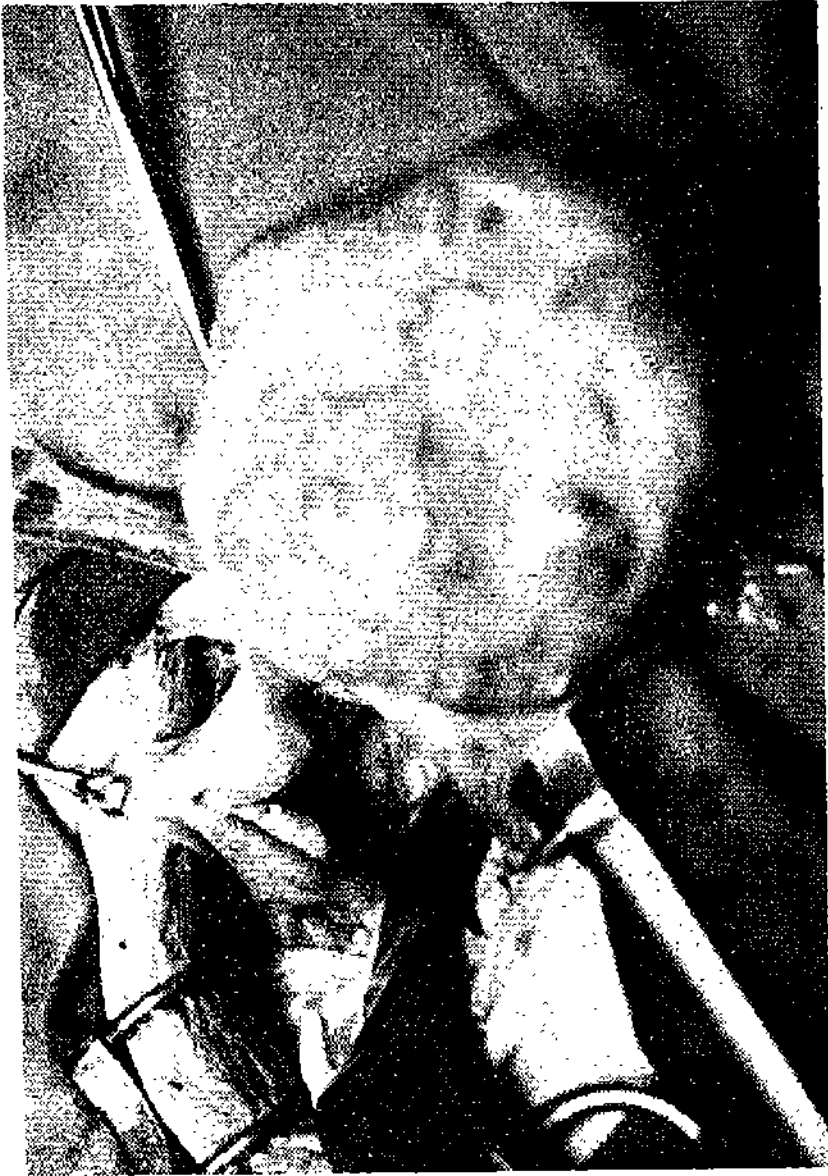ازدیاد قابل ملاحظه استروژن در ادرار و وجود تومور در ناحیه تحتانی شکم حدس بلوغ زودرس مربوط به تخمدان را تأیید کرد و در ۱۷ اگوست ۱۹۶۱ Laparotomy در زیر بیهوشی عمومی بعمل آمد . تومور آزادی باندازه يك نارنج که چسبیده به لوله رحم طرف راست بود مشاهده گردید شکل ۳ تومور آزاد و چسبندگی باعضای مجاور نداشت رحم بزرگ (پنج سانتیمتر) و پر خون بود . تخمدان طرف چپ اندازه تخمدان دختر سه ساله بود .

تومور و لوله رحم طرف راست بر داشته شد . پس از ۲۴ ساعت دختر دوباره برای مدت یکروز خونریزی Vaginal داشت

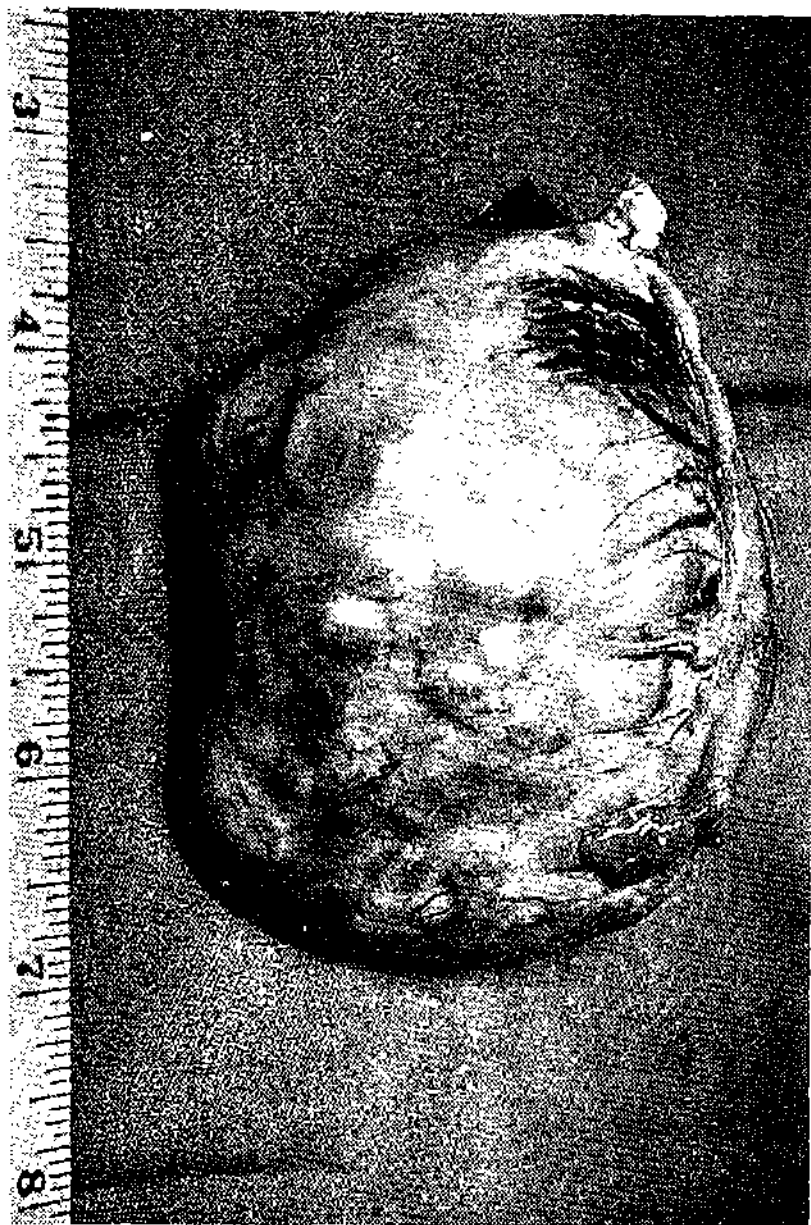#### Comment بحث

تومور گرانولوزاسلی تخمدان بعد از بلوغ شایع است ولی در پیش دختران کمتر از ۸ سال تقریباً در حدود ده درصد موارد اتفاق میافتد (۱۰٪ تومور های

(خونریزی مربوط به بر طرف شدن ناگهانی استروژن از خون) پس از آن بهبودی کامل یافت و آزمایش هورمون ادرار پس از یک هفته از عمل جراحی کاملاً طبیعی بود بیمار پس از سه ماه از عمل جراحی معاینه گردید پستانها کوچک و بعد طبیعی بر گشته بودند . موی عانه از بین رفته بود و بیمار خونریزی دیگری پس از عمل نداشت . آزمایش میکروسکوپی تومور گرانولوزا سلی تخمدان را مسلم کرد . (شکل ۴ و ۵ و ۶ و ۷)



شکل ۳ درموقع عمل - تومور چسبیده به لوله راست مشاهده میشود  
رحم بزرگ با تخمدان طرف چپ نیز مشاهده میشود



شکل ۴ - تومور و لوله راست پس از عمل

تخمدان) درمواردیکه بلوغ زودرس در نتیجه این تومور بوده است سن بیماران بین پنج ماه و هفت سال و نیم بوده فقط دریکمورد باوغ در پیش دختر سه ماهه و نیم مشاهده گردیده اندزده تومور متغیر است از بزرگی يك تخمدان بالغ تا به بزرگی نرنج بزرگه میرسد. معمولا وقتی علائم بلوغ ظاهر شد تومور قابل لمس است (۹ در ده هزار موارد) میگردد Follicule Stimulating Hormone و درادراز ظاهر میگردد البته این نظریه ثابت نشده گوانتکه Eberlein با این نظریه موافق است (مکاتبه مستقیم نگارنده)

درمورد سیراین تومور Sekel شرح حال سی و يك بیمار را بررسی و گزارش داده. ازبیماران اوفق فقط دو بیمار از متاستاز فوت کرده بودند و درحدود ۵۰ درصد آسیب شناسی میکروسکوپی تومور ها علائم تومور وخیم را داشته‌اند.

ولی Pedowitz شرح حال و سیر ۶۲ بیمار را بطور کامل بررسی نموده و بیماران را بعد از عمل جراحی بمدت بیشتر از ده سال تعقیب نموده. از بیماران او ۶ بیمار در نتیجه متاستاز فوت کرده بودند و ۱۰ بیمار که بمدت ۱۰ سال یا بیش از عمل اولیه آنها می گذشت سالم و هیچگونه علائم برگشت

هورمونیکه توسط این تومور ترشح میشود استروژن است و در اغلب موارد مقدارش نزدیک به استروژن خون زن بالغ است و ظهور علائم باوغ و شروع قاعدگی در پیش این دختران بدون شك مربوط باین هورمون میباشد. قابل توجه اینکه پس از برداشتن تومور در اغلب این دختران خونریزی قاعدگی بلافاصله ظاهر میشود که مربوط به پائین آمدن ناگهانی استروژن میباشد.


اخیرا شرح حال دو دختر توسط Eberlein گزارش داده شده که خالسی از اهمیت نیست. در یکی از بیماران مشارالیه که تومورگراتولوزاسلی داشته استروژن ادرار طبیعی بوده درصورتیکه گوناد وتروپین بیشتر از حد طبیعی بود و در بیمار دیگر که همین تومور را داشته مقدار استروژن وگوناد-

شکل ۵ - پرش عرضی تومور که در آن حفره



[Downloaded from j.ijournal.com on 2024-09-19]





شکل ۶- نمای میکرو  
نمایانند. در طرف ر

[Downloaded from j.ijournal.ir on 2024/09/10]

علائم بلوغ زودرس ظاهر شود باید وجود این تومور حدس و بطور تحقیق بررسی گردد. هرگز نباید عدم لمس تومور وجود این تومور را رد نماید امتحان مکرر بیمار توسط متخصص باید انجام گیرد مخصوصاً لمس دستگاه تناسلی داخلی ضروری است زیرا تومور بعضی مواقع کوچک است و فقط با امتحان دقیق میشود بوجودش پی برد. لازم بتذکر نیست که ازدیاد استروژن ادرار و یا تغییرات مخاط مهبل نه تنها به تشخیص بیماری کمک میکند بلکه بعد از عمل با بررسی آنها وجود متاستاز و برگشت بیماری را میشود پیدا نمود.

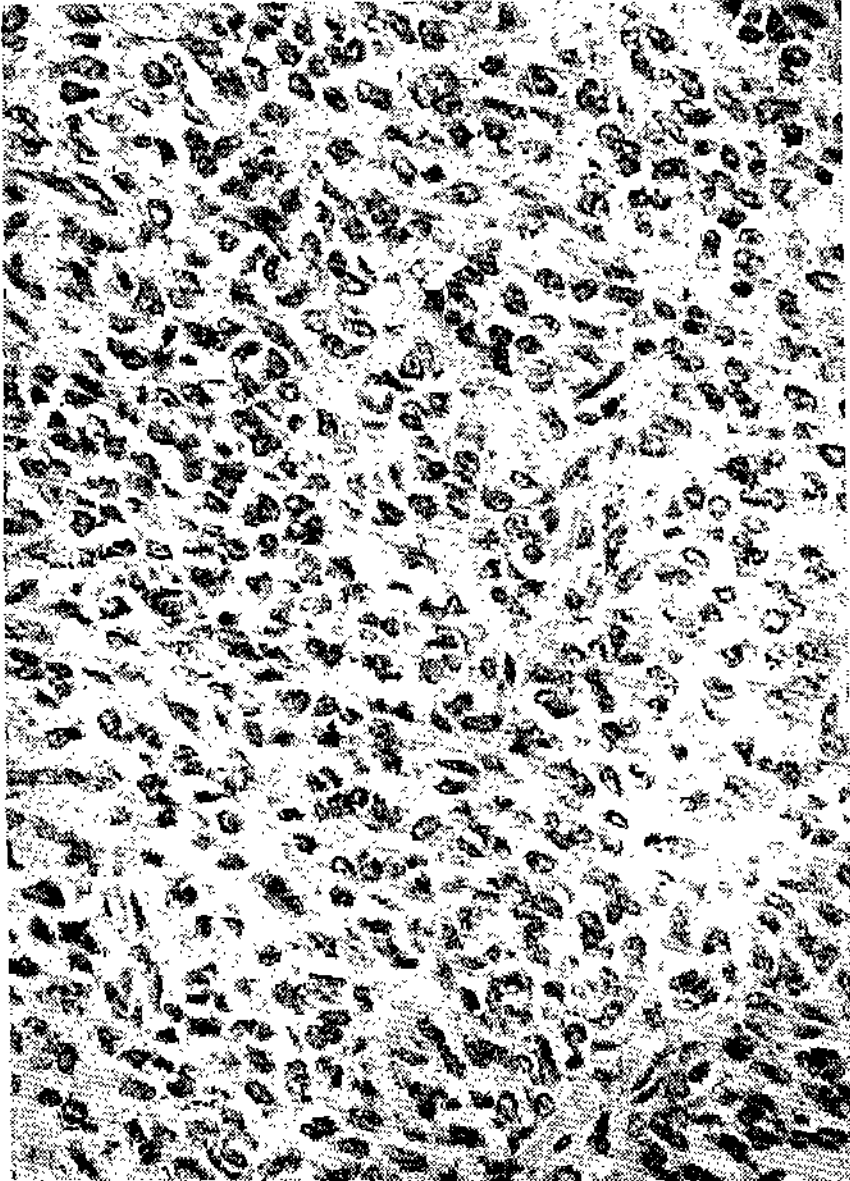
سیراین بیماری بدون عمل جراحی و برداشتن تومور رضایت بخش نیست زیرا نه تنها خونریزی Vaginal و بلوغ زودرس ادامه خواهد یافت بلکه درپاره ای از اقدامات متاستاز باعث فوت بیمار میگردد.

و یا متاستاز نشان نداده بودند و بقیه بیماران که دوره بعد از عمل آنها پنج سال یا کمتر بوده مثل بیماران قبل علائم برگشت یا متاستاز نشان نداده بودند ولی دریک بیمار که توسط Zemeke گزارش شده تومور پس از ۳۳ سال عود نموده بدین معنی که در ۸ سالگی بیمار عمل شده بود و دوباره در سن ۱۱ سالگی تومور گرانولوزاسلی برای مرتبه دوم از ناحیه پشت صفاقی در آورده بودند. حتی در ۱۰ بیمار از ۶۲ بیماریکه Pedowitz جمع آوری کرده بود قبل از عمل جراحی آسیب داشتند که پس از عمل کاملاً از بین رفته بود.

از شرح حال بیمار و بررسی

Literature باین نتیجه میشود رسید که گرچه تومور گرانولوزاسلی زیاد شایع نیست ولی یکی از تومور های وخیم تخمدان است که باعث بلوغ زودرس در پیش دختران میگردد. وقتی نزد دختری

شکل ۷ - تومور با بزرگه نمائی (x۱۰۰۰) ساولهای وخیم گرانولوز  
بخوبی نمایان هستند .



### References

- 1 - Aimes, A., Guilbert, H.L. and Galvaing, (1946), *Gynec. Obstet.*, (Par) 45:801
- 2 - Brett, J.A., (1955), *Amer. J. Obstet. Gynec.*, 69:833
- 3 - Eberlin, W.R. and Bongiovanni, A.M., (1960), *J. Pediat.*, 57:484
- 4 - Jolly, H., (1955): *Sexual precocity*, P. 26, Thomas, Springfield.
- 5 - Lull, C.B., (1941), *Amer. J. Obstet. Gynec.* 41:445
- 6 - Pedowity, P., Felmus, L.B. and Mackles, A. (1955), *Obstet. Gynec. survey*, 10:633
- 7 - Renvick, R., (1953), *Acta Obstet. Gynec. Scand.*, 32:222
- 8 - Seckel, H.P.G., (1946), *Med. Clin. N. Amer.*, P. 200, W.B. Saunders, Philadelphia.
- 9 - Stahler, F. and Thompson, J.G., (1940), *J. Obstet. Gynec. Brit. Emp.*, 47:199
- 10 - Wilkins, L., (1957): *The diagnosis and Treatment of endocrine disorders in childhood and adolescence*, second edition, P. 204, Thomas, Springfield.
- 11 - Zemke, E.E. and Herrel, W.E., (1941), *Amer. J. Obstet. Gynec.*, 71:204