

نامه ماهانه دانشکده پزشکی

بهیت تحریریه:

دکتر محمد حسین ادیب	دکتر محمود سیاسی	دکتر صادق مقدم
دکتر ناصر انصاری	دکتر جانشاه صاحب	دکتر محمد علی ملکی
دکتر محمد بهشتی	دکتر صادق غزیری	دکتر حسن میردامادی
دکتر حسین شهرب	دکتر محمد قریب	دکتر ابوالقاسم نجم آبادی

رئیس بهیت تحریریه: دکتر جانشاه صاحب
صاحب ایجاز و مدیر مجله: دکتر محمد بهشتی

شماره هفتم

فروردین ماه ۱۳۴۶

سال چهاردهم

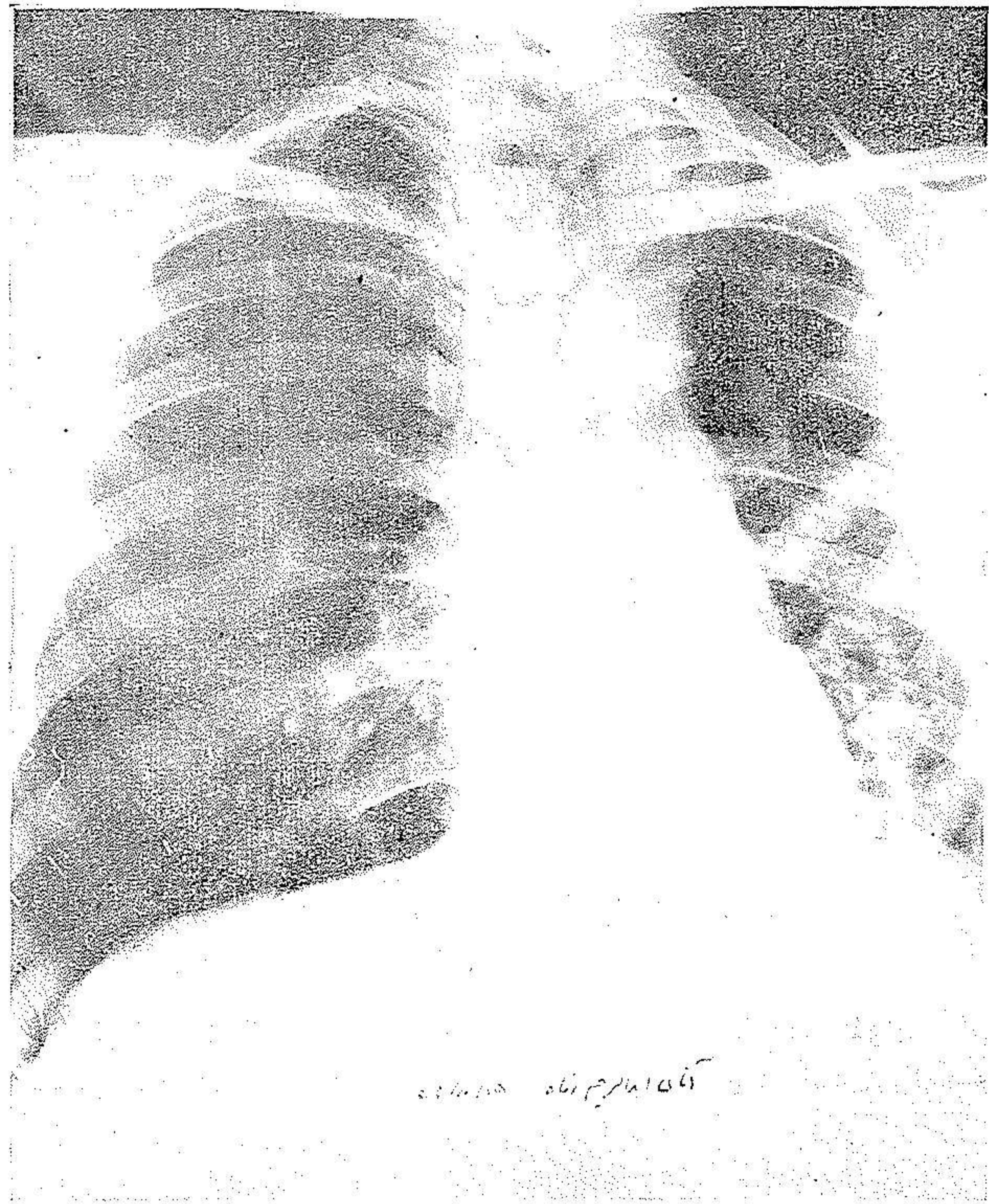
گندرو استنوم برونش اصلی چپ نگارش

علی مصطفوی
دانشجوی سال ششم دانشکده
پزشکی

ابراهیم دهگمان
متخصص بیماریهای ریوی و رئیس
درمانگاه بیمارستان سینا

آقای ع - ر کارگزار آهنگ مدت ده سال است که دچار بیماری ریوی میباشد این بیماری ابتدا بصورت تنگ نفس و حملات استم شروع شده و مراحل شدت و ضعفی را پیموده است بعلاوه بارها دوچار انفکسیون ریوی گردیده و تب و سرفه و خلط مورد شکایتش بوده در این مدت در بیمارستانهای مختلف تحت معاینه و معالجه قرار گرفته است .

در تاریخ ۲۸/۱۲/۱۹ در یکی از بیمارستانهای تهران با تشخیص ضيق النفس



آقای امامی زاده

شکل ۱ - آقای ع. ر. رادیوگرافی ریه در تاریخ ۱۵/۱۰/۳۳

عصبی و مالاریای مزمن بستری و تحت درمان بوده و بعد از چند روز بعلت بهبودی
مرخص ولی :

در تاریخ ۲۹/۱/۲ مجدداً بعلت سرفه همراه با خلط چرکی مخاطی و تنگ
نفس و تب در همان بیمارستان بستری میشود و با معاینات بالینی و رادیوگرافی
تشخیص برنشیت و پنومونی ریه چپ داده و تحت درمان با آنتی بیوتیک‌های مختلف
پنی سیلین و استرپتومایسین و شربت سینه قرار گرفته و در تاریخ ۲۹/۲/۱۴ بعلت بهبودی
حال عمومی مرخص میگردد مجدداً در تاریخ ۳۲/۱۲/۳ بیمارستان مراجعه و با تشخیص
آستم برنشیک باپنی سیلین، سولفامید، قرص افدرین، شربت سینه، ویتامین C،
بادکش و ضماد طرف چپ درمان و در تاریخ ۳۲/۱۲/۲۵ مرخص میشود.

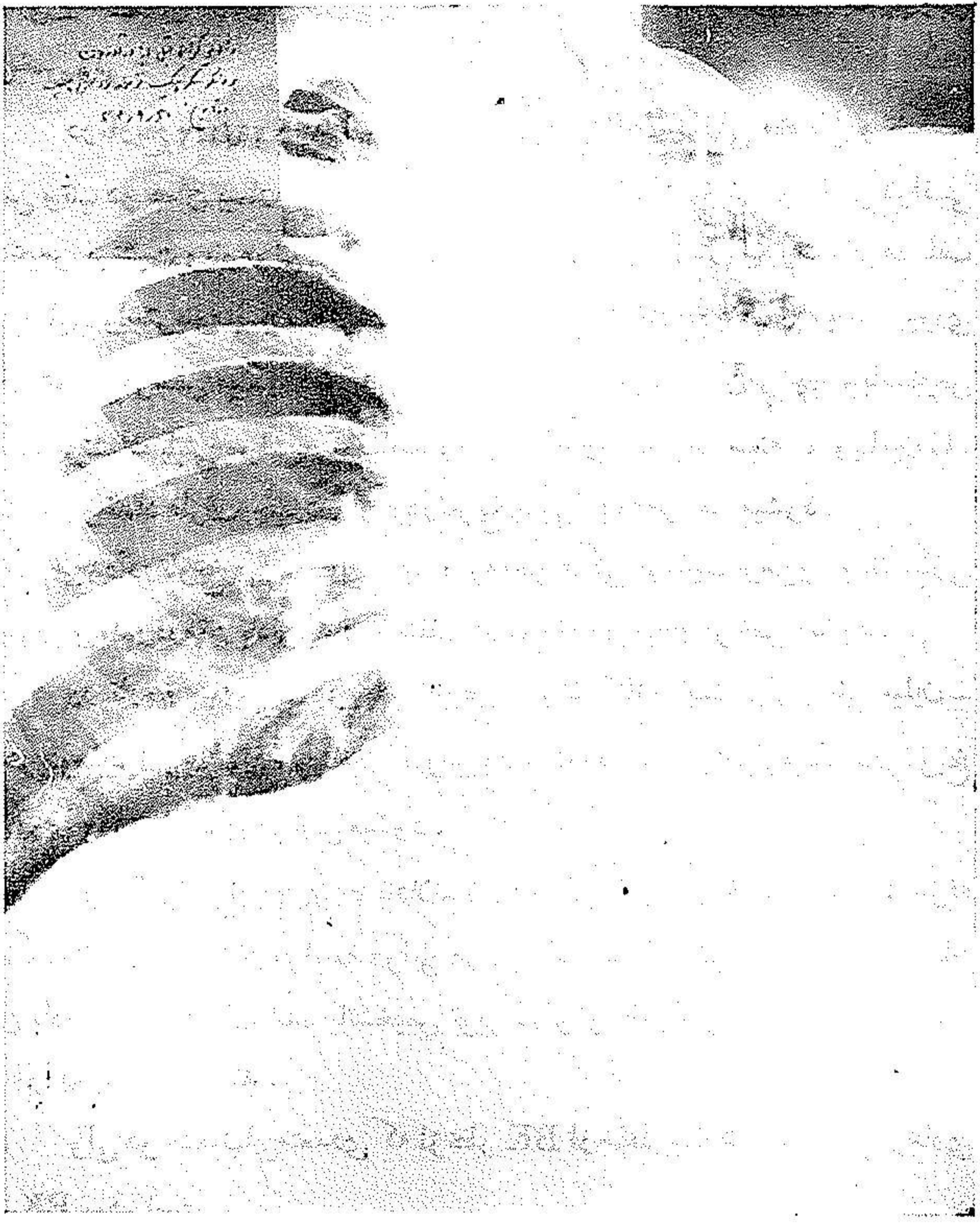
مجدداً در تاریخ ۳۳/۱/۲۹ با تشخیص سرماخوردگی - برنشیت مزمن و برونشکتازی
بستری و بعد از درمان با داروهای مختلف در تاریخ ۳۳/۲/۱۱ مرخص میشود.
در تاریخ ۳۳/۴/۱۱ نیز با تشخیص برونشکتازی بستری و با پنی سیلین -
استرپتومایسین، ریمیفون، ویتامین C و شربت سینه تحت درمان قرار میگردد در تاریخ
۳۵/۵/۱۳ از بیمارستان مرخص میشود.

مجدداً در تاریخ ۳۴/۸/۲۴ با علائم زیر: تبهای شدید و متغیر، خلط زیاد، سرفه
و تنگ نفس بیمارستان مراجعه در این موقع بعلت تکرار ناخوشی ریه و عدم درمان
آن با داروهای مصرف شده با تشخیص توبرکولوز ریه او را در یکی از بیمارستانهای
مسئولین بستری میکنند.

ولی در امتحانهای متعددی که از نظر BK از خلط بیمار شد تماماً منفی و عاری
از BK بوده است.

از این بیمارستان در تاریخ ۳۴/۹/۱۵ برای برونکوسکوپی بیمار را به
مرفی میکنند.

در معاینه عمومی بیمار دو چارتنگ نفس همراه با سرفه و خلط سفید تب ۳۸/۵
در سمع ریه در طرف چپ صداهای تنفسی خوب شنیده نمیشد و در رادیوگرافی - ای



شکل ۲ - آقای ع. ر. رادیوگرافی در تاریخ ۳۰/۹/۳۴ قبل از در آوردن تومور

متعددی که بیمار همراه داشت رتراکسیون شدید قلب و مدیاستن بطرف چپ. نسج ریه در قسمت پائین تاریکوی یکنواخت و در قسمت بالا تاریکوی غیریکنواخت (۱) و تصاویر کیسه‌ای شکل کوچک دارد.

در امتحان برونکوسکوپی مخاط حنجره و قصبه‌الریه در قسمت های بالاسالم ولی نزدیک به کارینا (۲) قرمزی و احتقان مخاط آن بیشتر میشد برنش اصلی راست سالم ولی در برونش اصلی چپ تقریباً در ۲ سانتیمتری انشعاب تومور بزرگی وجود داشت بطوریکه برونش را کاملاً مسدود نموده بود این تومور پایه دار (۳) قرمز دارای نغمه‌واریهای متعدد و بدون خونریزی و سفت بود قسمتی از آن برای بیوپسی برداشته شد بعد از بیوپسی نیز خونریزی زیادی نداشت.

پس از برونکوسکوپی و بیوپسی بیمار مجدداً بیمارستان مراجعه نمود و تاریخ ۳۰/۴/۳۵ یعنی تقریباً شش ماه در آنجا بستری بوده و بدون اینکه ترتیب اثری بنتیجه برونکوسکوپی داده شود با داروهای آنتی توبرکولوز استرپتومایسین، پاس و ریمیفون درمان میشده است.

بالاخره برای آخرین بار در تاریخ ۳۰/۴/۵۵ بعلت پیدایش همان ناراحتیها به بیمارستان قبلی خود مراجعه و بستری میگردد و در تاریخ ۳۰/۴/۲۶ دوباره برای برونکوسکوپی با پنجانب معرفی میشود با ملاحظه نتیجه برونکوسکوپی قبلی که بنظر هماتوم (۴) رسید و عدم قبول عمل جراحی از طرف بیمار تصمیم بخارج کردن تومور از راه برونکوسکوپی گرفته شد که در سه جلسه انجام یافت.

در برونکوسکوپی دوم تومور موجود در برونش اصلی چپ کمی بزرگتر از دفعه قبل و دارای تمام خواص سابق بود یعنی قرمز بدون خونریزی سفت و تمام برونش را گرفته بود.

در همین جلسه یعنی در تاریخ ۳۰/۴/۲۶ بقطعه قطعه کردن پایه تومور (۵)

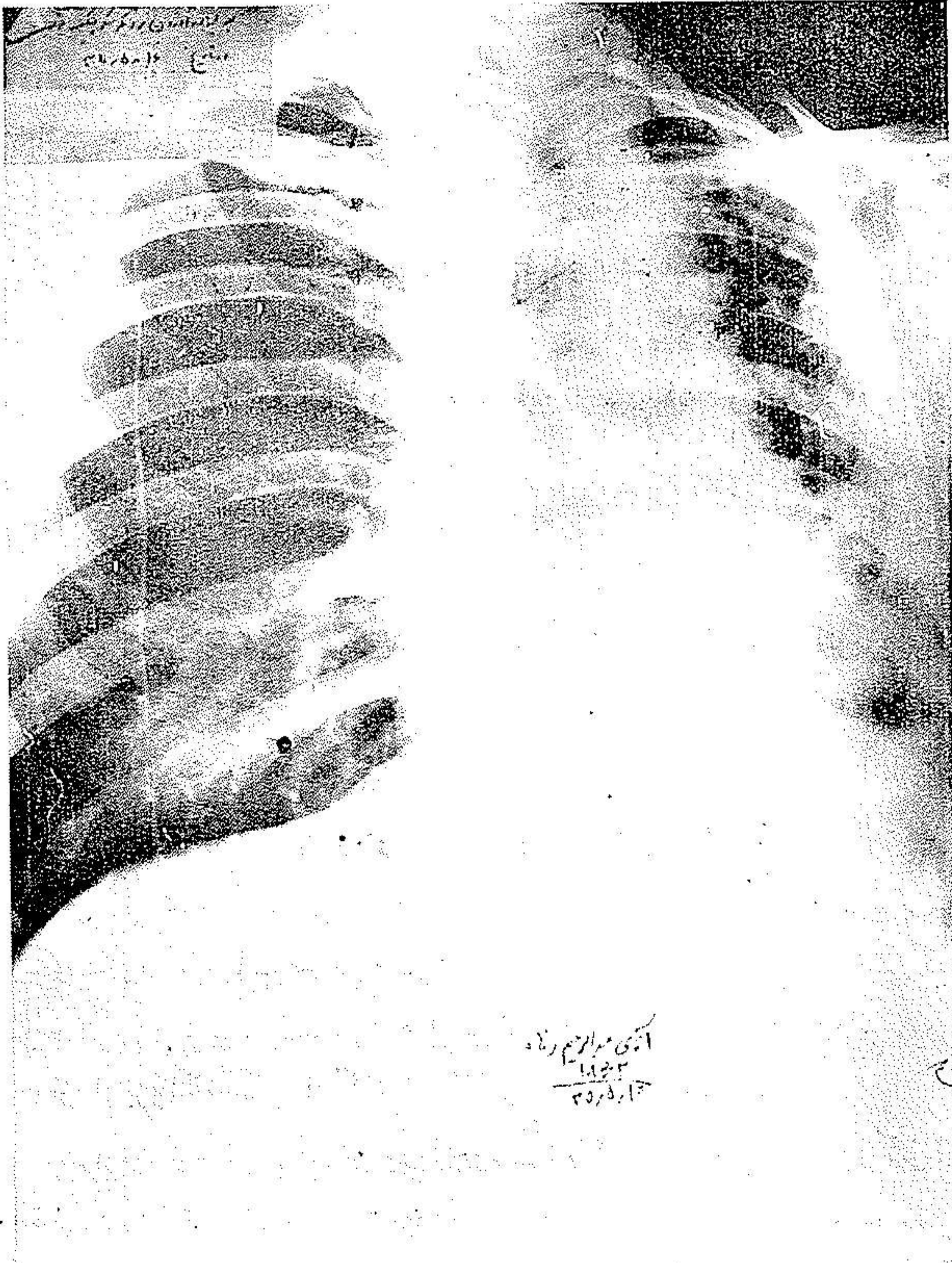
۱- nonhomogène

۲- Carina

۳- pediculée

۴- Hematome

۵- morcellement de la pédicule



شکل ۳ - آقای ع. رادیوگرافی بعد از درآوردن تومور بوسیله برنکوسکوپی

اقدام شد .

ولی بعلمت خونریزی زیاد از ادامه عمل و برداشت کامل آن خودداری بعمل آمد پس از برداشت قسمتی از تومور و باز شدن برونش مقدار زیادی چرک متعفن از آن خارج گردید قسمتی از تومور برای مطالعه آسیب شناسی خدمت آقای دکتر آرمین فرستاده شد و جواب بیوپسی بشماره ۲۴۴۷۷ کندر و استئوم (۱) میباشد

دفعه دوم در تاریخ ۳۵/۵/۹ پس از قطع کامل پدیدکول تومور خارج گردید توموری بود سفت و سخت کارتیلاژینو بطوریکه منظره ماکروسکوپی کندروم را داشت .

بلافاصله بعد از برداشت تومور رادیوسکوپی شد نسج ریه مختصری روشن تر بنظر رسید در روزهای بعد از برونکوسکوپی بیمار از صدای عجیبی از ریه شکایت داشت این صدا بیشتر شبیه صدای بیرق بود و بنظر میرسید که لخته خونی برونش را مسدود کرده است .

در تاریخ ۳۵/۵/۱۵ مجدداً برونکوسکوپی بعمل آمد و در برونش اصلی چپ توموریکه منظره جوانه گوشتی را داشت و باندازه يك فندق بود دیده شده این تومور صاف، قرمز رنگ و چندین لب داشت (۲) و تقریباً قسمت عمده برونش را اشغال میکرد تمام تومور پس از قطعه قطعه کردن خارج گردید و قسمتی از آن برای امتحان آسیب شناسی فرستاده شد که جواب آن پلیپ مویکوی برونش (۳) بوده است (شماره ۲۴۵۱۰ آزمایشگاه آسیب شناسی)

بالاخره در آخرین برونکوسکوپی که از بیمه بار بعمل آمد جز مخاط برونش ناهموار عارضه دیگری دیده نشد. ترشحات برونش و چرک بی نهایت کم تزیق پنی سیلین در داخل برونش نموده و آدرنسالین موضعی استعمال گردید .

۱- Chondro-osteome

۲- multilobé

۳- polype muqueux de la bronche

خلاصه :

بیماری است که مدت ده سال با تشخیص های مختلف آستم ، اتساع برونش ،
برنشیت و سل ریوی تحت درمان بوده در صورتیکه بایک برونکوسکوپی تشخیص
قطعی بیماری میسر گردید .

نکته جالب توجه در این ابروواسیون ندرت این تومور در برونش ها و مخصوصاً
وجود تومور دیگری از نوع جوانه گوشتی که در پائین تومور اصلی بوده و
تومور بدان متکی بود و با احتمال قوی نتیجه تحریک برونش توسط کندرواستئوم
می باشد .

از کارهای ابتکاری و تحقیقی بخش خون در بیمارستان رادکلیف اکسفورد (۱)

شرح حال يك بیمار قابل توجه

نگارش

دکتر احمد آژیر

هموفیلی که تا چندی قبل بيك دسته از بیماریهاتعلق داشت پس از مطالعات اخير فقط يك نوع بیماری نامیده میشود که مطابق قوانین رسیو (۲) در ژن (۳) جنس مرد بیشتر ظاهر میکند و بهمین جهت در زنها خیلی بندرت دیده میشود و در سالهای ۱۹۵۱ تا ۱۹۵۵ فقط چهار دختر مبتلا باین بیماری شرح داده شده که با آزمایشات مختلف معلوم شد به هموفیلی حقیقی مبتلا بوده اند در اینجا شرح حال پنجمین بیمار مبتلا را شرح میدهیم که سابقه ابتلاء باین بیماری را در فامیلش منکر بود.

این دختر ۱۹ ساله را بعلمت خونریزی شدید پس از سقط جنین و باقی ماندن جفت و کورتاژ و بالاخره بعلمت بند نیامدن خون که منجر بلا پاراتومی و برداشتن رحم و يك تخمدان شده و باز هم خونریزی با همان شدت ادامه داشت با هلیکوپتر بیمارستان رادکلیف شهر اکسفورد آوردند.

این دختر در سه سالگی پدر و مادرش متار که میکنند و از آن پس او زیر نظر پدرش تربیت میشود و سابقه هر گونه هموراژی را منکر بود فقط یکبار وقتی يك دندانیش را میکشید تا سه هفته از جای آن خون میآمده و در تابستان سال گذشته يك پسر سالم بدون هیچ عارضه بدنیا آورده ولی تا سه هفته خونریزی از رحم ادامه داشته و بالاینکه شریان ایلیاک راست را بسته اند باز هم تا سه روز خون جریان داشته و مدت سه ماه بستری بوده و موجهاً ۳۷ شیشه خون باو داده شده است.

نتیجه آزمایشات خون: سیلان $\frac{1}{2}$ دقیقه، انعقاد ۱۱ دقیقه، میزان پروترومبین $\frac{1}{100}$ تعداد پلاکت ۱۹۵۰۰۰ در میلیمتر مکعب که همه در حدود طبیعی هستند و

هیچکدام علت خونریزی را روشن نمیکنند. این بیمار ۴ هفته پیش از تاریخ ورود باین بیمارستان به علت خونریزی شدید از رحم در یکی از بیمارستانهای جنوب انگلستان بستری میشود که با تشخیص سقط جنین کورتاژ میشود و مقداری جفت خارج میشود ولی تأییری در خونریزی ظاهر نمیشود و با اینکه مرتباً خون باو تزریق میشود مجبور میشود پس از ۴ هفته دوباره کورتاژ نمایند و چون تغییری در حال بیمار دیده نشده روز پیش از انتقال او با کسفورد هیسترکتومی (۱) و سالپانگوواریکتومی (۲) میشود و در تمام این مدت ترانسفوزیون در کار بوده است این عمل جراحی هم در بهبود بخشیدن بحال بیمار بی اثر و بعلاوه خونی که از مهبل خارج میشود از جای عمل نیز لاینقطع خون جریان داشته است و چون میزان خونریزی از مهبل خیلی اسباب نگرانی بوده بپستن این مجرا اقدام میشود در ضمن ۱۸۰ سانتی متر مکعب محلول فیبری نوژن باو تزریق میشود همراه با دوشیشه خون و از این پس تومور نرمی در ناحیه پلوویس (۱) مشاهده میشود که بتدریج بزرگ میشود و بهمین جهت بلافاصله او را برای تشخیص و درمان باین بیمارستان منتقل میکنند.

حال بیمار موقع ورود بیمارستان زیاد بد بود و با اینکه هنوز بخیه های عمل جراحی که بطول ۱۱ سانتی متر در خط وسط بود برداشته نشده بود ولی تومور نسبتاً بزرگی در زیر شکم حس میشد که آنرا مربوط بتجمع لخته خون میدانستند در مهبل ترشح خونی بدبو موجود بود - ادرار خیلی کم و کدر بود و حتی با سند هم از مثانه ادراری خارج نمیشد.

آزمایشهای خونی:

هموگلوبین	۸۴۰/۱ یا ۱۲/۴ گرم درصد گرم
گویچه سفید	۶۷۰۰ در میلی متر مکعب
سرعت سدیم اتاسیون	۳۲ میلیمتر در ساعت
تعداد پلاکت	۶۰۶۰۰۰ در میلیمتر مکعب

۱- hysterectomy

۲- salpingo-ovarectomie

۳- pelvis

زمان سیلان و انعقاد
 علامت بازو بند
 مصرف پروترومبین
 زمان
 آزمایش دوم مرحله پروترومبین
 طبیعی (میزان آن ۱۰۰۰٪) ۳۱٪
 منفی
 طبیعی بود (طبیعی) ۹۰٪

بنا بر این فقط مصرف پروترومبین (۱) غیر طبیعی بود و پس از اینکه آزمایش
 تشکیل ترومبوپلاستین (۲) بعمل آمد آن نیز غیر طبیعی بود و بعلاوه پلاسمای
 بیمار قادر به منعقد کردن هموفیلی دیگری که فاقد فاکتور IX یا کریسمس
 فاکتور بود نبود و میزان آنتی هموفیلیک گلوبولین بیمار ۲۵٪ طبیعی بود بنابراین
 بیمار مبتلا بنوع خفیف هموفیلی حقیقی بود بهمین جهت از پدر بیمار تقاضا شد که
 هر چه زودتر اعضاء فامیل را به بیمارستان بیاورد و بعداً موفق بیافتن مادر بیمار نیز شده
 پس از تحقیق معلوم شد در فامیل ۴ نفر مرد مبتلا به هموفیلی بوده اند که یکی از آنها
 برادر بیمار است و مادر نیز حامل بیماری است و نتیجه آزمایشات خونی آنها برترتیب
 زیر است :

پدر	مادر	برادر	فرزند پسر (کودک)
زمان انعقاد $8\frac{1}{2}$ دقیقه	۵ دقیقه	متجاوز از ۵ دقیقه	$2\frac{1}{4}$ دقیقه
طبیعی	۷۱٪	۰	۱۷٪
AHG			

در برادر بیمار کلیه علائم هموفیلی شدید موجود بود در خون پدر و مادر چیز
 مهمی وجود نداشت ولی مادر اظهار میداشت که پس از کشیدن هفت دندان مدت يك
 هفته مبتلا بنخونریزی از لثه و رحم شد و پس از کشیدن ۲۱ دندان دیگر تا دو هفته بهمین
 عارضه مبتلا بوده است ولی در مواقع وضع حمل ناراحتی مهمی نداشته است .
 کم بودن گلوبولین آنتی هموفیلی در پسر بیمار خیلی قابل توجه است با اینکه

۱- consommation de la prothrombine

۲- thromboplastine generation

تا این موقع که تقریباً ۱۶ ماهه است طبیعی بنظر میرسد نمیتوان تصور کرد که مادرش حامل یک ژن ناقص هموفیلی است و بعلاوه پسر بیمار چون مادرش دارای ژن رسیو است بایستی یا کاملاً سالم باشد یا مبتلا به هموفیلی شدید و چون میزان گلبولین آنتی هموفیلی در مادر و فرزند بیک اندازه است چنین استنباط میشود که مادر حامل یک ژن هموفیلی شدید است و چون یک ژن سالم دارد همین ژن سبب تخفیف بیماری گشته و با احتمال قوی همین ژن سالم پسرش منتقل شده است.

پس از اینکه بیمار چهار روز در بیمارستان شهر اکسفورد بستری شد و خونریزی ادامه داشت در مهبلی لخته خونی دیده میشد قرعات نبض زیاد فشار خون کم و حرارت بیمار در حدود $37/2$ تا $37/7$ بود.

روز پنجم آزمایش ژینکواوژی بعمل آمد و باز لخته خونی در ته مهبلی دیده شد و بعلاوه تومور زیر شکم دور مثانه و پلوویس را احاطه کرده بود و بهمین جهت لزوم باز کردن شکم و خارج کردن لخته قطعی بنظر رسید بهمین علت قبلاً پلاسمای تازه تزریق شد و بعد اقدام بعمل گردید.

روز ششم پس از تزریق یک لیتر پلاسمای تازه میزان گلبولین آنتی هموفیلی به $50/0$ رسید و مصرف پروترومبین به $13/0$ تنزل کرد و پس از ترانسفوزیون با استعمال مسکن عمومی و بیحسی موضعی شکم باز شد و لخته خون خارج گردید و ضمن عمل دیده شد که خونریزی بطور عمومی از تمام محل زخم ادامه دارد و از مهبلی نیز کشت بعمل آمد زیرا ترشح آن هنوز بدبو بود در کشت کلی باسیل دیده شد که چون به اورئومی سین حساس بود با همین دارو درمان ادامه داده شد.

روز هفتم ترشح خونی کمتر بود اما هموگلوبین که در روز سوم بستری شدن $90/0$ بود به $46/0$ رسید پس از تزریق یک لیتر خون و یک لیتر پلاسمای تازه هموگلوبین به $70/0$ رسید و همه روزه ۲ مرتبه لخته های خونی مهبلی برداشته میشد و با اینکه چند روزی تب قطع شد باز مجدداً بالا رفت بهمین جهت درمان را با پنی سیلین و سولفامید ادامه دادند تا اینکه تب قطع شد و تا هنگام مرخصی دیگر تب نکرد.

در تمام مدت ۴۵ روز بستری بودن در این بیمارستان ۱۳/۵ لیتر پلاسماي تازه و ۹ لیتر خون تازه با پنج لیتر خون نگاهداری شده بیمار تزریق شد فقط در روز ۲۲ پس از تزریق پلاسما کمی برافروختگی پیدا کرد که فردای آنروز خوب شد و دو روز پس از آن يك دفعه تمام مژه‌ها ریخت بدون اینکه هیچگونه آفتی در پلك‌ها وجود داشته باشد ولی خوشبختانه بزودی باز شروع بر شد کردند.

يك ماه پس از ورود بیمارستان لخته‌های خونی کم شد ولی بدبو بود ولی رفته رفته که هموگلوبین بالا رفت و ترانسفوزیون کمتر شد زخم شکم جوش خورد و پس از ۴ روز که کاملاً خون بند آمد و حال بیمار سرعت رو بهبودی رفت و یکماه هم برای رفع نقاهت بستری بود و با بهبودی کامل مرخص شد.

میدانیم که درمان هموفیلی یا باخون تازه ایست که دارای فاکتور کریسمس و PTA (۱) و گلوبولین آنتی هموفیلی است میباشد و با پلاسماي تازه و برای دانستن نتیجه درمان اندازه گرفتن مصرف پروترومبین خیلی مفید است ولی در حین ترانسفوزیون بیفایده است و نیز در خون ذخیره شده مهمترین عاملی که پس از چند روز نگاهداری از بین میرود گلوبولین آنتی هموفیلی است و پس از ده روز میزان آن به ۰.۰/۰ میرسد و بعلاوه در مجاورت سیترات دوسدیم زودتر از بین میرود ولی در این بیمار کلیه این درمان‌هایی اثر بود و حتی بابتن شریان نیز خون بند نیامده بود و علت آن مجهول بودن سابقه فامیلی و در اختیار نداشتن آزمایشگاه مجهز بود زیرا بدون وجود آزمایشگاه مجهز تشخیص خونریزی خیلی مشکل است و علت اینکه با وجود استعمال خون و پلاسماي تازه خونریزی ادامه داشت وجود نسج گندیده بود که باید صبر داشت و علت عفونت را از بین برد تا زخم جوش بخورد و خونریزی بخودی خود تمام شود.

مأخذ :

References

- Biggs (R.M): Prothrombin deficiency. 1951
- Douglas: Antihemophilic globulin (AHG) consumption during blood coagulation (Blood May 1956)
- Leeg: Treatise of haemophilia 1872
- Macfarlane (RG): Normal and abnormal coagulation
- Owren: Coagulation of the blood
- pitney: The assay of antihemophilic globulin in plasma- (British journal of haematology July 1956)
- Soulier: Traitement des hémorragies 1953
- Tocantins & progress in Hematology 1956
- Leando:
- Tocantins: The coagulation of blood 1955
- R.M. Biggs: Assessment of clotting efficiency.
- W.R. pitny & Haemophilia and allied disorders. British Dacie Medical Bulletin 1955