

گونئیوسکپی در تشخیص نوع عمل جراحی گلوکوم

و طرق جدید عمل
نگارش:

دکتر محمد حسین لشکری

رئیس درمانگاه آموزشی دانشکده پزشکی

سابقاً برای درمان بیماریهای چشم و سائلی در دست بود و چشم پزشکان در تمام موارد برای درمان بیماران خود از آنها استفاده می نمودند ولی در این اواخر آلات جدیدی اختراع شده و طرق تازه معمول گشته که بوسیله آنها بهتر و آسانتر و دقیقتر بیماریها را میتوان تشخیص داد و معالجه نمود و حتی قسمتهائی که سابقاً بوسیله طرق متداوله معاینه آنها ممکن نبود امروزه با وسایل جدید میتوان آنها را به سهولت معاینه و تشخیص داد.

از جمله این وسایل گونئیوسکپی میباشد که در تشخیص عمل جراحی آب سیاه نقش مهمی بازی میکند و طبقه بندی قدیم گلوکوم امروزه در اثر تحقیقات با گونئیوسکپی کاملاً تغییر نمود و تونوگرافی نتیجه درخشان اعمال جراحی را که با تشخیص نوع عمل بوسیله گونئیوسکپ انجام میگردد بخوبی ثابت کرده است. آلاتیکه برای آزمایش زاویه ابریس و قرنیه بکار میرود بقرار زیر است.

۱- گونئیوپرپریسم آلن (۱)

۲- گونئیوسکپ بارکان (۲)

۳- عدسی کوپ (۳)

۴- عدسی گولدمن (۴)

برای این آزمایش یکی از گونئیوسکپهای فوق را انتخاب نموده پس از

۱- the Allen gonioscopy ۲- the Barkan gonioscope

۳- the Koeppel glass contact lens

۴- the goldmann contact lens

بستری نمودن بیمار و چکاندن دوسه قطره محلول پانتوکائین دو درصد در چشم مورد آزمایش گونیوسکپ را در بین دو پلك روی قرنيه قرار میدهیم و قبل از قرار دادن آن یکی دوسانتهی متر مکعب سرم فیزیولوژی ایزوتونیک با یکی دو قطره گلیسرین در بین قرنيه و گونیوسکپ میریزیم و باید سعی کنیم که هیچ حبابی از هوا بین قرنيه و گونیوسکپ جای نگیرد و گرنه آزمایش دچار اشکال میگردد آلات دیگری که همیشه برای تکمیل آزمایش فوق لازم است عبارت است از يك نقطه نورانی کوچک متحرک و يك اکوار میکروسکپ معمولی (۱) برای تشخیص زاویه واقع بین عنبیه و قرنيه باید ابتدا مختصری راجع بوضع عادی آن زاویه بحث نماییم .

هر گاه چشم بیماری را بطریقی که در فوق اشاره شد مورد معاینه قرار دهیم میدانیم که در حالت طبیعی عنبیه جدار خلفی زاویه اطاق قدامی را درست میکند و دیوار قدامی زاویه تشکیل شده است از ترا بکولوم که در جلو محدود است بخط شواب و در عقب به اسکلرال اسپر (۲) و در نزدیک بینی های شدید و مگالو کرئه ریشه عنبیه بخوبی دیده میشود که از بدن جسم سیلیر جدا میگردد.

جسم سیلیر معمولاً برنگ بلوطی (۳) میباشد که در قسمت آخر محیطی سطح عنبیه و در خلف اسکلرال اسپر نمایان است.

ترا بکولر بد و قسمت قدامی و خلفی تقسیم گردیده و بشکل يك باندها کستری غربالی (۴) دور تادور نمایان است .

در ترا بکولر دانه های پیگمان معمولاً دیده میشود و در عمق ترا بکولر کانال شلم جایگزین گردیده دیگر خط شواب که انتهای محیطی غشاء دسمه میباشد و بشکل حلقه سفید پهنی نمودار است (۵).

خلاصه در حالت طبیعی باید وضعیت جسم سیلیر عنبیه - ترا بکولر و خط

۱- the Barkan light & the microscope head

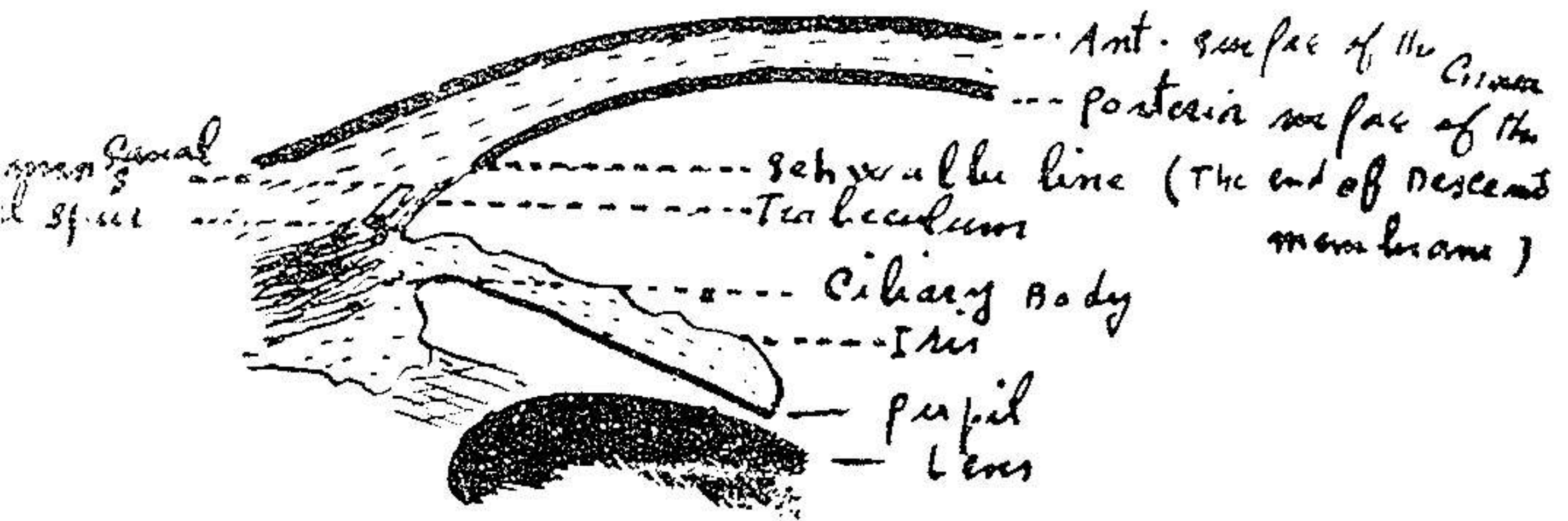
۲- Scleral spur

۳- tan color

۴- Meshwork

۵- Schwalbe line

شوالب و همچنین سطح خلفی جدار قرنیه را بدقت معاینه نمود و قسمتی که باین همواره مورد توجه قرار گیرد کثرت یا قلت پیگمانها در زاویه عنیبیه و قرنیه و همچنین وجود عروق غیر طبیعی در ناحیه ترابکولار روی کانال حائز اهمیت فراوان است



(Diagram of A. c. angle)

آزمایش گونئوسکپی در گلو کوم اولیه (۱)

۱- گلو کوم حاد

گلو کوم حاد معمولاً با درد، افتادن دید، کدورت، از بین رفتن حساسیت قرنیه میدریاز، تهوع و ازدیاد فشار چشم همراه است.

گونئوسکپی - در آزمایش با گونئوسکپ عنیبیه منقبض است و ممکن است

ترابکولوم و حتی خط شوالب دیده نشود و حتی دیده شده که کنار محیطی عنیبیه

سطح خلفی محیطی قرنیه (۲) چسبیده است و در اثر این چسبندگی است که عبور

مایع زلالیه دچار اختلال میگردد.

برای درمان گلو کوم حاد ابتدا چشم را با محلول نوکائین و هیالودازین

۱- gonioscopy in primary glaucoma

۲- Peripheral inner corneal surface

نموده ۷-۸ میلی متر ملتحمه را از بالای لب قطع کرده و تا ناحیه لب جدا میکنیم
 آنگاه اطاق قدامی را با کرانوم باز کرده قاعده عنبیه را با پنس بیرون کشیده و
 قطع می نمایم.

عدهای معتقدند که بهتر است بیمار را تحت ابروآسیون قرار داده و هر شش
 ساعت يك قرص ۲۵۰ میلی گرام دیاموکس (۱) باو بخورانییم و در ضمن در چشم او
 یکی از محلولهای پیلوکارپین (۲) ازربین (۳) کارکولن (۴) پروستیگمین (۵) و یا
 D.F.p. بریزیم تا فشار چشم بیمار پائین بیاید. آنگاه او را تحت عمل جراحی
 قرار دهیم.

باید دانست که دیاموکس دارویی است که بطور موقت بیماری را خاموش
 مینماید (عقیده پتر. س. کرونفلد (۶))

۲ - گلو کوم مزمن - در نتیجه آزمایش با گونیوسکپ دو نوع آب سیاه
 میتوان تشخیص داد.

الف - گلو کوم همراه با تنگی زاویه عنبیه و قرنیه (۷)

ب - گلو کوم همراه با گشادی زاویه « « (۸)

الف - گلو کوم همراه با تنگی زاویه عنبیه و قرنیه - شدت این حال بستگی
 به تنگی زاویه عنبیه و قرنیه دارد. ممکن است جسم سیلیر، ترابکولوم و حتی خط
 شوالب دیده نشود عنبیه خیلی نزدیک اند و تلیم قرنیه است و علت آن فشار عدسی
 بجلو است که بالنتیجه عنبیه را بجلو میراند و ممکن است علل دیگری هم باعث آن
 باشد در هر حال اطاق قدامی عمق طبیعی خود را (۹) از دست داده است بیمار
 يك سی نشی محیطی قدامی (۱۰) دارد و کنار محیطی عنبیه به ترابکولوم یا شوالب و

۱- Diamox

۳- eserine

۵- prostigmine

۷- narrow angle type

۹- Shallow

۲- pilocarpine

۴- Carcholin

۶- peter C. Kronfeld

۸-wide angle type

۱۰- Peripheral anterior synechia

یا سطح خلفی محیطی قرنیه (۱) چسبیده است.

درمان - پس از بی حسی موضعی چشم بامحلول نووکائین و هیالوداز ملتحمه را ۷-۸ میلی متر از بالای لمب جدا نموده پس از جدا کردن ملتحمه تا لمب اطاق قدامی را با کراتوم بازمی نمایم و در این جا همیشه یک ایریدکتومی کوچک در قاعده عنبیه باید انجام گردد (۲) و در ضمن با احتیاط هر چه تمامتر تمام چسبندگی های بین قرنیه و عنبیه را با اسپاتول از میان برداشت در ضمن عمل باید دقت نمود که کوچکترین ضربه بعدسی وارد نیاید.

ب- گلوکوم همراه با کشادی زاویه عنبیه و قرنیه: در این جا بین زاویه عنبیه و قرنیه هیچ چسبندگی وجود ندارد بلکه فضای پهنی بین عنبیه و قرنیه در قسمت محیطی موجود است و این زاویه اغلب ۱۸ تا ۲۶ درجه می باشد و ناحیه ترابکولوم معمولاً دارای پیگمان است. زیادی پیگمان در این ناحیه فوق العاده اهمیت دارد و نباید آنرا با پیگمانهای که در نتیجه اوئیت (۳) و ایریتیس (۴) پیدا می شود اشتباه کرد کدورت غیر طبیعی در قسمت اووال ترابکولر و غیر طبیعی بودن کانال شلم پس از پاراسنتز اطاق قدامی (۵) و بالاخره در مراحل آخر سی نشی قدامی محیطی نیز از علائم محرز این بیماری است.

درمان - برای درمان این بیماری برای بیمار یک عمل فیلتری (۶) انجام داده امروزه عمل ایریدنکلیزیس (۷) را بر سایر اعمال جراحی ترجیح می دهند باید دانست هنوز هم عده ای طرفدار عمل تریپانالیوت می باشند (۸)

طرز عمل ایریدنکلیزیس - پس از بی حس کردن چشم و قطع کردن ملتحمه بولبر (۹) ۷-۸ میلی متر از بالا ملتحمه را تا لمب جدا نموده اطاق قدامی را با چاقو

۱- peripheral inner corneal surface

۲- basale iridectomy

۳- uveitis

۴- iritis

۵- paracentesis of the anterior chamber

۶- filtering operation

۷- iridencleisis

۸- Trepine

۹- bulbar

عمود بر ناحیه لمب باز کرده و عنبیه را بیرون کشیده از وسط دو قسمت می‌کنیم و هر قسمت را در زیر ملتحمه طرف خود پهن می‌نمائیم و ملتحمه را با کاتگوت میدوزیم. اسکلروتومی (۱) - این عمل امروزه طرفداران بسیار زیاد دارد از آن جمله کرونفلد معتقد است که در سه حالت زیر:

۱- بیمار مبتلا به آتروفی عنبیه

۲- بیماری که در او ایریدنکلیزیس انجام شده و نتیجه گرفته نشده باشد.

۳- گلو کومهای ثانوی

باید اسکلروتومی نمود تا نتیجه رضایت بخش حاصل شود.

طرز عمل اسکلروتومی - پس از بی‌حس کردن موضعی چشم با محلول نووکائین و هیالود از ملتحمه را در حدود ۶-۷ میلی‌متر از بالا قطع کرده تا ناحیه لمب جدا می‌کنیم سپس يك شكاف بطول ۴ تا ۶ میلی‌متر روی لمب داده و شكاف دیگری به‌وازی اول بفاصله ۲ میلی‌متر داده و این قسمت از صلبیه را بطرف لمب بر میداریم آنگاه با اسپاتول این قسمت را با طاق قدامی باز کرده ملتحمه را در محل اولیه خود با کاتگوت میدوزیم.

کاتاراکت توأم با گلو کوم - کرونفلد معتقد است که مبتلایان به کاتاراکت

و گلو کوم را باید مانند کاتاراکت معمولی عمل نمود و در جریان عمل باید تمام چسبندگی‌های عنبیه و قرنیه را برداشت اگر از عمل نتیجه رضایت بخش حاصل نشود آنگاه باید مبادرت بدرومان گلو کوم نمود چه این بیماران با داشتن کاتاراکت و تقطیر محلولهای میوتیک (برای رفع فشار) و بعلمت میوزیس شدید بکلی از کار وزندگی و از لذت آن محروم می‌باشند این عمل بنسبت قابل توجهی نتایج رضایت بخش دارد.

گلو کوم پس از عمل آب مروارید - با آزمایش گونیوسکپی اگر معلوم

شود که بیمار فقط چسبندگی دارد باید آنرا با اسپاتول جدا نموده و گرنه سیکلودیالیز

بهترین نوع عمل جراحی برای مبتلایان به گلو کوم بدون چسبندگی پس از عمل کاتاراکت میباشد.

گلو کومهای بدخیم - هر گاه بعد از عمل جراحی در گلو کوم حاد هنوز فشار چشم بالا و اطاق قدامی شالو (۱) باشد در آوردن عدسی را جایز میدانند.

گلو کومهای مادرزادی - در این حال آزمایش گونیوسکپی اطلاعات ذی قیمتی به ما میدهد از اینقرار:

۱ - فقدان کانال شلم

۲ - اسکروز بودن ناحیه ترابکولوم

۳ - مسدود بودن ناحیه ترابکولوم بوسیله يك غشاء مزودرمی که از کنار

محیطی عنبیه امتداد داشته تا ترابکولوم و یا خط شوالب بیاید و معمولاً این حال خیلی زیاد دیده میشود.

دو نوع گلو کوم مادرزادی تا کنون دیده شده است.

۱ - در اطفال (۲)

۲ - در جوانان (۳)

علائم گلو کوم مادرزادی در اطفال عبارت است از بزرگ بودن چشم، خیز و کدورت قرنیه و همچنین پارگی در غشاء دسمه باخوفالنور شدید و ازدیاد فشار چشم.

این بیماری در جوانان خیلی شبیه بگلو کوم مزمن است.

درمان - بهترین درمان این بیماری عمل جراحی است در صورتیکه بیمار فاقد کانال شلم نباشد این مطلب را با فشار دادن وریدهای ژوگولر گردن یا پاراسنتز اطاق قدامی (۴) بخوبی میتوان دریافت زیرا در این حال کانال شلم پر از خون گردیده در آن قرمزی مخصوصی هویدا میشود در مواقعی که غشاء مزودرمی بین قسمت محیطی عنبیه تا خط شوالب و یا ترابکولوم امتداد پیدا کرده باشد عمل در

۱ - shallow

۲ - infantile

۳ - juvenile

۴ - paracentesis of the anterior chamber

ناحیه ترا بکولوم نتایج رضایت بخش می دهد و آن عمل گونیوتومی (۱) و یا گونیوپونکچر (۲) و یا بالاخره هر دو عمل توأم باهم می باشد که تا ۶۰ - ۸۰ درصد نتایج درخشان داده و این عمل توسط بارکان (۳) روی تعداد زیادی مبتلایان بگلو کوم مادرزادی انجام گرفته است .

پس از عمل جراحی بتدریج فشار چشم پائین می آید و کدورت قرنیه و بزرگی آن بنحو قابل ملاحظه کمتر می شود و پس از چندماه چشم طبیعی می گردد .
درخاتمه یاد آور می شود که اینجانب تمام اعمالی که تا کنون بامتدهای فوق انجام داده ام باموفقیت توأم بوده است و تونوگرافیهائی که پس از عمل از بیماران نموده ام نتایج آن رضایت بخش بوده است .