

از: لندن

## پیوند حالب به پیوست و بقوس ایلئون

## و به قولون سیگموئید

موارد استعمال و مقایسه نتایج حاصله

نگارش

دکتر منوچهر صدیق

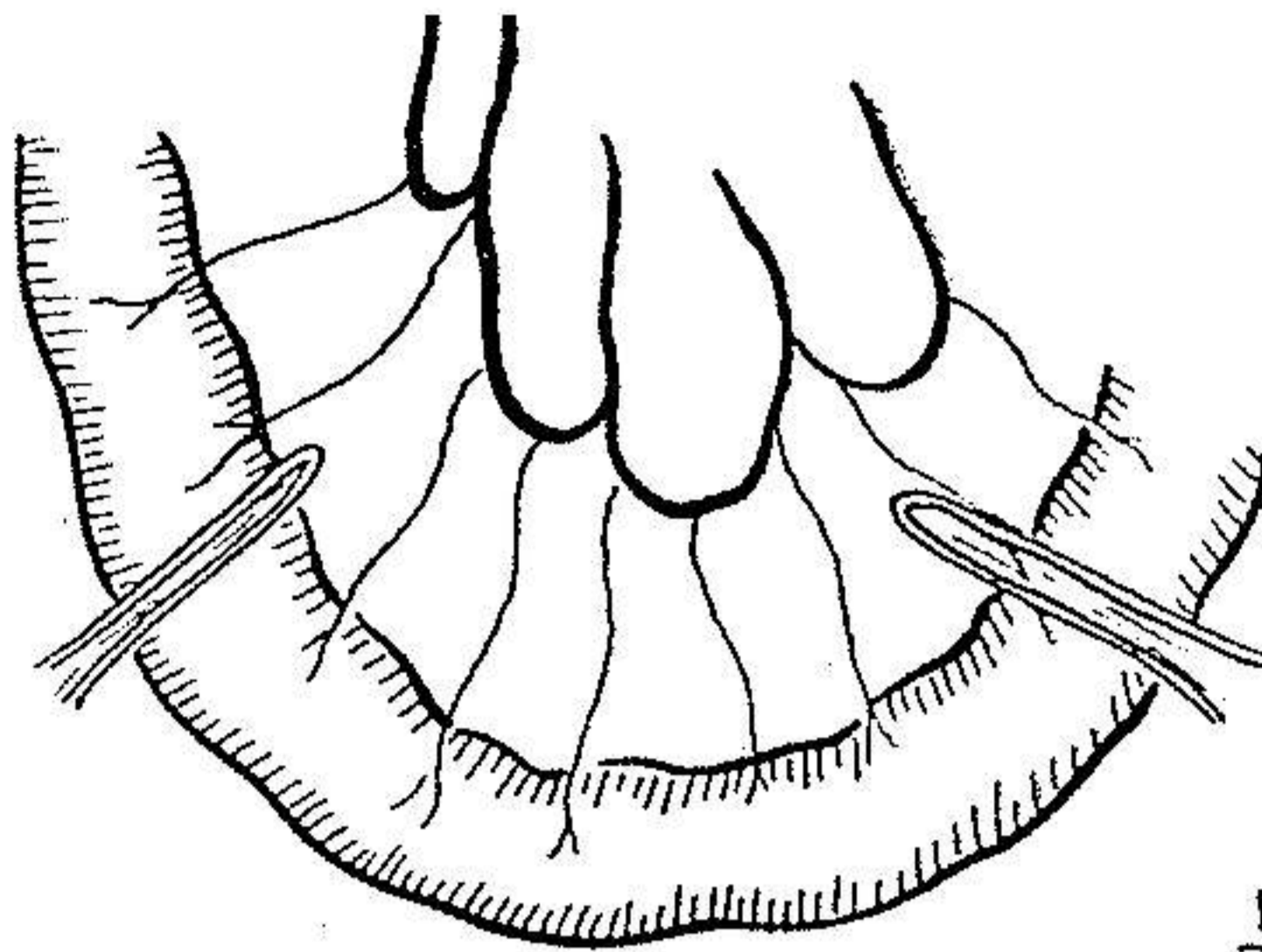
اطلاع و دانستن تکنیک عمل پیوند حالب برای هر جراحی که شکم را باز میکند لازم است چه بسا اوقات که بر اثر سهو و اشتباهی حالب بیمار در ضمن عمل برداشتن رحم یا سایر اعمال قطع میشود در صورتیکه جراح از تکنیک این عمل مطلع نباشد بخطای اول خود خطای نبخشودنی دیگری افزوده است.

گذشته از این مورد، پیوند حالب در حالات زیر مورد استعمال دارد:

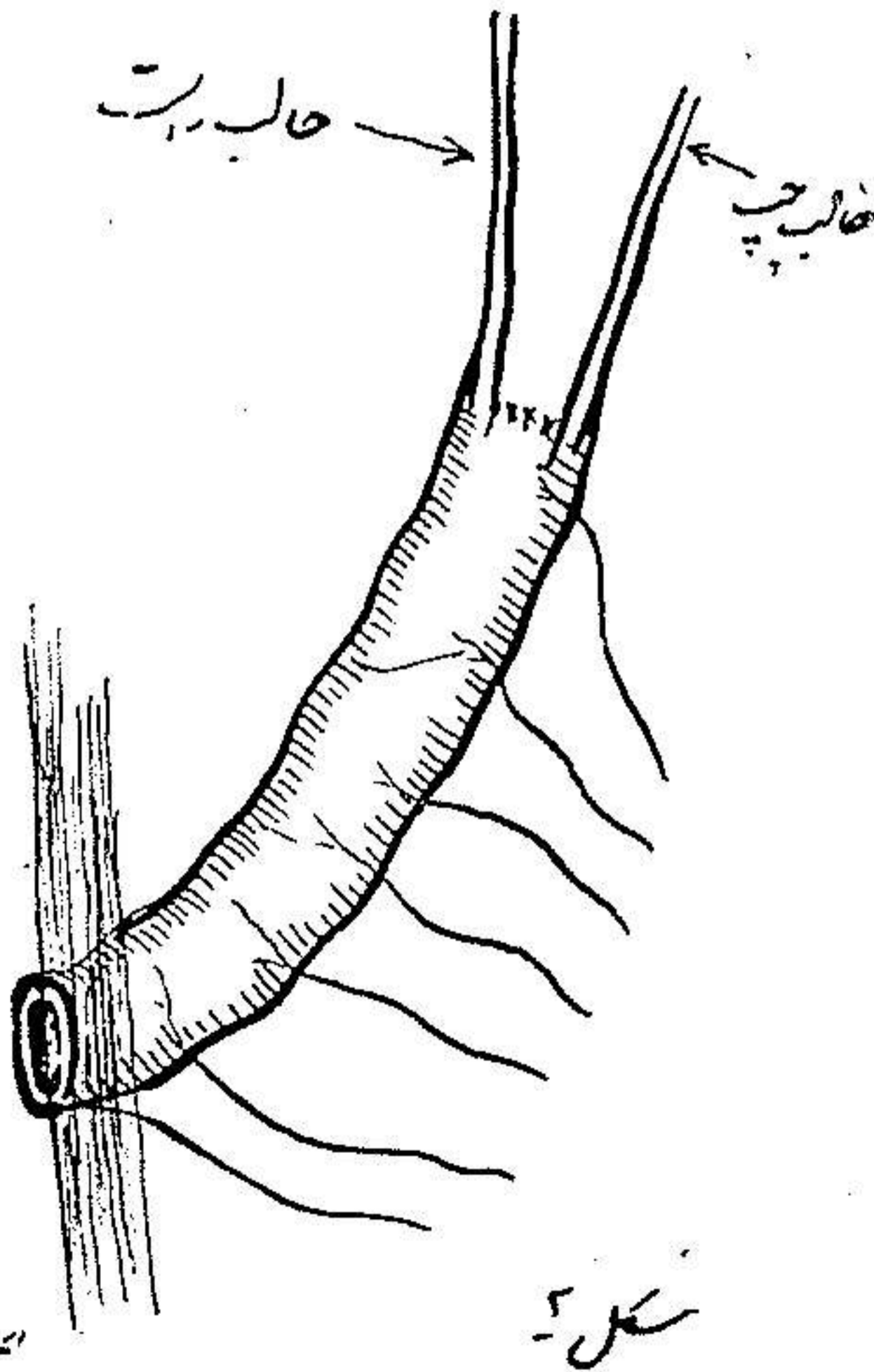
۱- فیستولهای مزمن و پیشرفته بین مثانه و مهبل که امید بهبود آنها از طریق عمل مستقیم بر روی فیستول نمیرود و اسفنکتر مثانه ضایع شده است در این صورت با پیوند حالب مسیر ادرار را تغییر داده و باین ترتیب مهبل را از جریان ادرار برکنار مینمائیم.

۲- اکتروفی مثانه (۱) که جدار قدامی مثانه بطور مادرزاد تشکیل نشده است علت این عارضه پاره شدن غشاء کلواک در دوران جنینی است در این بیماران مخاط مثانه بخارج باز بوده و سوراخ های حالب مستقیماً بخارج ارتباط دارند ترشح مدام ادرار بر روی پوست شکم باعث ناراحتی بیمار بوده و خطر سرطانی شدن مخاط مثانه همواره او را تهدید میکند. باین ترتیب پیوند حالب و تغییر مسیر ادرار (۲) صلاح است.

۳- در مواردیکه لازم باشد بعملی مثل سرطان مثانه بیمار را برداریم.



جد کردن قوس ایلئون



ابتداء رشم

شکل ۲



۴- پس از بهبود سل دستگاه ادراری غالباً مثانه دارای ظرفیت بسیار کمی بوده و باعث بدی جریان ادرار شده ادرار در حالب‌ها و کلیتین پس میزند و خطر هیدرو-نفروز بیمار را تهدید میکند در این موارد صلاح است مسیر ادرار را بپیوند حالب تغییر داد.

اقسام پیوند حالب: حالب را میتوان بیوست و باین ترتیب مستقیماً به محیط خارج باز نمود. بعلاوه پیوند حالب به قولون سینی و اخیراً پیوند آن بقوس مجزائی از ایلئون مرسوم است. ذیلا هر یک از اعمال فوق و معایب و محاسنی را که در بردارند شرح میدهیم.

### الف - پیوند حالب بیوست (۱)

قدیمی ترین روش پیوند این عضو بیوست است تکنیک عمل نسبتاً ساده میباشد صلاح است یکماه قبل از عمل پیوند حالب، دو برآمدگی پوستی در دو طرف بالای تاج استخوان خاصره تعبیه کرد.

این عمل بادوشکاف موازی بیوست و دوختن لبه آنها مقدور است. سر حالب‌ها بنوک برآمدگیهای پوستی منتهی خواهد شد.  
معایب: عیب بزرگ این عمل:

اولاً: انسداد دهانه خارجی حالب است. باین ترتیب که پس از مدت نسبتاً کوتاهی دهانه حالب شروع بتنگ شدن مینماید در این موقع جراح مجبور میشود دهانه حالب را با سونداز متسع نماید و همین عمل متوالی باعث عفونت صعودی دستگاه ادراری میگردد.

ثانیاً: غالباً حالب در خلف صفاق پیچ خوردگی پیدا نموده و باین ترتیب قسمت فوقانی آن متسع شده هیدرواورتروید رونفروز تولید میشود.

ثالثاً: در صورتیکه با پیلوگرافی وضع کار کلیتین را مرتباً بعد از عمل تحقیق کنیم ملاحظه خواهد شد که پس از یکی دو سال پارانشیم فعال کلیه کم کم از بین میرود.

**رابعاً:** بالاخره از معایب بزرگ این عمل تنفر بیمار از دو سوراخ مجرای ادرار بر روی جلد شکم خود میباشد که بایستی دو کیسه بآن وصل نمود و در تخلیه و تمیز نگهداشتن آنها بکوشد این عیب مخصوصاً در بیماران جوان قابل ملاحظه است

**محاسن:** تنها حسن این عمل کمی مرگ و میر آن است بطوریکه مرگ و میر این عمل جراحی ۴/۵ درصد است معایب فوق الذکر استعمال این عمل را بسیار محدود کرده است بطوریکه تنها در مواردی که بیمار بسیار نحیف و رنجور بوده و بیش از چند سالی به زنده بودنش امیدوار نیستیم بایستی استعمال شود.

### ب- پیوند حالب بقوس ایلئون (۱):

این عمل جدیدترین طریقه تغییر مسیر ادرار است تکنیک عمل بطور خلاصه بقرار زیر است: ابتدا قوسی از ایلئون بطول ۱۵ الی ۲۰ سانتیمتر انتخاب کرده و دو سر آنرا قطع مینمائیم عروق و اعصاب این قوس را بدقت تمام بایستی حفظ نمود سپس حالب را در محل تلاقی آن با عروق لگنی پیدا کرده در پائین ترین نقطه ممکنه نزدیک مثانه قطع مینمائیم حال دو حالب را بیک انتهای قوس ایلئون پیوند میکنیم و سردیگر آنرا از جدار شکم کمی بالا تر از حفره خاصره ای راست خارج نموده عمل ایلئوستومی را انجام میدهیم (شکل ۱ و ۲)

باین ترتیب قوس ایلئون بمنزله مثانه کار خواهد نمود طریق دیگر رمتد بسته قوس ایلئون است بطوریکه دو سر قوس ایلئون را بهم پیوند کرده و در دو نقطه حالب ها را با آن پیوند میکنیم سپس جدار قوس ایلئون و مثانه را بطریقه طرفی بهم وصل مینمائیم.

**معایب:** بزرگترین عیب این عمل زیادی مرگ و میر آن است (۲۵ الی ۳۰ درصد) و همین امر باعث محدود کردن مورد استعمال آن شده است عیب دیگر آن باز شدن انتهای ایلئون بجدار شکم است که بایستی بکیسه مخصوص وصل گردد و این امر برای بیماران چندان خوش آیند نیست.

محاسن : بزرگترین حسن این عمل حفظ روابط دستگاہ ادراری است بطوری که تقریباً از قوس ایلئون جانشینی برای مثانه تعبیه کرده ایم و عفونت صعودی، تنگی دهانه حالب و ضایع شدن پارانشیم کلیه در بین نیست .  
این عمل تقریباً در بیمارانی که سالهای سال بزرگی آنها باقی مانده و تاب تحمل عمل بزرگی را دارند صلاح است .

### ج- پیوند حالب به قولون سیگموئید (۱) :

تکنیک عمل : این عمل را از دو طریق میتوان انجام داد خلف صفاقی و داخل صفاقی . طریق خلف صفاقی مزیت چندانی بر طریقه داخل صفاقی ندارد . تکنیک آنستو موز حالب بقولون در ابتداء توسط آستایلز (۲) ابداع شد باین ترتیب که مستقیماً پس از سوراخ کردن قولون حالب را بطور عمودی داخل قولون نموده و سر و ز قولون و حالب را بهم میدوخت . پس از استایلز، کافی این عمل را تکمیل نمود . خود کافی نیز برور تکنیک خود را تکمیل تر کرد و امروزه تکنیک سوم کافی (۳) رایج است . باین ترتیب که ابتدا شکافی بطول ۱/۵ سانتیمتر بروی سر و ز و عضله قولون در مسیر باندهای عضلانی داده سپس در انتهای قدامی سوراخ کوچکی بروی مخاط مینمائیم سوند حالب را از حالب عبور داده سپس حالب را داخل قولون مینمائیم بهتر است قبلاً سوند رکتال داخل رکتوم باشد بطوریکه بتوانیم سوند حالب را وارد آن نمائیم . حال انتهای حالب را بایک بنخیه در فاصله  $\frac{1}{4}$  سانتی متری سوراخ ورودی ثابت میکنیم . اطراف سوراخ دخول را دوخته و ناودانی از سر و ز و عضله را بر روی حالب میدوزیم بهتر است حالب راست را دو سانتی متر پایین تر از حالب چپ وارد قولون نمود .

معایب : بزرگترین عیب این عمل عفونت صعودی از رکتوم از کلیه ها است ولی مطالعات سالهای اخیر نشان داده است که این عفونت چندان هم که تصور گرفته است شایع نمیشود . تنها در یک مورد وقوع این عفونت حتمی است و آن وقتی است که بر اثر هیدرواورتردهانه حالب بسیار متسع باشد و پس از پیوند گاز و مدفوع

بسهولت بتواند مسیر اورتر را طی کند واضح است که در این موارد از انجام این عمل بایستی خودداری کرد عیب دیگر این عمل خطر اسیدوز است باین ترتیب که کلرور سدیم که از ادرار دفع میشود مجدداً در قولون جذب خواهد شد این اشکال با خوراکیها و ترکیبات قلیائی بیماری قابل جبران است .

محاسن : بزرگترین حسن این عمل استقبال بیمار از آن میباشد. مریض ترجیح میدهد که ادرار از رکتوم دفع شده تا از پوست شکم. بعلاوه مرگ و میر این عمل کمتر از پیوند حالب بقوس ایلئون است ( ۲۰ درصد )

کمتر اندیکاسیون : در مواردی که بیماری رکتوم و مقعد مثل فیستول آنال در کار باشد یا مریض مبتلا به عدم قدرت در کنترل عضله مضیقه مخرج باشد این عمل صلاح نیست .

بیماران را بایستی دستور داد پس از عمل جراحی در ساعات معینی رکتوم را با ادرار تخلیه نمایند .

نتیجه این عمل در صورتیکه مراعات نکات گفته شده شده باشد بسیار رضایت بخش است و برخلاف شایع هنوز از بهترین طرق تغییر مسیر ادرار است .