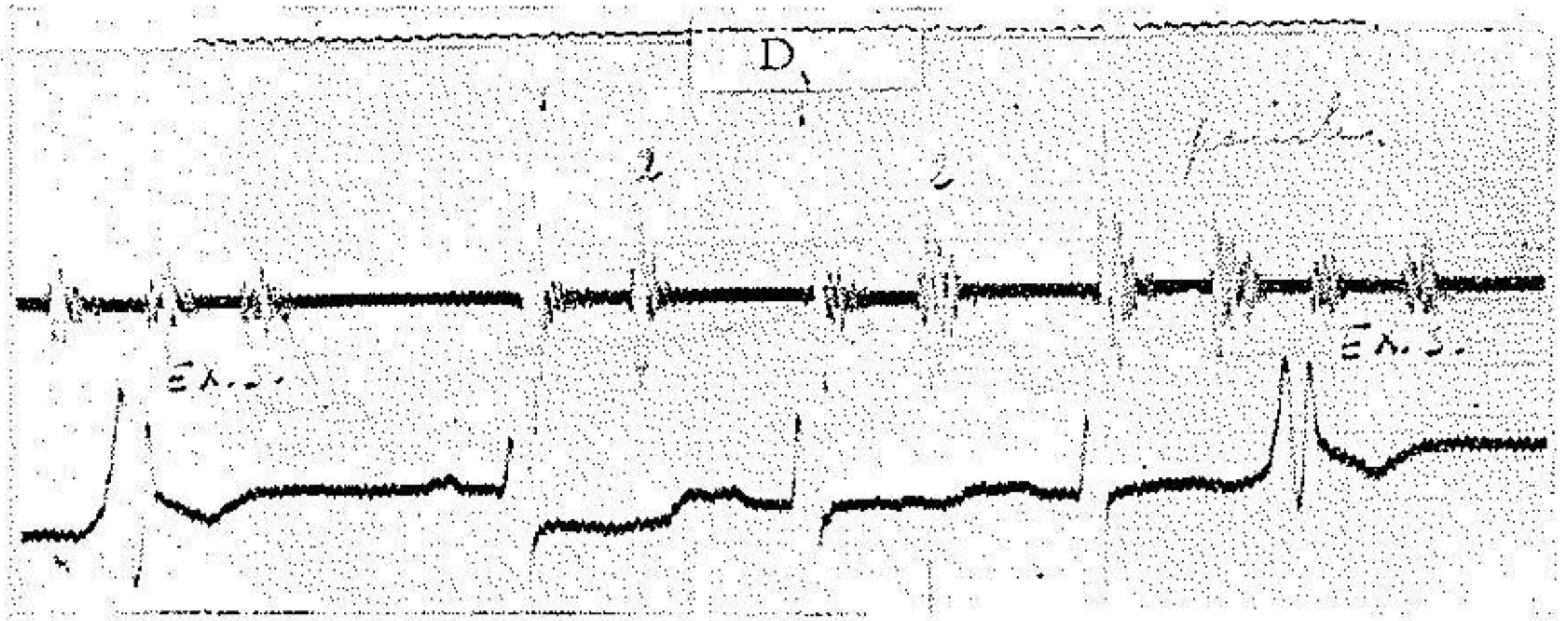


## يك مورد بیماری مادرزادی تترالژی فالوت (۱) با علائم غیر کلاسیک که مورد جراحی قرار گرفته نگارش

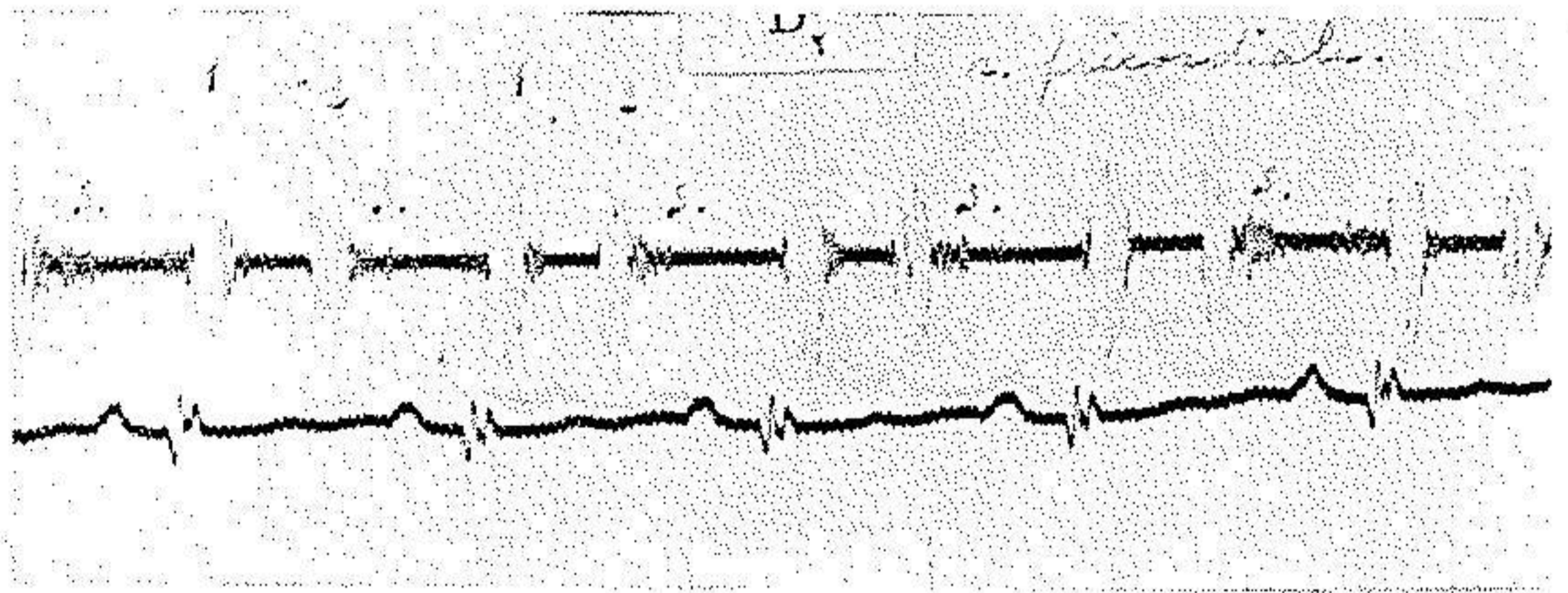
دکتر جها‌نگیر میر‌علاء

دوشیزه ۱-۱۹ ساله از موقعی که متولد شده دارای لبهای کبود و انگشتان متمایل بکبود بوده و کم‌کم بارشد طبیعی که داشته کبودی مخاط و لبها و انتهایها رو بفزونی گذارده ناخنهای او محذب و کبود گردیده‌اند. در ده سالگی کاملاً از کار و بازی بعالت خستگی زیاد گریزان بوده و در اثر مختصری فعالیت به طپش قلب و تنگی نفس و کبودی شدید رنگ پوست و مخاط دچار میشده و در همان موقع مبتلا بتورم پاها و مختصر دردهائی در مفاصل گردید که بامداد او مرتفع شده بیمار بارژیم و استراحت تا هشت ماه قبل بطور ناراحتی زندگی نه‌وده و در هشت ماه قبل مبتلا بنارسائی قلب میشود که با معالجه بهبودی مییابد. وضعیت بیمار بعد از دوره مداوای اخیر از قرار زیر بود :

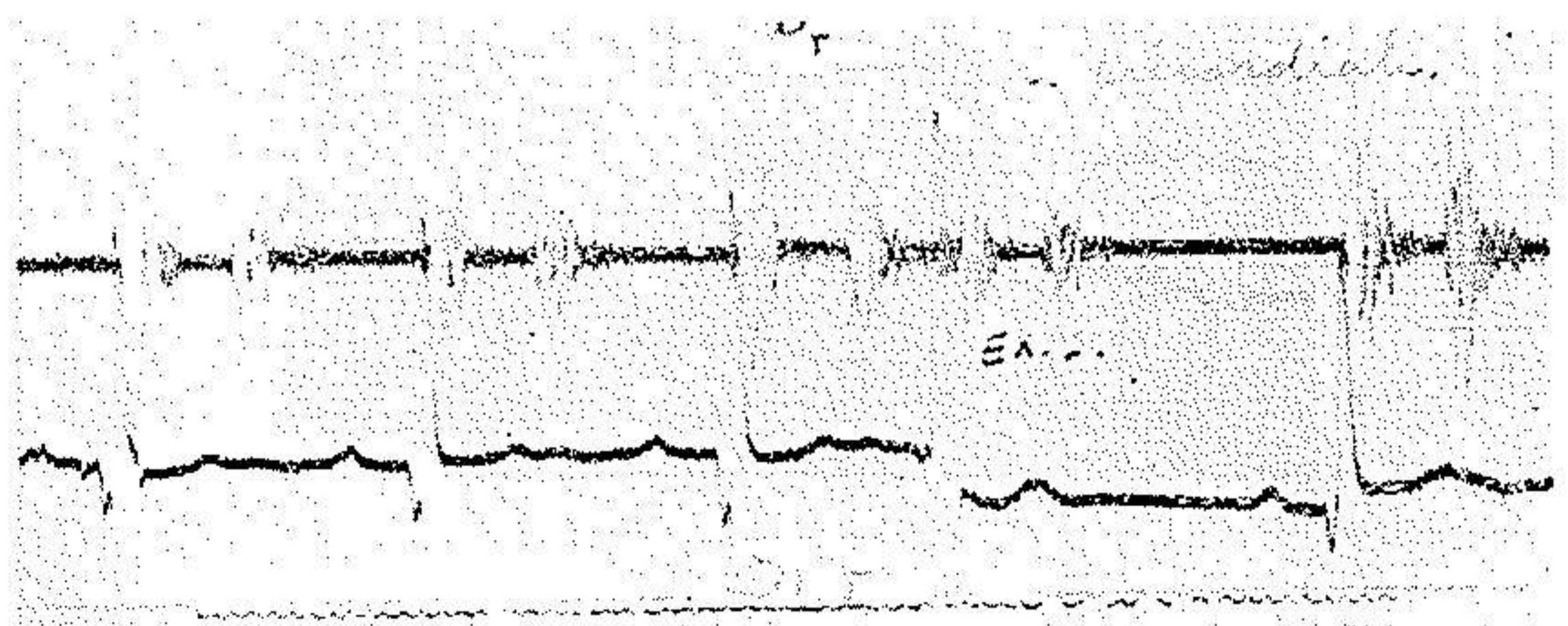
اندام لاغر و کبودی شدید لبها و مخاط با تغییر شکل زیاد ناخنها و تنگی نفس در موقع مختصری حرکت ضربان قلب ۱۱۰ و فشار خون ۹۰/۶۰ - کبد مختصری بزرگ و دردناک ولی تورمی در پاها وجود نداشت در آزمایش قلب ضربان شدیدتر از طبیعی داشت و تریبل بسیار مختصری در زمان دیاستل و در ناحیه چهارمین فضای بین دنده چپ باشکال حس میشد در شنوائی صدای اول قلب در ناحیه زیر پستان چپ کمی شدیدتر از طبیعی و صدای دوم خفیف تریبگوش میرسید و در ناحیه چهارم و سومین فضای بین دنده چپ يك سو فل دیاستلیک بخوبی مشخص بود در ناحیه شریان ریوی صدای هم‌زمان با صدای بستن دریچه‌های آورتا بگوش میرسید و صدای بسته شدن دریچه‌های آورتا شدید و یک‌زمان بود. در ریتین عارضه مشاهده نمیشد (فقط بیمار




شکل ۱




شکل ۲



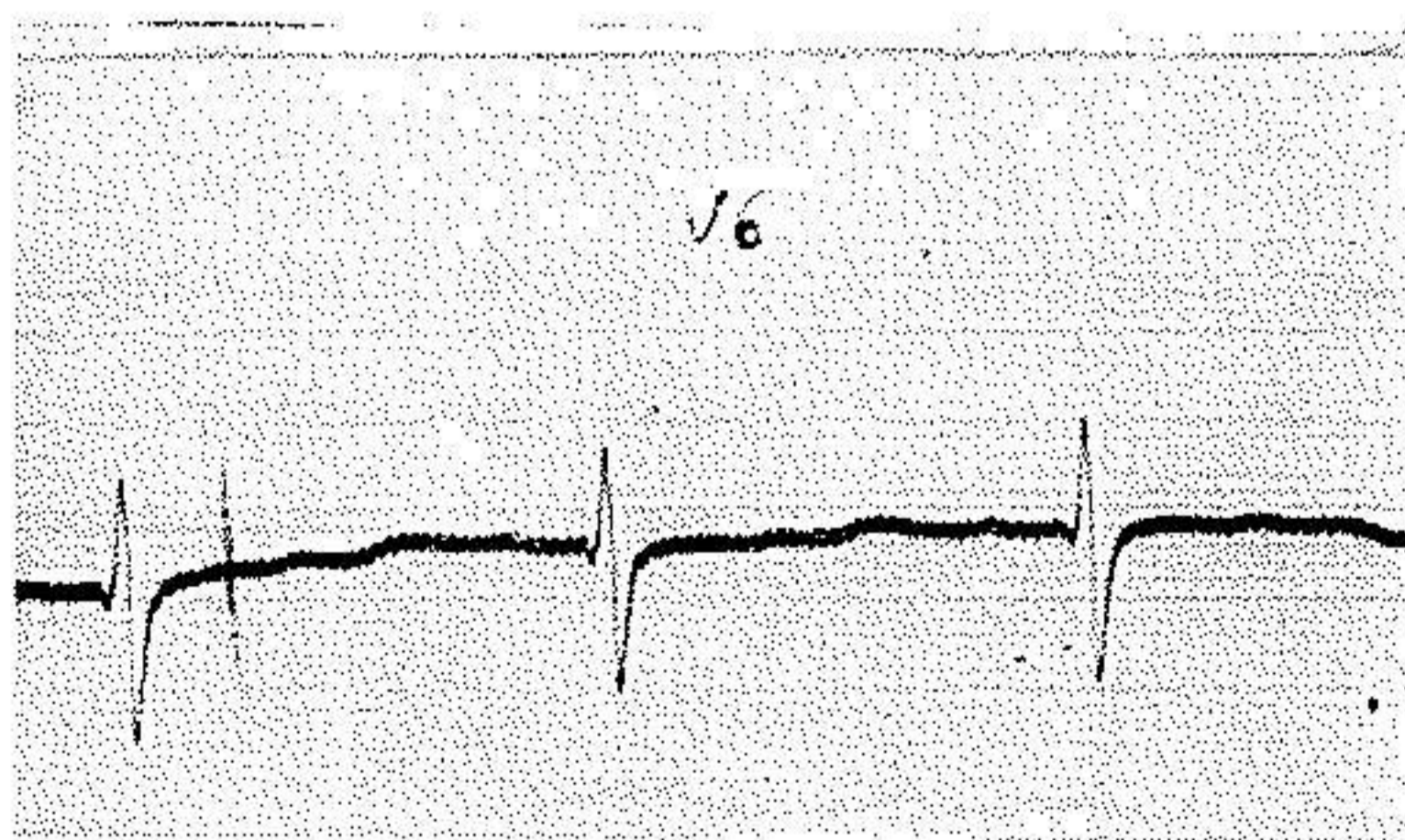
شکل ۳



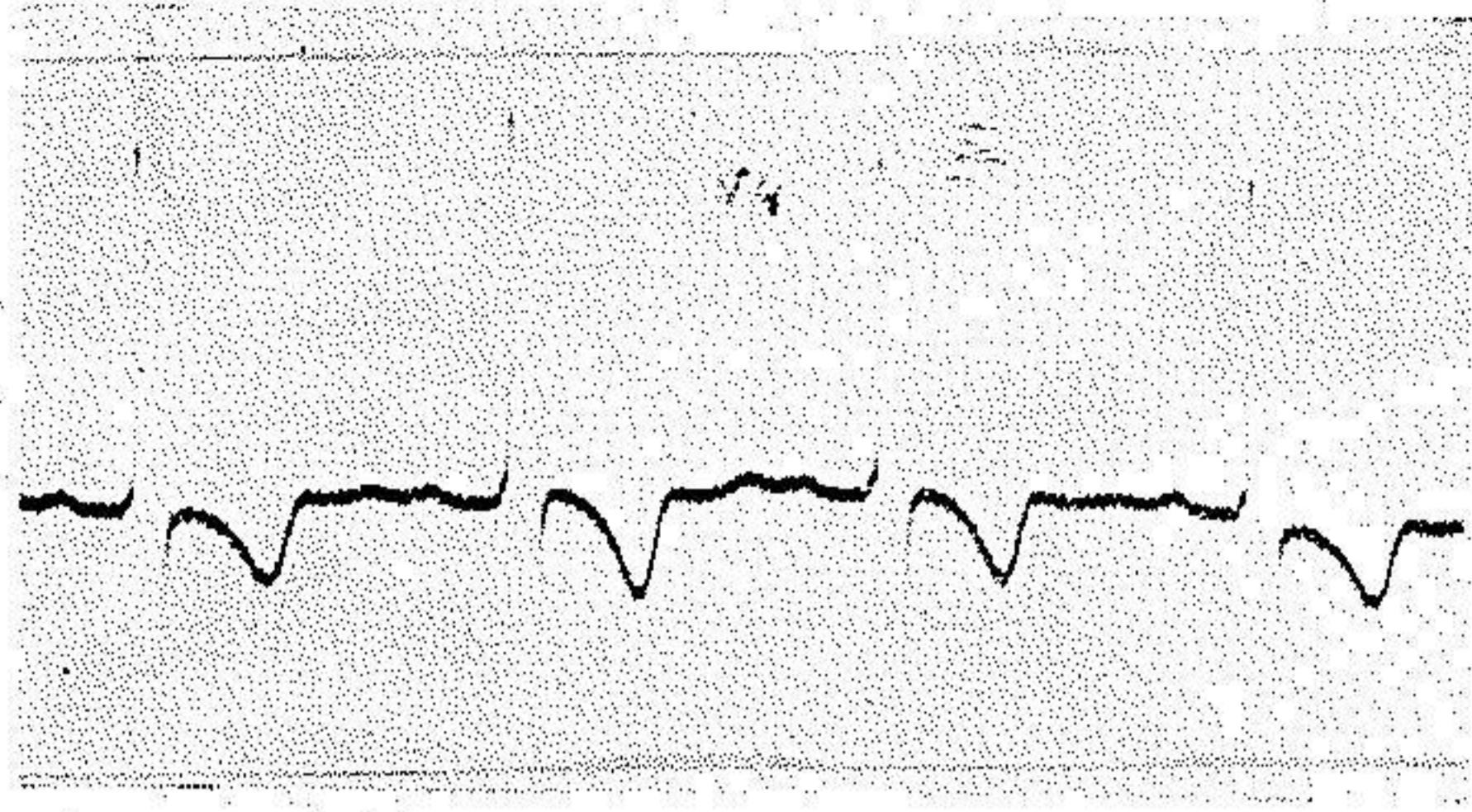
شکل ۴



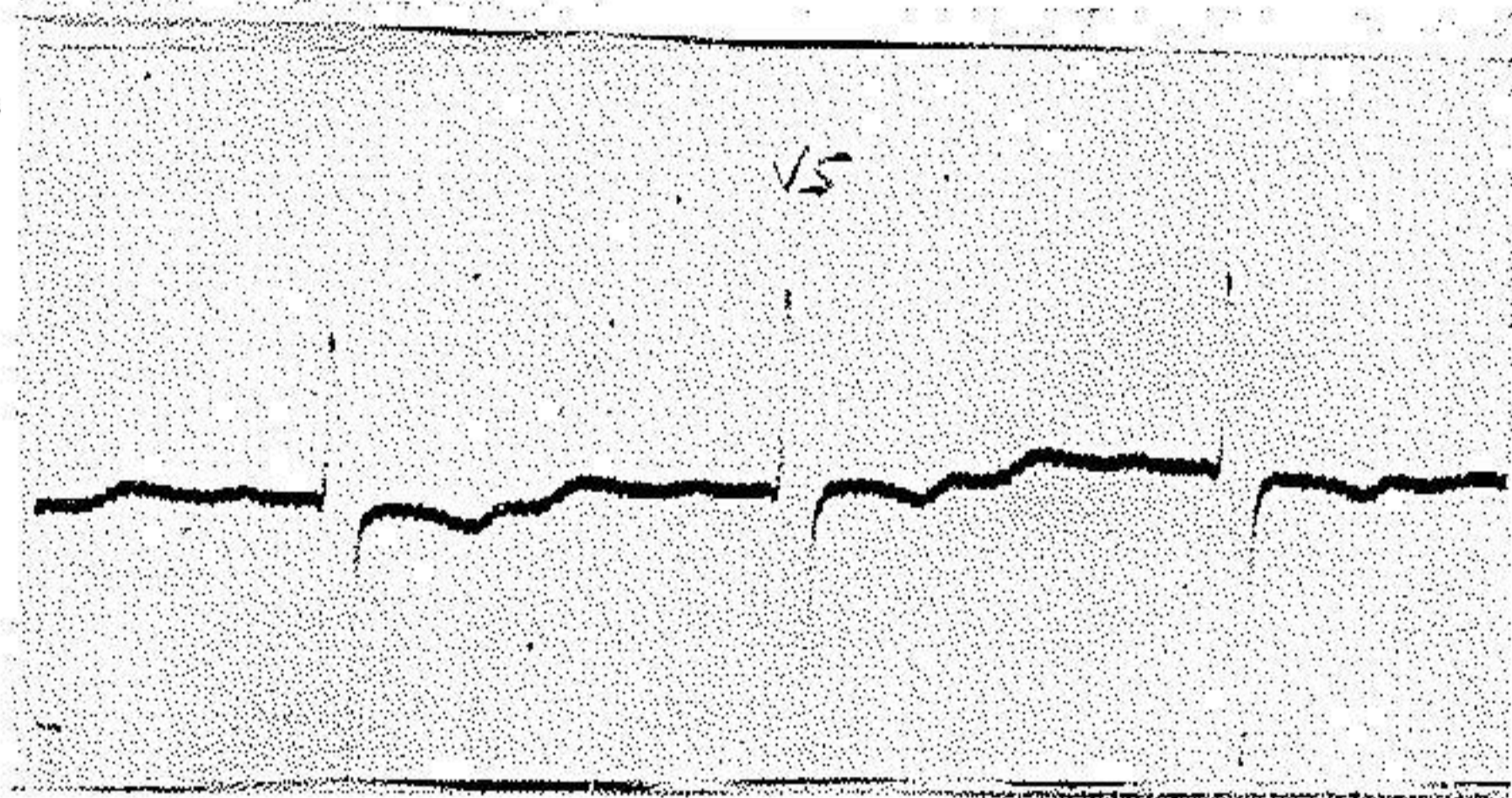
شکل ۵



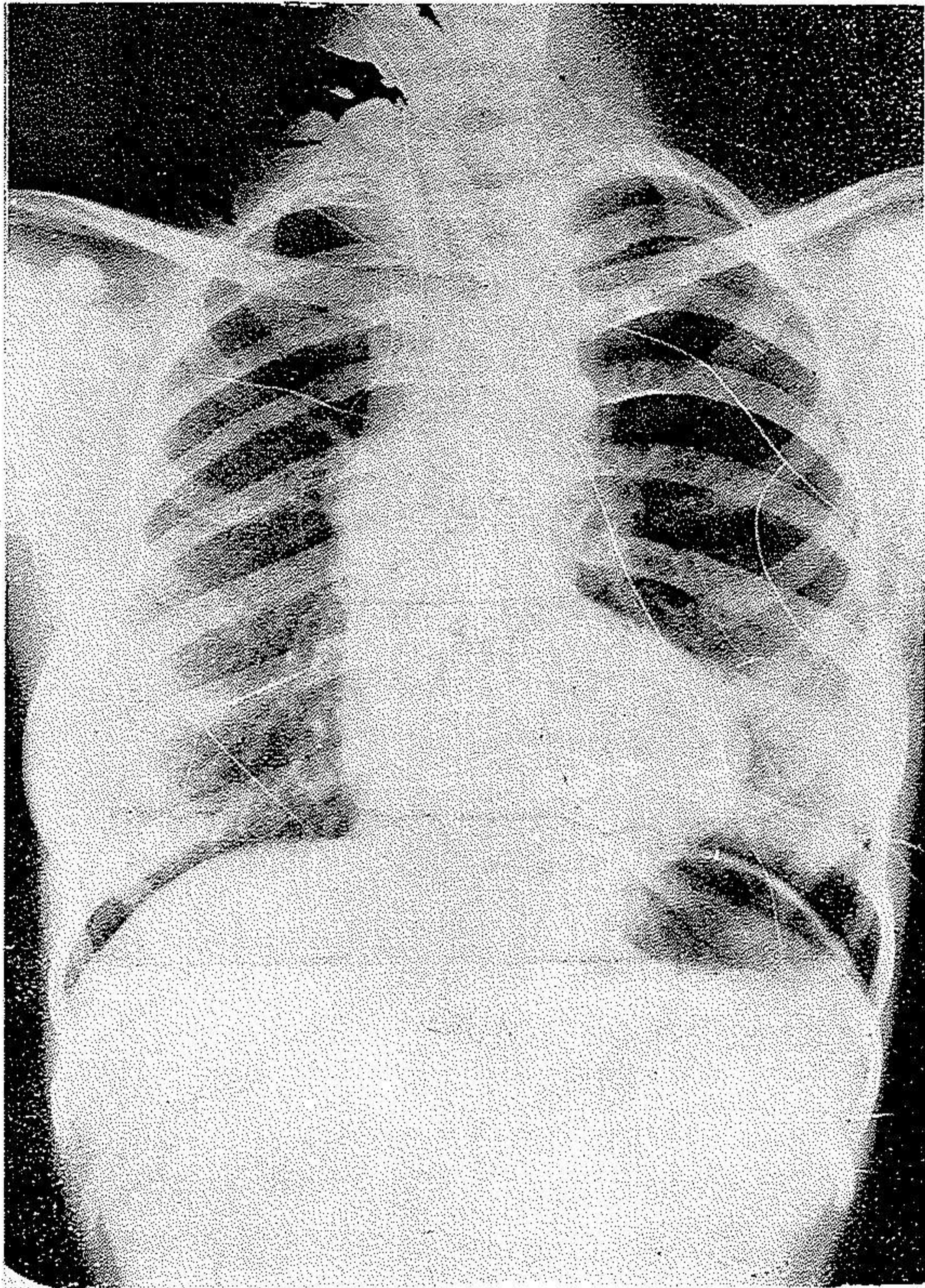
شکل ۶



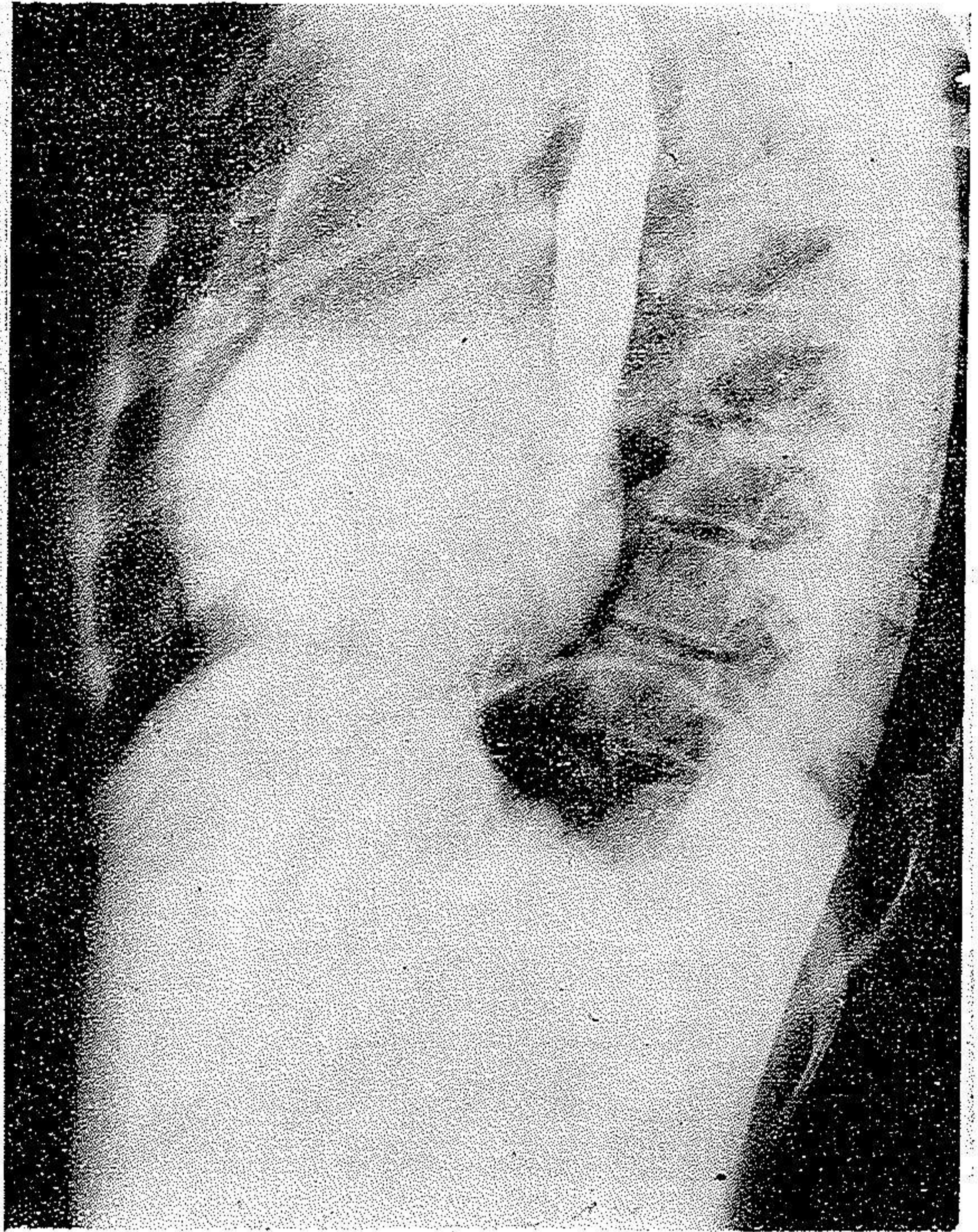
شکل ۲



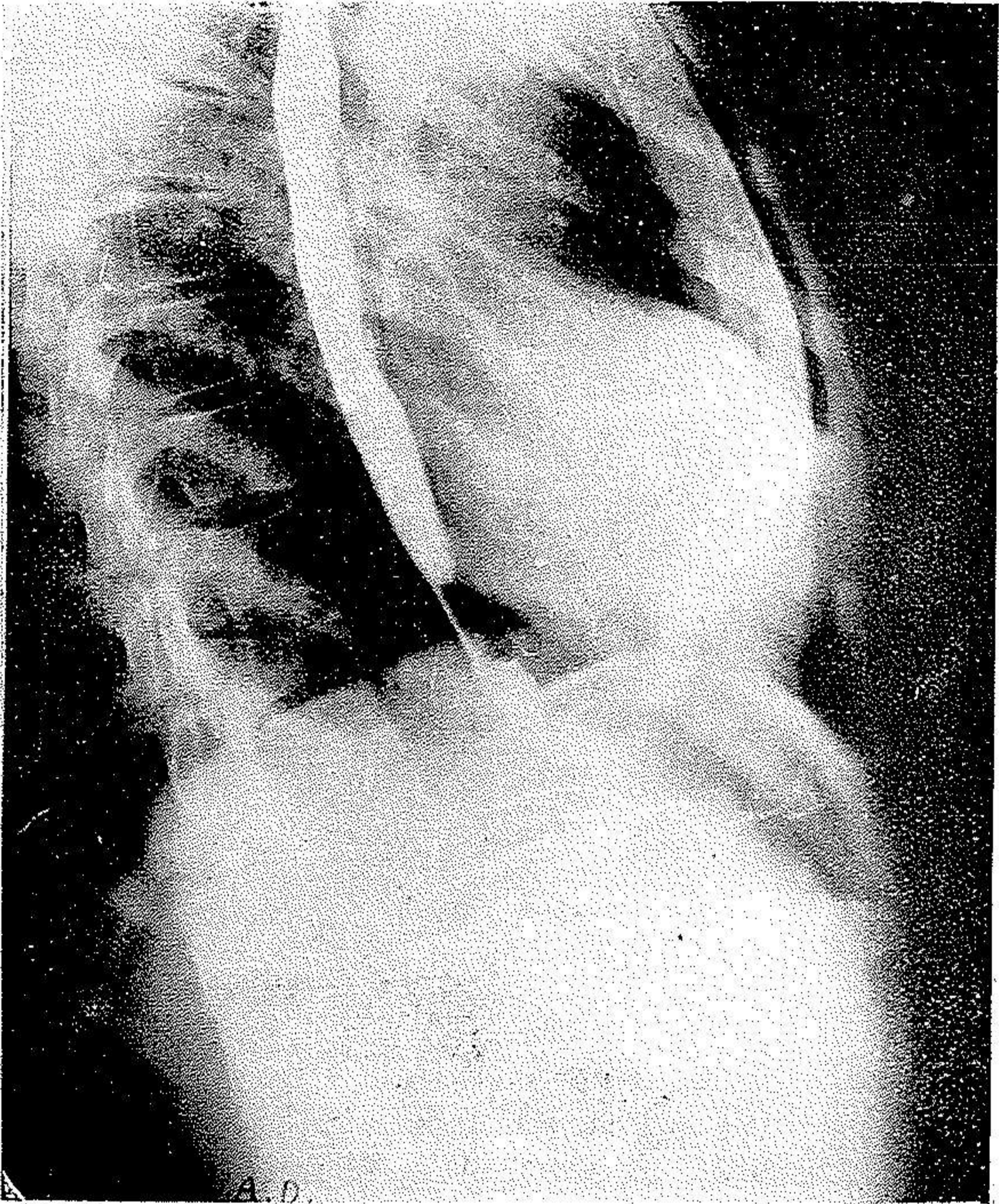
شکل ۱



شکل ۱



شکل ۲



شکل ۳

در سابقه خود حملات مکرر خونریزی از برنشها راداشته) که این وضعیت کاملاً مغایرت با ریتین کم خون تترالژی دارد در رادیو گرافی همانطوریکه در عکس ملاحظه میشود شریان ریوی اثری از خود نشان نمیدهد و یک قلب کور آن سابو (۱) نشان میدهد. در الکترو کاردیو گرافی توأم بافتو کاردیو گرافی بزرگ شدن و ازدیاد کار بطن راست و تغییر محور قلب راست کاملاً مشخص است و بعلاوه سوفل دیاستلیک روی فضای سوم و چهارم دنده چپ هم تأکید میشود که اصولاً سوفل تترالژی فالوت مربوط بتنگی دریچه شریان ریوی و یا رابطه بین دو بطن میباشد و در زمان انقباض بگوش میرسد معیناً بانبودن علائم کلاسیک با سابقه بیمار و رادیو گرافی و الکترو کاردیو گرافی تقریباً تشخیص تترالژی فالوت با آتروفی شدید شریان ریوی تأیید میگردد. بیمار با این تشخیص مورد جراحی قرار گرفت و در عمل هم تشخیص فوق قطعی شد منتهی شریان ریوی دارای آتروفی یکنواخت در تمام طول تنه اصلی و انشعابات بود. قطرش قدری کمتر از انگشت کوچک دست بنظر میآمد و ابداً خونی در این شریان جریان نداشت در بچه شریان ریوی بشکل یک پرده کامل و علاوه بر آن در قسمت زیر دریچه نیز در داخل بطن انسداد موجود بود و چون تفاوتی در قطر شریان ریوی موجود نبود بهترین راه برای تصحیح کمی جریان خون در ریه باز کردن راه طبیعی یعنی برداشتن تنگی زیر دریچه و بریدن دریچه دیافراگمی شریان ریوی بود و این عمل که بوسیله سربوک (۲) توصیه شده و بنام او معروف است انجام گردید و با برقراری خون در شریان کوچک و کم قطر ریه وضع بیمار کاملاً تغییر و سیانوز او بسیار تقلیل یافت و بعد از ده روز با تغییر فاحش از بیمارستان مرخص گردید.