

نامه ماژانه دانشکده پزشکی

بنیت تحریریه:

دکتر محمد حسن مانی
دکتر محمد علی علی
دکتر حسن میردامادی
دکتر ابوالقاسم نجم آبادی

دکتر محمود سیاسی
دکتر جهان شاه صالح
دکتر صادق عزیزی
دکتر محمّد قریب
رئیس بنیت تحریریه - دکتر جهان شاه صالح
مدیر داخلی - دکتر محمّد بهشتی

دکتر محمد حسین اربیب
دکتر ناصر انصاری
دکتر محمّد بهشتی
دکتر حسین سهراب

شماره چهارم

دی ماه ۱۳۴۴

سال سیزدهم

چهارمین مورد از هر مافرو دیسم حقیقی طرفی در دنیا

نکارش

دکتر جواد غفورزاده

دکتر جهان شاه صالح

دستیار بیمارستان زنان

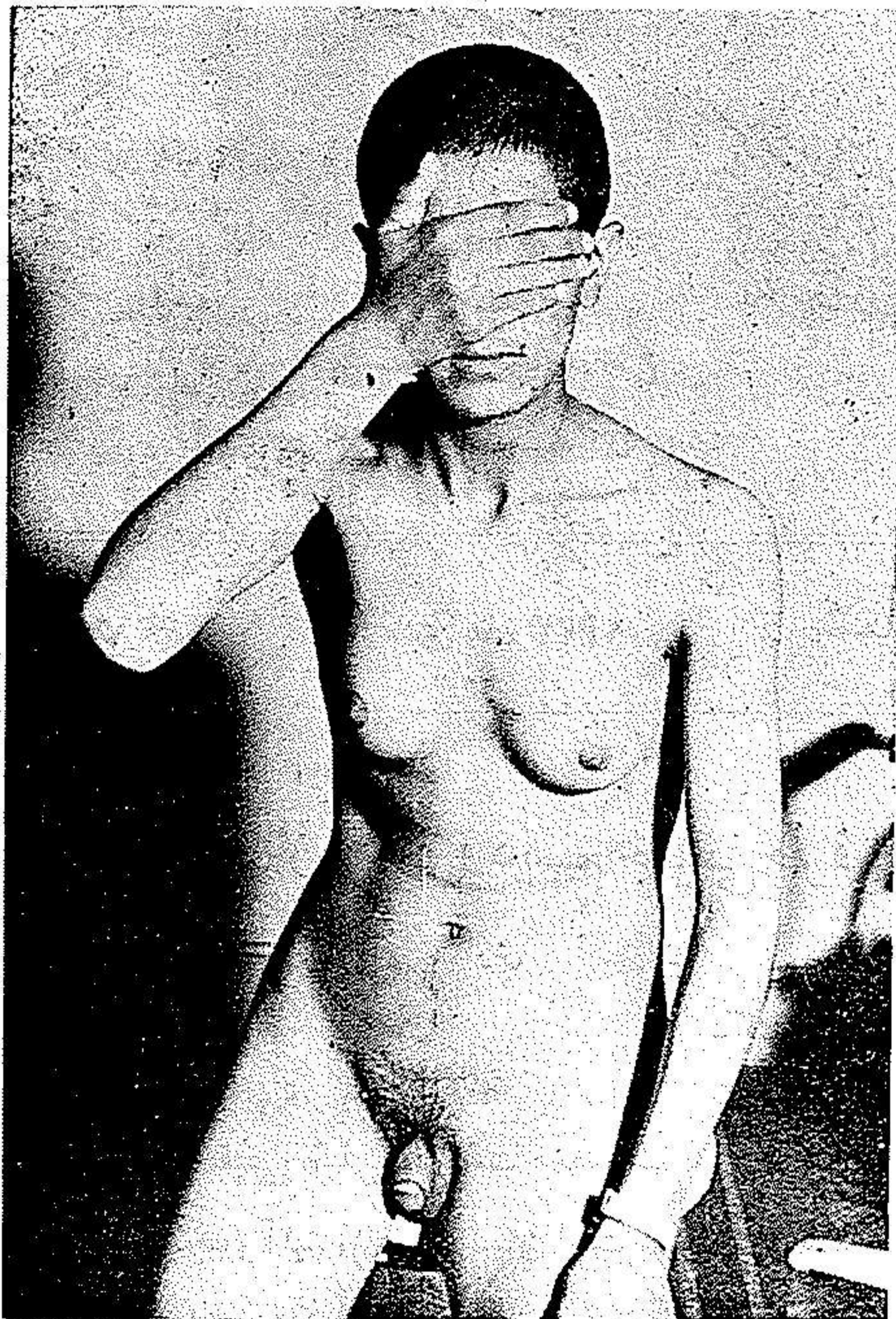
استاد کرسی جراحی بیماریهای زنان

هر مافرو دیسم حقیقی خیلی نادر است مخصوصاً نوع طرفی که پیشرفته ترین مرحله حالات «انترسکسو آلیته» (۱) در انسان است بطوریکه تا کنون در تمام نوشته های پزشکی بیش از سه مورد ذکر نشده است.

اینک چهارمین موردیکه از هر مافرو دیسم حقیقی طرفی در بیمارستان زنان مشاهده و تحت درمان قرار گرفته و مطالعات هیستوپاتولوژیک مربوطه در بخش آسیب شناسی دانشکده پزشکی بعمل آمده است معرفی میگردد:

محمد - عبدالله ۲۳ ساله اهل مراغه بعزت نمودن ریجی پستانها و پیدایش دردهای

دوره‌ای مبهم در ناحیه زیردل و ناراحتی های دستگاه ادراری و تناسلی به بیمارستان زنان مراجعه میکند.

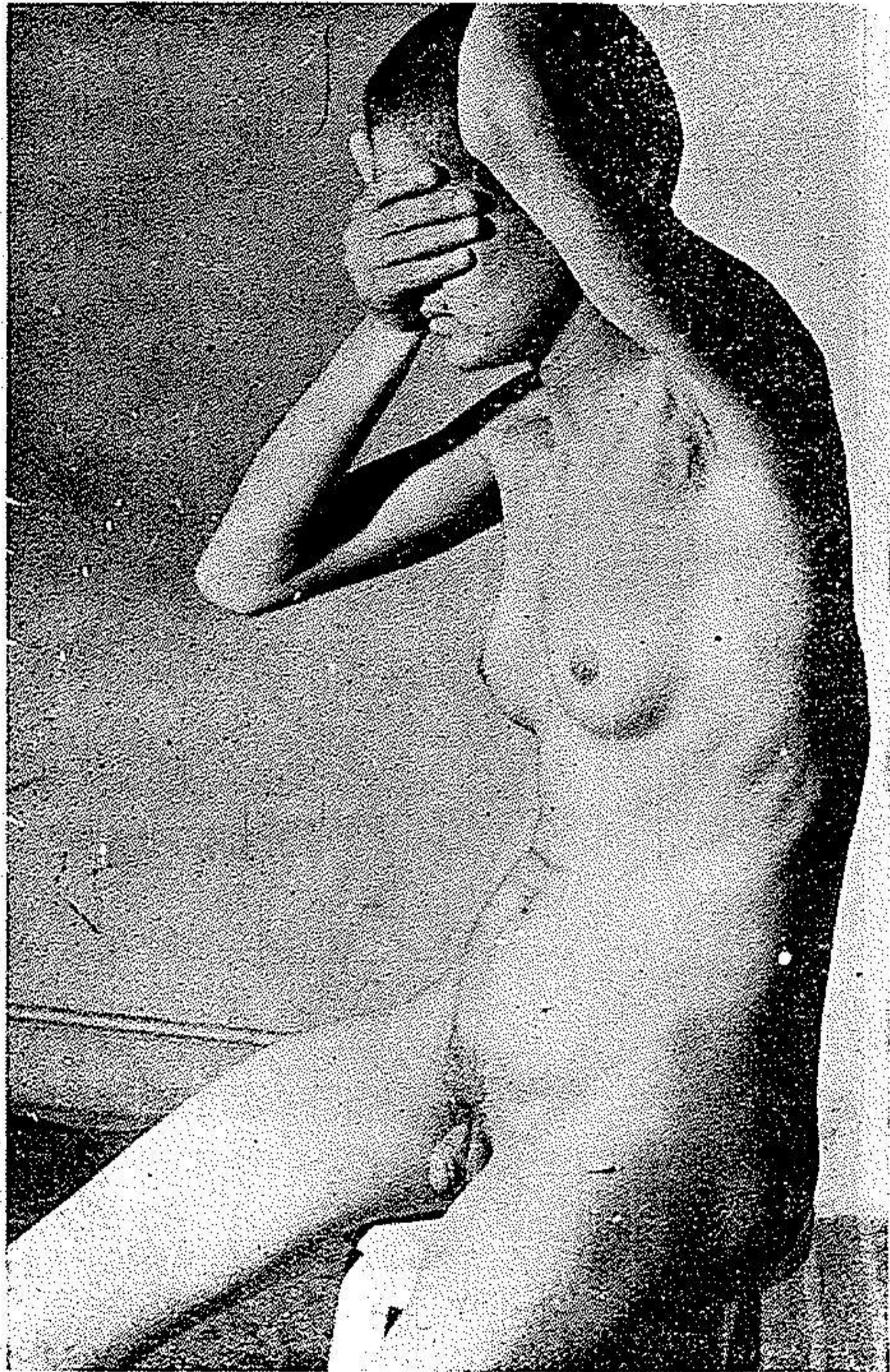


شکل ۱

بیماری است که از لحاظ هیكل و اندام و نمای ظاهری و قیافه بیشتر به مجرد شباهت دارد.

وضع قفسه صدری و شانه‌ها نسبت به لگن مثل مردهاست و لگن خاصره و نواحی سرینی نموفوق‌العاده‌ای ندارد. وضع اسکلت و استخوانهای دست و پا مردانه است.

وضع پوست از لحاظ قوام و پراکندگی چربی زیر جلد مثل مردها است.



شکل ۲

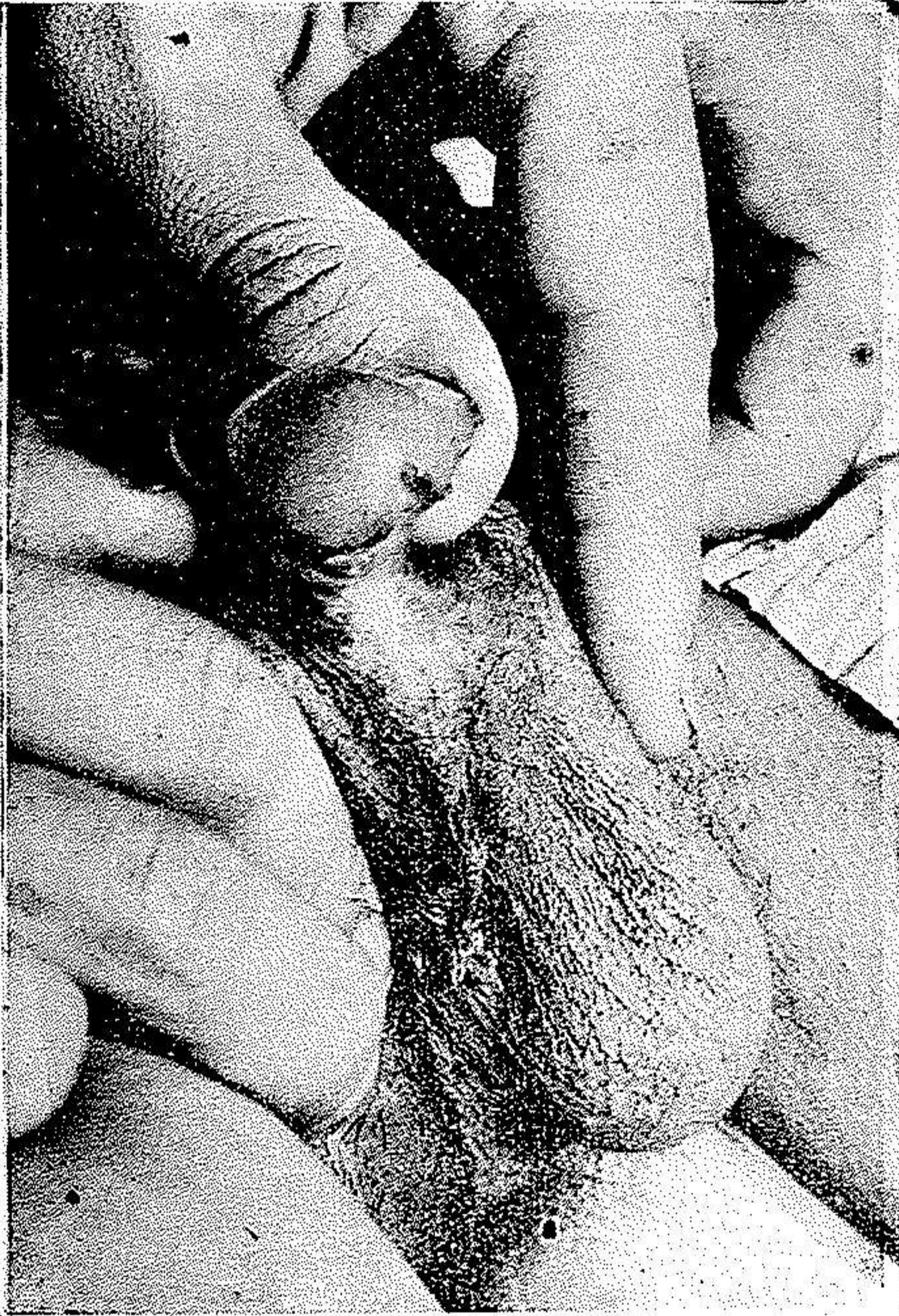پستانها نموقابل ملاحظه‌ای کرده است بطوریکه باندازه پستانهای دختر بالغ بوده حتی دارای آرئول میباشند.

موهای صورت زیاد نیست سینه و پشت موی زیاد ندارد.

موهای زیر بغل طبیعی است ولی در ناحیه زهار نسبتاً کم و انتشار آن مثل مردان

تانا حیه ناف ادامه پیدا نمیکنند بلکه مثل زنان در روی زهار مثلثی تشکیل میدهد.

صدایش بهم و مردانه است از لحاظ پسیکوسکسوتل تیپ مذکراست و تمایلات

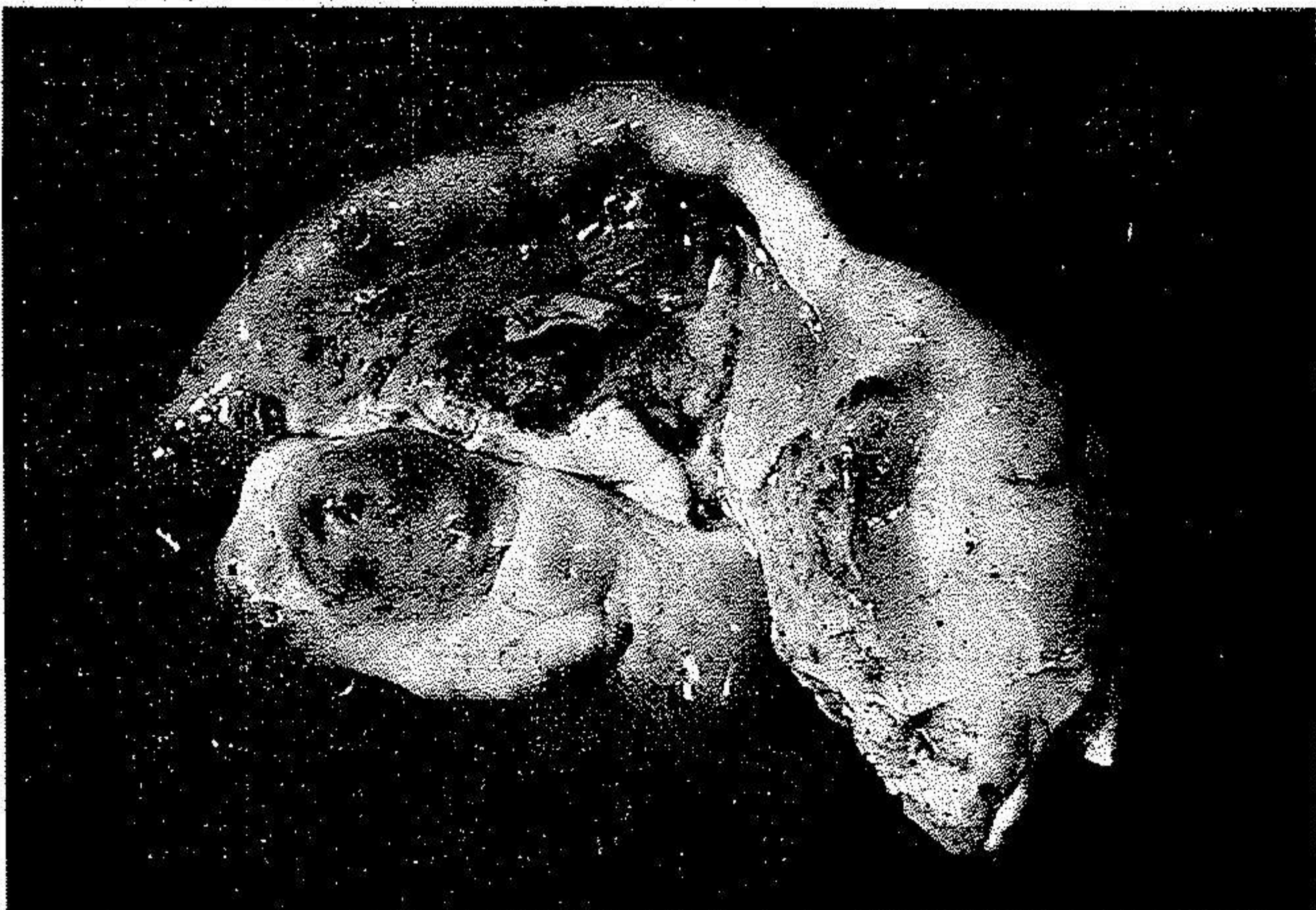

شکل ۳

جنسی مردانه دارد.

در معاینه دستگاه تناسلی آلت تناسلی رشد کامل ننموده و باندازه آلت تناسلی طفلی است که تازه بسن بلوغ رسیده است. سوراخ پیشابراه در زیر آلت تناسلی و بفاصله ۳ سانتیمتر از آن به بیرون باز میشود در واقع هیپوسپادیاز (۱) وجود دارد ادرارش از همین مجرا خارج میشود و بنا بر گفته بیمار هر ماه یک مرتبه از همین مجرا بطور نامرتب خون سیاه رنگی شبیه به خون قاعدگی خارج میشود در جریان

این خونرویهها دردهای مبهمی در ناحیه زیردل پیدا میشود است.
 اسکروتوم بطور کامل تشکیل نشده است و شیاری در قسمت بالا آنرا بدو
 قسمت تقسیم میکند و منظره لب بزرگ فرج (۱) را بخود گرفته است ولی در قسمت
 پائین اسکروتوم دو طرف و کاملاً بهم چسبیده اند.
 در طرف چپ در داخل اسکروتوم توده ای متحرک با قوام بیضه بطول دو سانتی
 متر و عرض و ضخامت یک سانتی متر حس میشود



شکل ۴

در طرف راست اسکروتوم خالی است ولی در بالای زهار برآمدگی و توده
 تومورمانندی حس میشود که در ملامت حساس و دردناک میباشد.
 پس از باز کردن شکم مشاهده شد که در طرف راست رحمی تا کامل بطول چهار
 و عرض سه سانتی متر و ضخامت دو سانتی متر با اوله طرف راست و رباط گرد همان

طرف و تخمدان کیستی طرف راست نمایان است .

این تشکیلات از زیر بحالب یا میزه راه (اورتر) طرف راست پیوستگی داشت
لوله و ضمائم و تخمدان طرف چپ وجود نداشت .

حالب طرف راست سه برابر قطر عادی ضخامت داشت و نیز کلیه راست بزرگتر
از حد عادی و قدری خارج تر از محل طبیعی خود قرار داشت

کلیه طرف چپ با اندازه طبیعی بود . باید متذکر گردید که اوروگرافی قبل
از عمل وضعیت کلیه ها و اتساع حالب راست را نشان میداد .

رحم و تخمدان و ضمائم موجود در طرف راست را در آورده و از غده ای که در
اسکروتوم طرف چپ وجود داشت و احتمالاً بیضه بنظر میرسید قطعه ای برای مطالعه
بافت شناسی و تأیید تشخیص بیوپسی گردید .

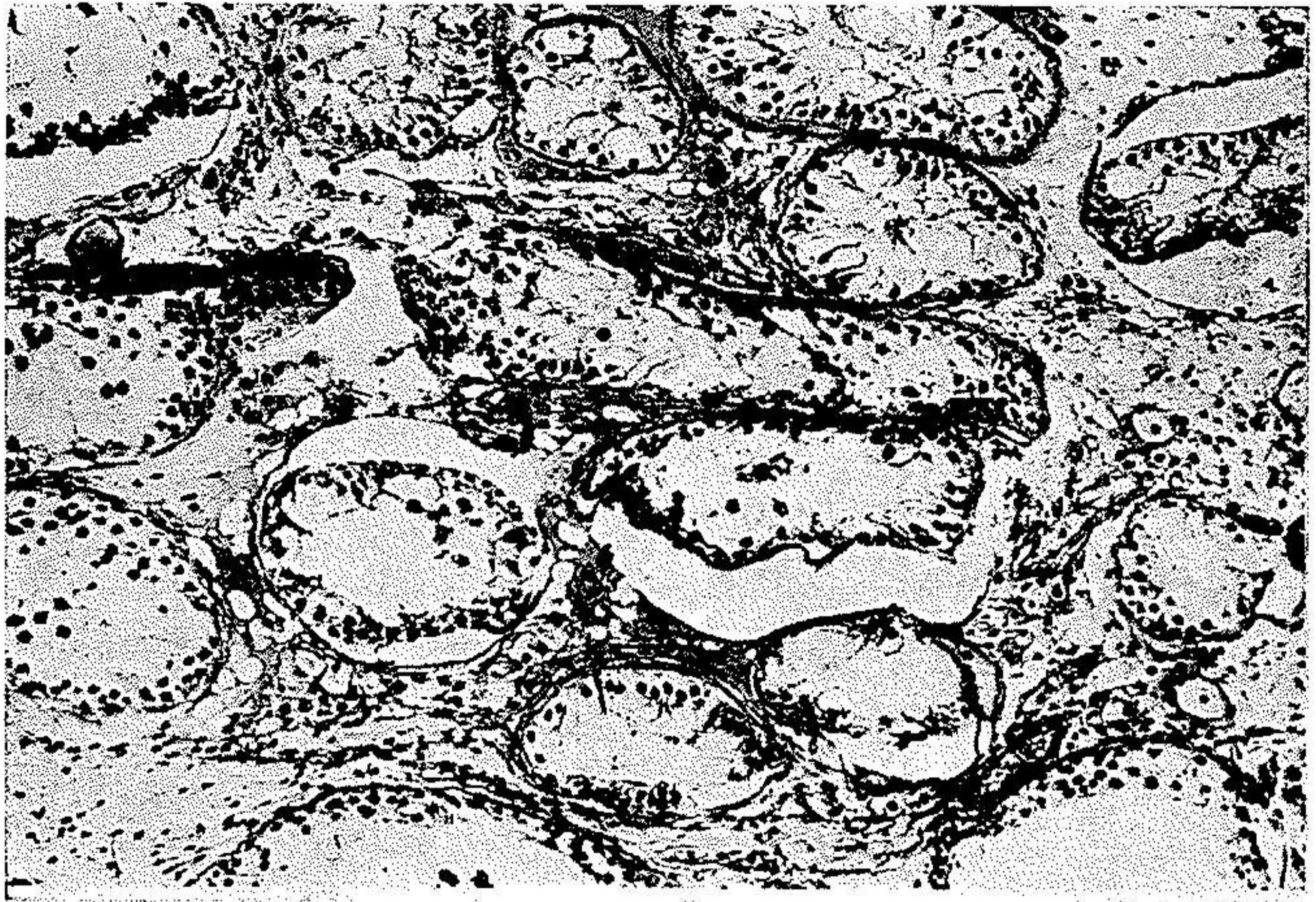

ملاحظات آسیب شناسی

از لحاظ ما کرو سکپیک قطعاتی که بوسیله عمل جراحی در آورده شده بود عبارت
از یک رحم ناقص یا نصفه رحمی بود بطول چهار و عرض سه و ضخامت دو سانتیمتر
که بکنار راست آن لوله و شیپور و رباط گرد و تخمدان کیستی پیوستگی داشت .
برشی در طول رحم داده شد و مشاهده گردید که رحم دارای حفره داخلی (۱)
میباشد ولی این حفره خیلی کوچک و تنگ میباشد . مخاط داخل رحم از ساختمان
عضلانی کاملاً متمایز است و حتی «اوستیوم اوترینوم» (۲) طرف راست وجود دارد . از
لحاظ میکروسکپیک قطعه ای که از عضو شبیه به بیضه بافت برداری شده بود ساختمان
یک بیضه آتروفیک را نشان میدهد .

در گستر بافت همبند تعداد زیادی لوله های منی ساز مشاهده میشود ولی تعداد
طبقات سلولهاییکه محیط این مجاری را مفروش میسازد خیلی کم است و فقط
یکی دو طبقه سلولهای اسپر ماتوگونی وجود دارد و طبقات منظم دودمان

منی ساز (۱) بطور کامل و مرتب تشکیل نشده اند بقسمی که در قسمت مرکزی و فضای



شکل ۵

آزاد لوله‌ها اسپرما توزوئید رسیده و کامل مشاهده نمیشود.

مطالعه از نظر بافت شناسی تخمدان نشان میدهد که این عضو دارای فعالیت لوتئینی

شدیدی بوده است.

قسمت اعظم بافت از یک عده ساختمانیهای لوبولی تشکیل یافته که بافت همبند پر عروقی

آنها را از هم جدا میکند. در این بافت همبند انقیلتراسیون سلولهای لنفوپلاسموسیت

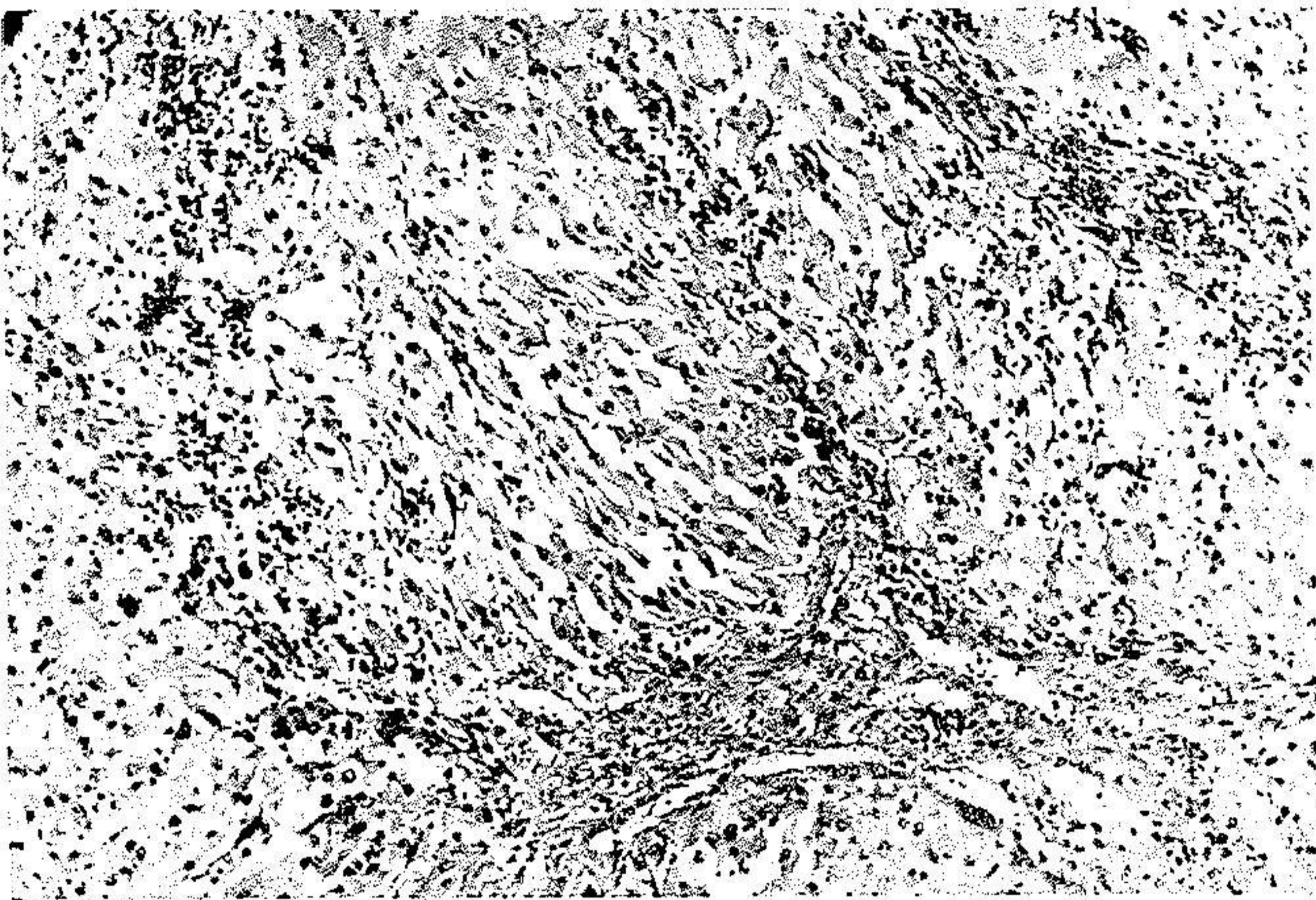
مشاهده میشود.

لوبولهای مذکور از یک عده تراوه های سلولی تشکیل یافته اند که لابلائی

آنها عروق موئین سینوزوئید رسوخ کرده است و وضع یک غده مترشحه داخلی را

بخود گرفته است.

رشته های مذکور از یکجمله سلولهای درشت چند سطحی بسا پروتوپلاسم



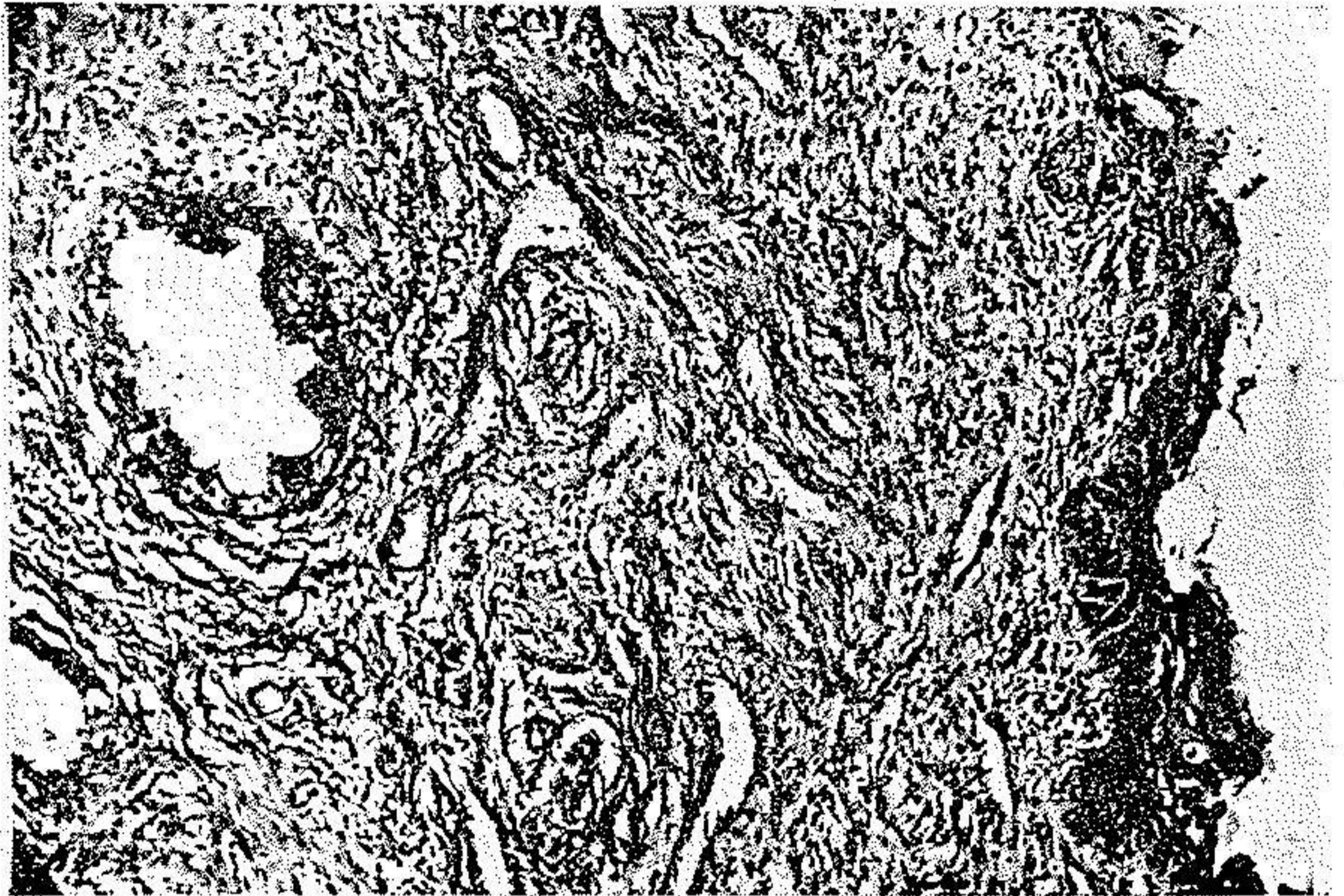
شکل ۶

اوزینوفیل و هسته گرد کوچک تشکیل یافته اند که خواص سلولهای لوتئینی را دارند.

در بعضی از قسمت های بافت نقاط خونریزی مشاهده میشود. سایر قسمت های تخمدان از یک بافت تصلبی و ساختمانهای کیستی تشکیل یافته و در برشهای مختلفی که داده شد از استرومای سار کوئید تخمدان و با فولیکولهای رسیده و حتی فولیکولهای پریموردیال و ساختمانهای تکال آثاری مشاهده نگردید.

مطالعه هیستولوژیک رحم نشان میدهد که ساختمان عضلانی آن تقریباً طبیعی است. منتها در بعضی جاها بافت تصلبی در لابلای ایاف عضلانی صاف نفوذ کرده است. در بافت کوریون یا زیر مخاط سلولها لنفو بلاسموسیترو بافت تصلبی جوان رسوخ کرده است.

مخاط رحم وضع نامرتب و ناکاملی دارد و در بعضی قسمت‌ها استپاله‌های غددی



شکل ۷

بداخل کوریون نفوذ کرده وضع کیستیک و پولیپوز بخود گرفته‌اند و در برخی نقاط دیگر مخاط غددی رحمی متاپلازی مالپیگی (۱) پیدا کرده است.



میگویند میان مرد و زن فرسنگها فاصله و هزاران حد فاصل وجود دارد. بعبارت دیگر هر زنی تا اندازه‌ای مرد و هر مردی تا حدی زن است و جنسیت بهیچوجه مطلق نیست ولی در نژاد انسانی اینهم محال است که یک مرد در عین حال بالقوه و بالفعل هم مرد و هم زن باشد در صورتی میتوان گفت چنین چیزی وجود خارجی دارد که شخص بوسیله خودش بارور شود و این آبستنی را بانتهای (۲) برساند در انسان این اتفاق پیش نیامده بنابراین هر مافرو دیسم به معنی آنچه که در جانوران پست دیده میشود در نوع بشر غیر ممکن است و اگر هم چیزهایی گفته شده مربوط بافسانه‌ها است.

از اینجاست که تعریفی را که لیتره (۳) از هر مافرو دیسم کرده امروزه قبول ندارند.

۱ - Metaplasie malpighien

۲ - terme

۳ - Littré

او میگفت: هر مافرو دیت شخصی است که در عین حال صفات هر دو جنس مخالف را داشته باشد در حالیکه امروز میگویند: هر مافرو دیت شخصی است که چند صفت از دو جنس مخالف در او بروز کند.

جنسیت یا افتراق تناسلی از لحاظ نری یا مادگی در اصل يك سرشت کروموزومی دارد ولی بازاری مطلق و قطعی نیست و بعداً تحت تأثیر هورمونها دستخوش تحول میشود حتی اخیراً ثابت کرده اند که در مرحله پیش از باروری میتوان در جنسیت دخالت کرد و شرایط و دستوراتی نیز پیشنهاد کرده اند که زمینه مساعد پیدایش جنس دلخواه را فراهم می نماید.

بعد از باروری سرشت کروموزومی اولین راهنمای جنسی تخم و رویان است و سلولهای مزانشیماتوی موجود دره برآمدگی ژنیتال^(۱) تحت القاء سلولهای گونوسیت اولیه شروع بتشریح اولین ماده هورمونوئیدی موسوم به «ماده مرفوژن»^(۲) مینمایند این ماده از طرفی رشد جنسی و احتراق تناسلی را از لحاظ مرفولوژیک تأمین و تکمیل میکند و از طرف دیگر بر گونوسیت هاهم اثر کرده و عملشان را متعادل میکند پس در واقع گونوسیت هاهم با وجود اینکه از اول کار بسته بسرشت کروموزومی شان يك ظرفیت و یا قوه و قابلیت نری یا مادگی داشتند باز تا اندازه ای از نظر جنسی بلا تکلیف و تحت تأثیر اولین ماده هورمونوئیدی میتوانند واقع شود.

پس صفات تناسلی اصلی یعنی پیدایش گونادها و راهها و اعضای تناسلی داخلی و خارجی بوسیله سرشت کروموزومی میشود و بوسیله هورمونها کنترل و هدایت میگردد از اینجاست که در مراحل اولیه زندگی جنینی برآمدگی ژنیتال هنوز بلا تکلیف است و اعضای تناسلی داخلی یا بهتر بگوئیم راههای تناسلی هستند و اعضای تناسلی خارجی نامشخص است.

اگر قرار باشد جنین بطرف جنس مذکر برود قسمت مدولر غده تناسلی نه و کرده تبدیل به بیضه میشود. کانال ولف باقی میماند و کانال دفران را ایجاد میکند در

۱ — eminence génital

۲ — substance morphogène

عوض کورتکس غده تناسلی و کانال مولر آتروفی می یابد .
 اگر قرار باشد جنین بطرف جنس مؤنث برود ناحیه کورتیکال غده
 تناسلی نمو میکند و تخمدان را بوجود می آورد . کانال مولر باقی میماند و ادی دوکت را
 بوجود می آورد در حالیکه ناحیه مدولر غده تناسلی و کانال ولف صغر پیدا میکند .
 پای بیای این طرح ریزی داخلی اعضای تناسلی خارجی نیز طرح ریزی میشوند
 منتهی در این طرح ریزی ها تأثیر اورمونها دخالت سرشت کروموزومی را تحت الشعاع
 قرار میدهد گویا هر قدر زمان میگذرد کروموزومها وظیفه خود را فراموش میکنند
 بطوریکه پیدایش صفات تناسلی ثانوی و بروز تغییرات روانی جنسی «پسیکوسکس وئل»
 در مرحله بلوغ صدد درصد بسته بترشح اورمونهاست .

با این وصف پیدایش هر گونه اختلال اورمونی و افراط و تفریط آن در هر
 مرحله ای از رشد جنین باعث پیدایش ناهنجاریهای مختلف تناسلی خواهد گردید که
 در کلینیک از مراحل خفیف حالات تا پیشرفته ترین مراحل هر مافرو دیسم یعنی هر مافرو دیسم
 حقیقی طرفی مشاهده میگردد .

مشاهدات اولیه در این باره خیلی نارسا و ناقص است تا اینکه در مراحل بعدی
 مشاهدات بالینی با مطالعات هیستوپاتولوژیک همراه گردیده است .

بطور کلی کلاسیک ها بوجود دو نوع هر مافرو دیت «حقیقی» و «کاذب» قائل
 بودند. نوع کاذب زیاد مهم نیست و چیز شایعی است و در آن فقط اعضای تناسلی داخلی
 و خارجی باهم وفق نمیدهند .

ولی در نوع حقیقی که نادرتر است شخص در عین حال غدد تناسلی دو جنس مخالف
 یا گوناگون زن و مرد را داراست .

هر مافرو دیسم حقیقی خود بسه دسته تقسیم میگردد :

نوع دو طرفی (۱) : که در هر دو طرف دو غده متضاد نر و ماده باهم

وجود دارد .

نوع يك طرفی (۱) : که فقط در يك طرف دو غده متضاد وجود دارد .

نوع طرفی (۲) : که در يك طرف بیضه و در طرف دیگر تخمدان قرار دارد .

رویه مرفته تا سال ۱۹۰۸ تعداد ۱۲۲۱ مورد هر مافرو دیسم مشاهده گردیده است

که فقط پنج مورد هر مافرو دیسم حقیقی بوده است .

از این تاریخ تا سال ۱۹۳۰ بریندو (۳) سه مورد دیگر هر مافرو دیت حقیقی پیدا

نمود. بطوریکه تا امروز در تمام نشریات پزشکی بیش از بیست مورد هر مافرو دیسم حقیقی

ذکر نشده است که پانزده مورد از آنها بظاهر دارای توده های تومری شبیه او تستیس (۴)

بوده اند که زیاد مهم نیست . از پنج موردی که بدقت مطالعه شده است دو مورد نوع

یک طرفی و دو طرفی بوده است فقط سه مورد آخری نوع لاترال بوده و این چهارمین مورد

از هر مافرو دیسم واقعی است که تا کنون در نشریات مشاهده و گزارش شده است .



Bibliographie

BRINDEAU — Encyclopedie medico — chirurgicale (Gynécologie)

CECIL — A textbook of Medicin

HUGUET — Encyclopedie medico — chirurgicale (endocrinologie)

LENEGRE — Pathologie Medical (Besençon)

MONPELLIER — Encyclopedie medico — chirurgicale
(Gynecologie)

NETTER — Gynécologie

PATEL — Traité de medecine (maladies endocriniennes)

RAVINA — Traité de medecine (maladies endocriniennes)

ROCHAT — Article dans le revue de PARIS MATCH

SEZARY — Pathologie medical (Besençon)

WILLIAMS — Textbook of endocrinology

۱ — unilateral

۲ — Brindeau

۳ — lateral

۴ — Ovetestis