

# نامه ما لانه دانشکده پزشکی بنیت تحریریه:

دکتر محمد حسن مانی  
دکتر محمد علی علی  
دکتر حسن میردآبادی  
دکتر ابوالقاسم نجم آبادی

دکتر محمود سیاسی  
دکتر جهان شاه صاحب  
دکتر صادق عزیزی  
دکتر محمد قریب  
رئیس بنیت تحریریه - دکتر جهان شاه صاحب  
مدیر داخلی - دکتر محمد بهشتی

دکتر محمد حسین اویس  
دکتر ناصر انصاری  
دکتر محمد بهشتی  
دکتر حسین بهراب

شماره هشتم

اردیبهشت ماه ۱۳۳۴

سال دوازدهم

## شرح حال طفلی مبتلی بنورو بلاستم

نکارش

دکتر محمد قریب

استاد و رئیس بخش کودکان بیمارستان پهلوی

دکتر احمد قانع بصیری

در میان سرطانهای شایع دوره کودکی بلافاصله بعد از تومر کلیهها نورو بلاستم است. (۱) که اکثراً با سرطان کلیه هم اشتباه میشود. این تومر از دستگاه سمپاتیک شروع شده سریعاً بنقاط مختلف بدن ریشه میدواند و متاستاز میدهد و چه بسا که برای عوارض دوردست است که بیمار مراجعه میکند یا نوزاد است که کبد بزرگش چنانکه دیده شده است مشکل زایمانی تولید می کند یا طفلی است مانند مریض اخیر ما که برای پادرد بستری و بعداً علت آن پیدا شد.

منشاء نورو بلاستم بیشتر از دو جایگاه نسج سمپاتیک است: یکی مغز سورنال و دیگری سمپاتیک صدری. بعنوان مقدمه لازم است ربط این تومرها را با سرطانهای

دیگر همین نسج خلاصه کنیم و بعد بنخود آنها پردازیم .

۱- سلولهای اولیه که موسوم به نوروگون (۱) یا سمپاتوگون (۲) میباشند مادر سلولهای سمپاتیک و کرومافیل بشمار آمده از حیث اندازه و ساختمان بی شباهت بلفوسیت نیستند این سلولها موجود تو مرهای فوق العاده خطیری هستند که در دوره جنینی یا سال اول عمر دیده میشود و با آنها نوروگون (۳) یا سمپاتوگون (۴) میگویند . این سرطانها سریعاً کشنده بوده نسوج مجاور را فوراً گرفته متاستازهای زیاد میدهد . شبکه ساختمانی آنها را تا حدی شبیه گلیومهای کبد .

۲- از سلولهای مزبور نورو بلاست یا سمپاتو بلاست (۵) بعمل میآید که واسطه بین سلولهای مادر و سلولهای بعدیست در حقیقت نورو بلاست بدو نوع سیر و تکامل مینماید یکی بطرف سلولهای گانگلیون سمپاتیک دیگری بطرف سلولهای کرومافیل . این سلولهای حد وسط است که موجود سمپاتو بلاستوم یا نورو بلاستوم بوده تو مرهای و خیم و مخصوص بکودکان که بنقاط گوناگون متاستاز میدهد و موضوع مقاله است .

۳- از سلولهای گانگلیون سمپاتیک تو مر نیک خیمی بعمل میآید که بان گانگلیونوروم (۶) میگویند هم تو مر نادر است و هم مزاحمت آن بالنسبه کم است فقط فشاریکه باعضاء مجاور میآورد مورد شکایت بیمار خواهد بود . در آدرنال کمتر و در گانگلیونهای سینه و پشت صفاق بیشتر دیده میشود .

۴- دسته آخر که یگانه سلول آندو کرین این سلسله است و تو مر آن ترشح هرمن میکند همان سلولهای کرومافیل است که تولید کرومافینوم (۷) یا فتو کروموسیتوم (۸) میکنند در اثر ازدیاد ترشحات آدرنالین و تر آدرنالین این تو مرها همراه حملات و عوارضی هستند که در آن فشار خون بالا رفته طپش قلب - پریدگی رنگ - عرق غفرط - استفراغهای فراوان جزو علائم آن میباشد .

۱-neurogone

۲-sympathogone

۳-neurogoniome

۴-sympathogoniome

۵-sy pathoblaste

۶-ganglioneurome

۷-chromaffinome

۸-pheochromocytome



بیانات فوق را درین فهرست میتوان خلاصه نمود (مقابل اسم سلول و در پراانتز تومر ناشی از آنرا ذکر می کنیم) :

سمپاتوگون یا نورگون (سمپاتوگون نیوم یا نورگون نیوم)



سمپاتوبلاست یا نوروبلاست (سمپاتوبلاستم یا نوروبلاستم)



سلولهای گانگلیون سمپاتیک (گانگلیونرم) سلولهای کرمافیل (فتو کروموسیتوم) از آنجا که طبق نظریه ویلیس (۱) پیدایش سلولهای گانگلیون سمپاتیک تا سال دهم الی دوازدهم عمر دوام دارد باید منتظر بود که نور بلاستم مرض دوره کودکی و قبل از ۱۲ سالگی باشد در حقیقت شیوع فوق العاده آن در زندگی جنینی و شیرخوار است چه در آن ایام تکثیر سلولها و ساختمان نسوج بعد اعلاست .

اولین مرتبه ویرشو (۲) این تومرها را شناخت ولی آنرا جزو گلیومها بحساب آورد (۱۸۶۴) و در سال ۱۹۱۰ رایت (۳) نسوج غده فوق کلیوی جنین را با ساختمان نور بلاستم یکسان یافت و تشخیص صحیح و دقیق داده شد .

پاتولوژی - سلولهای جنینی و نارس که در تشکیل نور بلاستم مؤثر هستند بهمان شدت و حدت دوره جنینی تکثیر میشوند بدون آنکه سیر تکاملی خود را به پیمایند لذا در زیر میکروسکپ این تومرها خیلی پرساؤل و غنی بنظر میآیند سلولهای گرد و کوچک که تمام آنرا تقریباً هسته مانند مفسوسیت پوشانده روی لام میتوز سلولها از یک طرف و تشکیلات شبیه روزت (۴) کاملاً مشخص و مخصوص است .

خود تومر معمولاً بسیار بزرگ و با اعضای مجاور چسبیده و در آوردن آن موجب خونریزی میشود بهمین جهات یعنی سهولت خونریزی و سرعت چسبندگی بنسوج دیگر در آوردن آنها مشکل است گویا اینکه در ابتدای امر اگر زود شناخته شود کپسول آن عمل جراحی را تسهیل میکند ولی در این مراحل کمتر بیمار بطیب مراجعه می نماید اینک پس از شرح حال بیمار شمه از خصوصیات این تومرها را می نگاریم .

۱- Willis : pathology of tumors St Louis 1948 The Mosby co pp843

۲ - Virchow: Die krankhaften/Geschwülste, vol. 11 Berlin, 1864

۳ - Wright: Neuroblastoma, J exp. Med. 12:556, 1910

۴ - Rosette

## شرح حال

کو کب آخوندی غلامحسین ۱۱ ساله در تاریخ بیست و نهم فروردین ماه ۳۳ بعلت نانوانی در راه رفتن و فلج اندام تحتانی به بیمارستان پهلوی بخش کودکان راهنمائی میگردد.

درشش ماه قبل در حالی که مریض در کمال سلامتی بود گاه بگاه شبها از درد هائی مبهم از ناحیه کمر شکایت داشته و انتشار آن بطرف اندام تحتانی بوده است. جدیداً کو کب از منزل فرار کرده و در منزل پزشکی بعنوان کلفت مشغول کار میگردد پدر طفل برای سرکشی و ضمناً دیدن دخترش میرود طفل اظهار میدارد که در نتیجه کارهای سنگین که بمن داده شده چند روز است که شبها درد کمر عارض شده است و این درد بعلت بودن در اطاق مرطوب میباشد عطوفت پدری بر فقر و تنگدستی غلبه میکند و در نتیجه کو کب را بمنزل خودش میبرد ولی متأسفانه درد کمر و اندام آرام نمیگیرد و علاوه بر شب روزها هم طفل را آزار میداده است با این تفاوت که چند روزی مطلقاً درد نبوده و مرتبه شدیدتر از سابق ظاهر میشده است و بتدریج فو اصل بهم نزدیک شده و مدام مزاحمش بوده است و بهمین علت دوام درد پدر مجبور میشود که او را در بیمارستان فیروز آبادی در بیستم اسفندماه ۳۲ بستری نماید.

بیمار مرتبه اول مراجعه به بیمارستان فیروز آبادی با پای خود میرود و در آنجا ده روز بستری میگردد و مرخص میشود. مجدداً برای بار دوم در اوایل فروردین ماه ۳۳ چند روز بستری میشود، در این مرتبه متوجه میگردد که قادر بر راه رفتن و ایستادن روی پای خود نیست و بعبارت دیگر گرفتار پاراپلژی شده است.

در سوابق خانوادگی و شخصی کو کب نکته قابل توجهی وجود ندارد. فعلاً طفلی است باحالت بالنسبه خوب بوزن ۱۷ کیلو گرم که از درد ناحیه کمر که بطرف اندام تحتانی انتشار دارد شاکی است. به نشستن و راه رفتن و ایستادن روی دو پا بدون تکیه گاه مقدور نیست پای خود را بر حمت قدری بلند میکند ولی می تواند انگشتان را حرکت دهد.



دستگاه عصبی، رفلکس آشیل در پای راست موجود است ولی رفلکسهای رتول دو طرف و آشیل طرف چپ از بین رفته است باینسکی وجود ندارد. رفلکس جلدی شکمی موجود رفلکس استئوتانندینو آنها باقیست حس درد-سرما-گرما و حس عمقی نیز موجود است.

دستگاه ادراری - بی اختیاری وجود ندارد جریان ادرار طبیعی لمس نواحی کلیه چیزی نشان نمیدهد فقط در حدود مهره دومین کمری قوز و برجستگی ملاحظه می شود.

دستگاه لنفاوی - در بالای استخوان ترقوه طرف چپ نزدیک گردن غده بالنسبه عمقی متحرک بدون درد حس میشود سایر غدد لنفاوی طبیعی میباشد در لمس شکم توموری با اندازه یک پرتقال در طرف راست در پائین کبد نزدیک ناف و در عمق حس میشود تومور نزدیک ستون فقرات سفت بدون حرکت و بدون درد است طحال و کبد طبیعی است سایر دستگاهها طبیعی هستند فشار خون ۱۱/۵ آزمایشهای پاراکلینیکی متعدد که در تاریخهای گوناگون بعمل آمده عبارتست از:

	کتابول سفید	کتابول قرمز	چند هته	انوزینوفیل	یک هته
قبل از خوردن TEM	۳۳/۲/۲۹	۸/۳۰۰	۲/۵۰۰/۰۰۰	۰/۰۵۲	-
	۳۳/۳/۲۰	۷/۱۰۰	۳/۲۰۰/۰۰۰	۰/۰۶۶	۰/۰۲
	۳۳/۴/۳	۲/۲۰۰	۲/۳۵۰/۰۰۰	۰/۰۷۴	۰/۰۲
	۳۳/۴/۵	۱/۹۰۰	۲/۵۸۰/۰۰۰	۰/۰۵۴	۰/۰۲
در ضمن خوردن TEM	۳۳/۴/۸	۱/۹۰۰	۲/۷۹۰/۰۰۰	۰/۰۵۸	۰/۰۲
	۳۳/۴/۹	۱/۹۰۰	۲/۷۹۰/۰۰۰	۰/۰۵۸	۰/۰۲
	۳۳/۴/۱۹	۲/۸۰۰	۲/۳۵۰/۰۰۰	۰/۰۵۶	۰/۰۴
	۳۳/۴/۲۸	۲/۸۰۰	۳/۲۴۰/۰۰۰	۰/۰۴۰	۰/۰۳
قطع TEM	۳۳/۵/۳	۴/۶۰۰	۳/۵۶۰/۰۰۰	۰/۰۴۶	۰/۰۶
	۳۳/۵/۲۲	۶/۴۰۰	۳/۴۴۰/۰۰۰	۰/۰۵۶	-
	۳۳/۶/۲۸	۸/۴۰۰	۲/۶۴۰/۰۰۰	۰/۰۵۶	-
	۳۳/۷/۵	۷/۴۰۰	۳/۸۲۰/۰۰۰	۰/۰۶۴	-
	۳۳/۸/۵	۱۲/۵۰۰	۳/۵۲۰/۰۰۰	۰/۰۸۲	-

سایر آزمایشهای شیمیائی خون مکرر بعمل آمده و همیشه طبیعی بوده است

تعداد پلاکت در امتحانات مکرر بین ۲۸۰-۱۰۰ هزار بوده است.

مغز استخوان : کاملاً هیپوپلازی است و بیش از ۴-۵ سلول هسته دارد در هر میدان میکروسکوپی دیده نمیشود در ردیف گلبولهای سفید لو کو بلاست دیده نمیشود و عناصر کاملاً طبیعی هستند در ردیف قرمز با این که عناصر طبیعی هستند ولی هیپوپلازی شدید و یک اریتروبلاست در مقابل ۸ لو کوسیت موجود است تعداد مگا کاربوسیت طبیعی است.

۴۴/۴/۲ در رادیو گرافی ستون فقرات از ارتفاع D<sub>۱۰</sub> D<sub>۱۱</sub> D<sub>۱۲</sub> در قسمت قدمی اندکی کاسته شده اما علامت انهدام استخوانی دیده نمیشود.

۴۴/۴/۳ در رادیو گرافی از ریه در مجاورت مدیاستن در طرف چپ تیرگی مشاهده میشود که تصویر مدور روشنی را احاطه نموده است این تغییرات نشانه انفیلتراسیون قسمت فوقانی ریه چپ میباشد.

در رادیو گرافی جمجمه کالسی فیکاسیونهای غیر منظم شبیه ستون فقرات و لگن در ناحیه پاریه تال و فرونتال چپ وجود دارد در سایر استخوانها تغییراتی دیده نمیشود.

۴۴/۴/۲۸ در رادیو گرافی از کلیه: در رادیو گرافی ساده سایه مظنون بسنگ دیده نمیشود و با ماده حاجب در دو طرف بخوبی ترشح شده کلیه راست و حالب بطرف خارج انحراف یافته در نتیجه لگنچه کلیه اتساع یافته است و این نشانه تومور خارج کلیه میباشد که سبب انحراف کلیه و حالب شده است.

۴۴/۴/۳۰ در پیلو گرافی : با مقایسه پیلو گرافی فوق از فاصله کلیه راست و ستون فقرات اندکی کاسته شده است در وضعیت ضایعات استخوانی تغییری دیده نمیشود. با در دست داشتن ورقه بافت برداری و سایر علائم موجود تشخیص نورو بلاستم داده

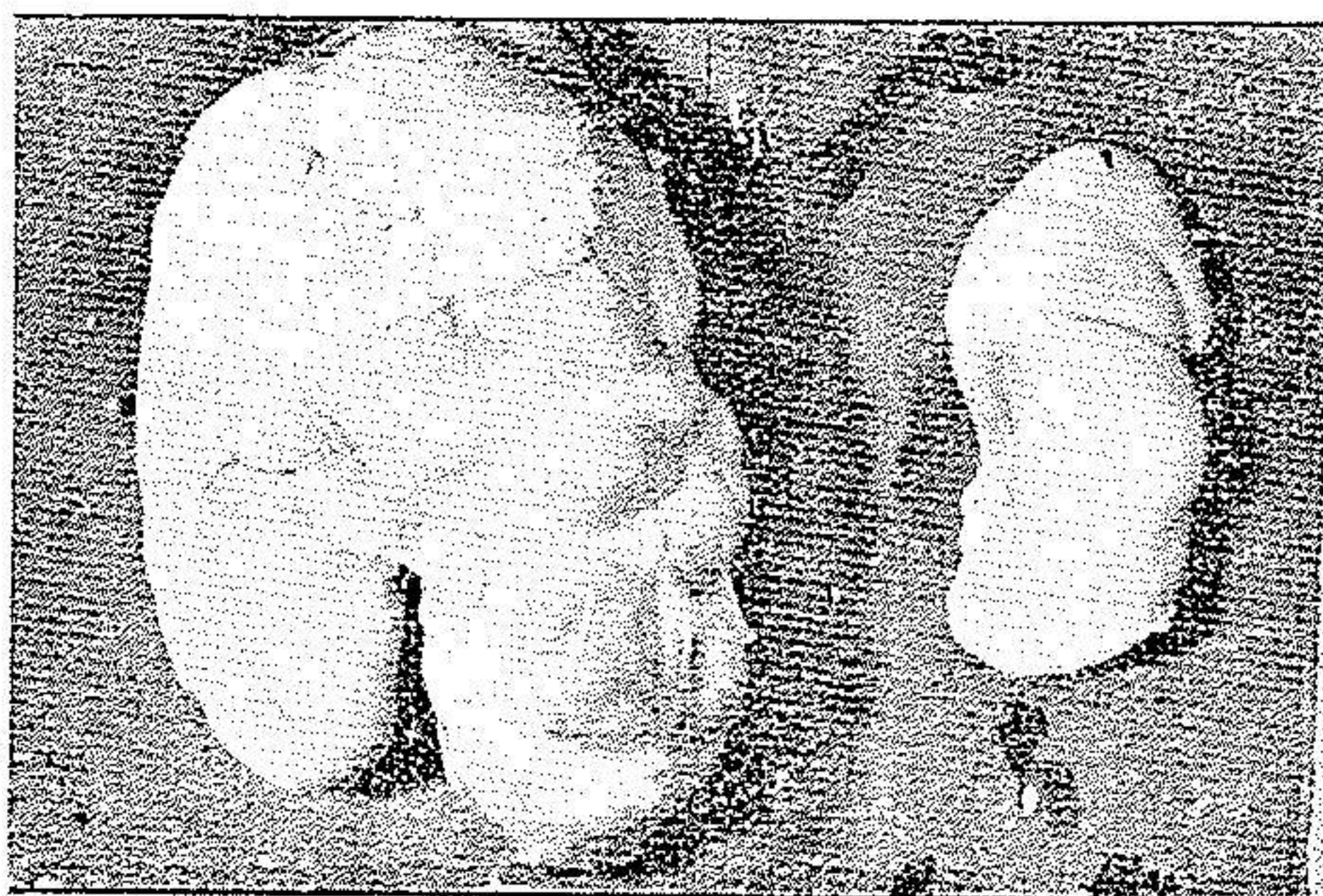
شد و از تاریخ پانزدهم خرداد ۳۳ مبادرت بتجویز TEM گردید. مجموعاً مقدار TEM داده شده ۲۷/۵ میلی گرم بفواصل مختلف بود تقریباً بیست و روز پس از خوردن TEM وضع بیمار فوق العاده تغییر کرد تومور در شکم خیلی کوچکتر شد بطوریکه با اندازه



يك گردودرزير كبد و قدري دورتر از خط وسط و در عمق حس ميگرديد درد مرتفع شده ولي قادر بر راه رفتن نيست پاي راست را جمع ميکند در صورتيکه پاي چپ را بكمك دست بايد جمع کند و بپهرفته وضعش با مقایسه قبل از TEM تغيير فاحشي بسمت بهبود کرد. در خلال خوردن TEM فوق العاده کم خون شده بود که مجبور شدیم چندین نوبت بکوبک تزریق خون کنیم سه ماه بعد از خوردن TEM و ترانسفوزیونهای مکرر در ضمن درمان با TEM حال بیمار بکلی خوب شد که خودش می توانست راه برود اشتها خوب وزن ۲۴ کیلو گرم و بیپه بود امیدوار شدیم ولی بدبختانه از تاریخ ۳۳/۷/۱۵ روز بروز حالت عمومی او بدتر و درد در اندامش بیشتر شد و حتی متاستاز بچشم هم پیدا کرد. با معالجات علائقی عارضه چشم مرتفع ولی درد بیمار راهیچ مسکنی تسکین نمیداد مگر تزریق مرفین آنهم برای مدت چند ساعت. کودک در بستر افتاده و وضعش فوق العاده بد متاستاز بنقاط مختلف بدن و پیداشدن اسکارهای متعدد از یکطرف، درد طاقت فرسا از طرف دیگر کودک معصوم را بحالت نزاری کشانده است. تا اینکه در نیمه شب ۳۳/۹/۱۵ با وضع رقت باری در گذشت.

نتیجه کالبدشکافی توسط دکتر آرمین و محبت آئین

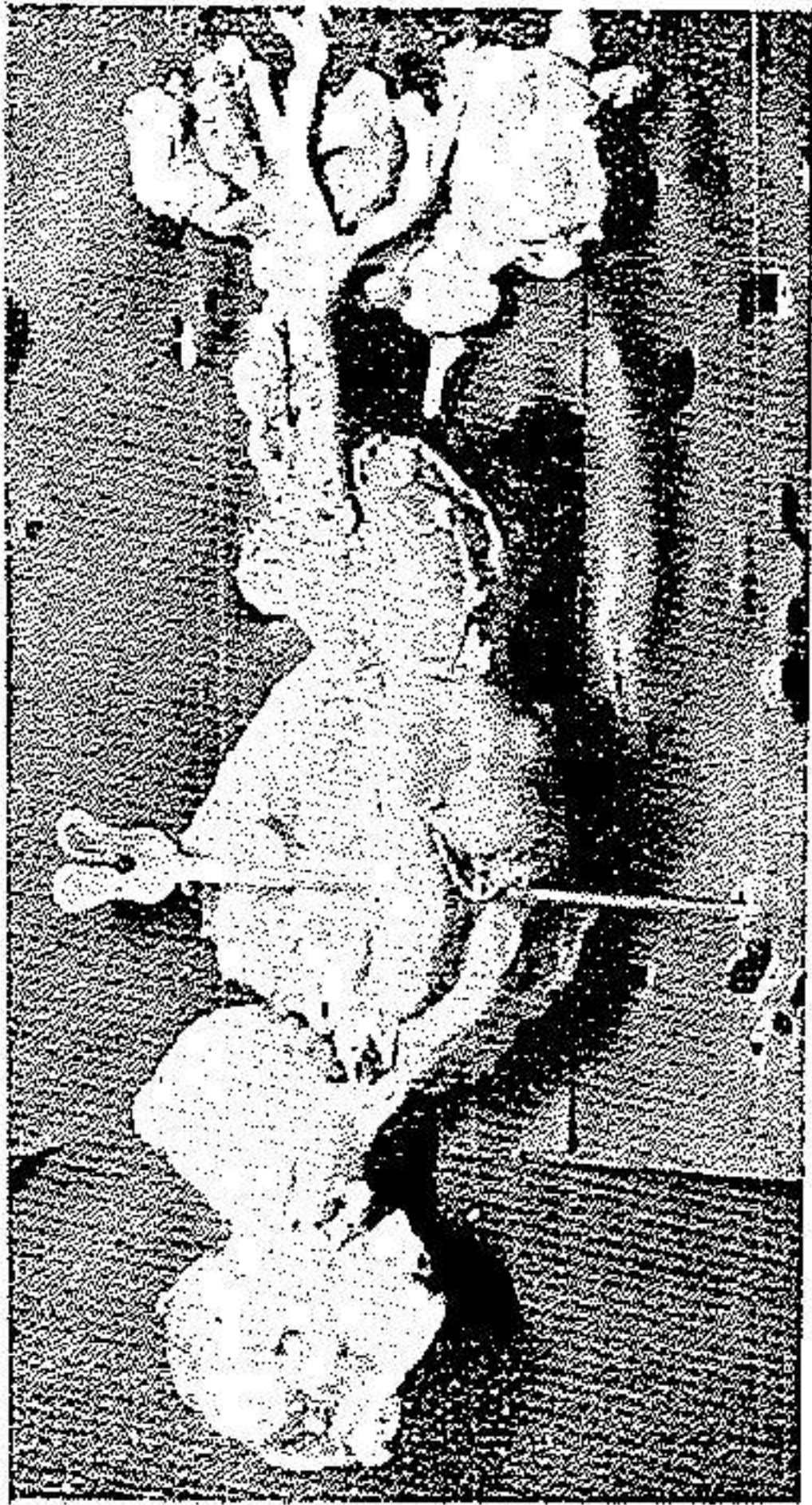
در مدیاستن خلفی آدنوپاتیهای حجیمی در طرفین ستون فقرات وجود دارد که



کلیه و سوراخ راست و چپ

آئورت و مری را بشکل ناودان در خود جای داده است.





مجموعه غدد لنفاوی

در ناحیه گنبد جنین نیز مجموعه‌ای از آدنوپاتی دیده میشد که با آدنوپاتی در بالای استخوان ترقوه مربوط بود.

قوام آدنوپاتیها نرم برنگ قرمز و در مقطع آنها لکه‌های خونمردگی جلب توجه میکند.

همین‌طور در محل غدد «استه لره» (۱) توده توموری سه‌لو به (۲) جلب توجه مینماید، یک قسمت آن روی اندام فقره مربوط و قسمتی در سطح طرفی فقره و قسمت دیگر در داخل گنبد جنینی قرار گرفته است.

در زیر کبدر طرف راست توموری

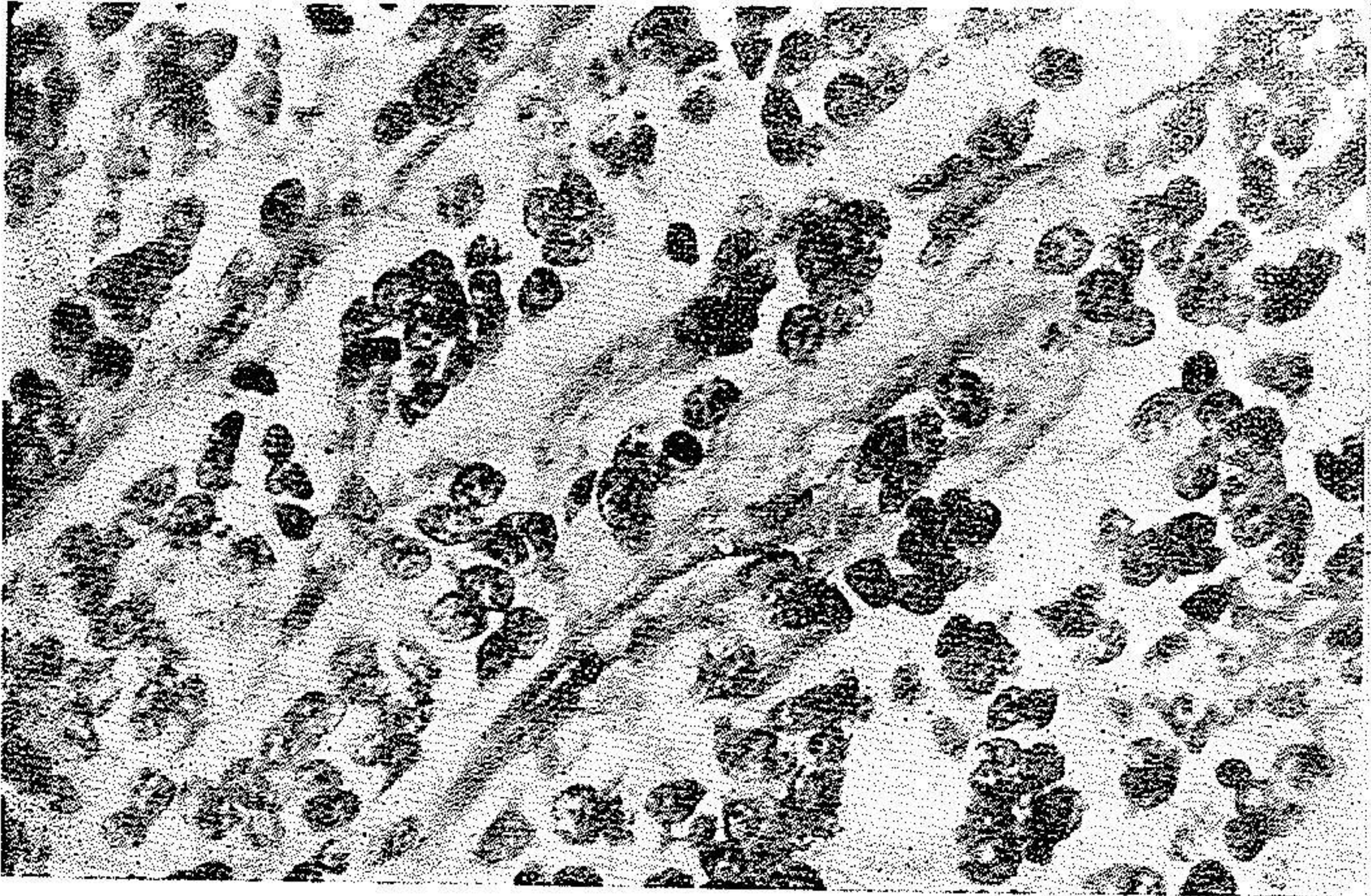
بطول ۱۲ سانتیمتر و عرض ۹ سانتیمتر و عمق

که روی قوس آنورت قرار دارد

۷ سانتیمتر جلب توجه میکند این تومور که از سطح شکمی مطالعه میشود توموری است برجسته و سفت که در قسمت پائین و داخل آن چند برجستگی با اندازه‌گردو مشاهده میشود این تومور که تماماً کلیه و سوراخ طرف راست میباشد بسطح تحتانی کبدر بیش از سایر قسمتها چسبندگی داشته و از سه قسمت فوقانی داخلی - تحتانی داخلی خارجی تشکیل شده است و از این سه قسمت آنچه که در قسمت تحتانی خارجی قرار گرفته کلیه راست و آنچه که در بالا و داخل قرار دارد حجم تومور مورد نظر میباشد - کلیه طرف چپ طبیعی است.

توجه به تشخیص و شروع بیماری در اکثر موارد بعلت علائم عمومی مانند تب - لاغری بی‌اشتهایی - کم‌خونی - درد مفاصل یا احساس غده در یکی از نقاط بدن (شکم - گردن سینه) بوده است بعضی بیماران برای عوارض چشمی (سقوط پلک - اکزوفتالمی - کبودی کاسه چشم) و بسیاری مانند کوکب برای درد پاها بپزشک مراجعه نموده‌اند.





در مقاله بسیار جالبی (۱) شرح سیر ۲۱ مورد نورو بلاستم را منتشر نموده اند شروع بعضی از آنها با این وضع بوده است :

مریض ۱ - طفل ده ماهه که مادر بغده شکمش متوجه میشود یک ماه بعد هماتوری و درد شکم پیدا شده عمل میکنند بیوپسی را دو متخصص عالی مقام تو مر کلیه (ویلیم) (۲) تشخیص میدهند از ۱۹۳۶ تا ۱۹۵۲ که دختری ۱۷ ساله بوده تحت نظر و درمان (راديو تراپی) بوده است در سنوات اخیر بهمان بیوپسی قدیم بدقت توجه میشود و نورو بلاستم بنظر میآید .

مریض ۲ - پسر ۱۶ ماهه که بزمین خورده بود و نمیتوانسته است راه برود و تبی داشته است رادیو گرافی نشان میدهد که در ریه راست نورو بلاستم داشته با رادیو تراپی و نیترژن مو تارد درمان میشود از ۱۹۴۷ تا ۱۹۵۲ تحت نظر بوده از غده ریوی اثری نیست و طفل سالم است .

۱ - oberkircher; Sraubitz : J. ped 43:177 - 189, 1953

۲ - Wilm's Tumor



مریض ۴ - پسری بسن دو سال و نیم را برای گوش درد و صلابت گردن و تب به بیمارستان میآوردند علائم طبیعی (حول و اکزوفتالمی) و غده در شکم تشخیص نورو بلاستم را محتمل و نتیجه بیوپسی متاستاز جمجمه آنرا تأیید می کند در ظرف سه ماه طفل تلف میشود.

مریض ۴ - طفل ۲/۵ سال دیگری را برای لاغری و کمی اشتهای و تب بستری میکنند عمل جراحی و بیوپسی نورو بلاستم را ثابت نمود پنج ماه بعد بیمار را کشت.

مریض ۵ - در نوزاد پنج روزه که پیشابش بسیار کم و غلیظ بوده است غده بزرگ شکم را اتوپسی نشان داده که نورو بلاستم بوده است.

مریض ۶ - دختر ۱۹ ساله برای درد شکم به بیمارستان میرود. در هفت ماه قبل برای بول الدم کلیه راستش را در آورده بوده اند و نورو بلاستم شناخته شده بوده است درمان خیلی دقیقی با اشعه ایکس میکنند و گوا اینکه غده شکم بر طرف نمیشود ولی بیش از یکسالست که حال عمومی خوب و بکار خویش مشغول است.

برای پرهیز از تفصیل بیجا از خلاصه ابرو و اسیون های دیگر صرف نظر میکنیم ولی نتایجی که ازین شرح بدست می آید قابل توجه است.

اولاً - این تومر در دوره کودکی شیوع فوق العاده دارد و تنها بیمار اخیر ۱۹ ساله بوده است دیگر مرضی چند ماهه یا چند ساله بیشتر نبوده اند، اکثر قبل از سال پنجم عمر.

ثانیاً - علائم فوق العاده ساده اکثر علت مراجعه بوده است. کوکب مریض بخش ما معتقد بود که از بس کار سنگین در منزل اربابش باور جو ع نموده اند پایش خسته و دردناک شده است دیگری بعلت درد گوش یادرد که و تب مختصر سراغ پزشک میآید امتحان شکم و سینه درین موارد ضروریست.

ثالثاً - گوا اینکه این تومرها بسیار وخیم هستند ولی از ۲۱ مشاهده مزبور سه بیمار بهبود یافته اند باین موارد علاج یافته توجه خواهیم نمود ولی همین جالازم است بگوئیم که چون احتمال نجات برای این بیمار ان هست طیب موظفست بانهایت علاقه و



باوسائل جدیدتلاش کافی برای کمک باین اطفال بنماید .

رابعاً - تشخیص این تومرها عادتاً مشکل است اشتباهات شایع دادن تشخیص روماتیسم ، مالاریا ، لوسمی یا تومرویلیم است ، کوب بعد از آنکه معاینه دقیق شد دردهای استخوانی و غدهٔ لمفاتیک متورم گردنش مارا بفکر مرض خوننی انداخت بیوپسی درین قبیل مواقع تکلیف را روشن میکند خوشبختانه دوست گرامی ما آقای دکتر آرمین معضلات را آسان مینمایند و با آزمایش بیوپسی غده گردن تشخیص را مرقوم داشتند .

بطور کلی جمع شدن تب - آنمی - تنزلاشتهها و وزن همراه با سستی پاهامعنای خاصی دارد و باید طبیب را بفکرنور و بلاستم بیندازد جستجوی تومری در شکم یادر رادیوگرافی سینه و همچنین پیلوگرافی و در صورت لزوم آزمایش مغز استخوان ضروریست . هرگاه تومربطنی همراه متاستاز جمجمه یا عوارض چشمی بود تشخیص آسانتر است .

نفع پیلوگرام در اینست که تومر سورنال کلیه را پیاپین میراند . گوا اینکه لگنچه عیب و آزادی ندارد ، ولی گاهی که لگنچه هم فشرده شده است تغییر شکل تمیز بین سرطان کلیه و سورنال را مشکل میکند و چنانکه قبلاً هم گذشت گاهی باقطع تومرو امتحان ریزبینی هم افتراق میسر نیست .

دمیدن هوا در قسمت خلفی صفاق برای این تومرها توصیه نمیشود چه این غدد پر خون بوده خطر خونریزی در کار است .

رشد این تومرها بسیار سریع است و بهمین لحاظ خونریزی و نکروز و آهکی شدن قسمتی ازین تومرها زیاد دیده میشود و تودهٔ کالسیفیه در بالای کلیه دلالت بر وجود نور و بلاستم میکند .

بز ل استخوان سلولهای سرطانی را نشان میدهد (۱) هر قدر تعداد آنها بیشتر

۱ - Lohby, A. L. and Diamond, L. K.: Neuroblastoma Metastases : Diagnosis by bone marrow aspiration, Proc Am. federation clin. Res. 3:52(1947)



باشد وضع مریض و خیمتر است و با بزلهای مکرر میتوان میزان تأثیر مداوا را تشخیص داد.

مشکلات تشخیص ازین راهست که محل پیدایش این تومرها و نوع فشار آن باعضاء مجاورر همیشه یکی نیست و همچنین محل و تعداد متاستازها. گاهی فشار روی دستگاه ادراری علامت اولست مانند بیمار هپلر (۱) که نوزاد سه هفته را برای بند آمدن پیشاب می بیند و بعد از عمل جراحی و درمان برق طفل را تا چهار سالگی بدون عارضه شرح میدهد. گاهی عوارض استخوانی و شکستگی آن بیمار را ببخش جراحی می کشاند. استخوان شکسته کو کب اگر در آغاز بیماری بود کودک را جراح میدید لذا در فکر این بیماری جراحان نیز لازم است باشند. پاره از بیماران برای کبودی چشم یا درد آن بکحال شکایت میبرند دسته مانند چهار بیمار چندار (۲) بعلت صدمه فقرات و سرایت تومر بنخاع برای دردهای شدید و عوارض عصبی بجراح پی متوسل میشوند.

افتراق بین نورو بلاستم و سرطان کلیه اکثرأ دشوار است گویا اینکه کارسینوسار کم کلیه نادرأ باستخوانها متاستاز میدهد و بیشتر ریه را آلوده می کند بعلاوه هماتوری در آن بندرت دیده میشود یا در او ایل بیماری کمتر مشهود است.

ولی تمیز بین تومرهای مختلف سورنال کمتر محتاج تفصیل است چه سمپاتو گونیوم که تومر بدخیمی است در زمان حیات کمتر شناخته میشود و گانگلیو نروم خوش خیم است و کمتر متاستاز میدهد همچنین فئو کرموسیتوم که باز خوش خیم ولی بالا برنده فشارخون و ترشح کننده ادرنالین است بر احتی تشخیص داده میشود. سرطان قشر سورنال هم از آنجا که آثار بلوغ در طفل تولید می کند (بلوغ زودرس) بانورو بلاستم اشتباه نمیشود.

### پیش بینی :

بهوجب تعریف این تومر بدخیم عادتاً کشنده میباشد ولی حتماً مهلك نیست

۱- Hepler, A.B: Presacral sympathicoblastoma in an Infant causing urinary obstruction. J. Urol 49:777. 1943

۲- Chandler, F.A: Sympathicoblastoma J.A.M.A. 114:112, 1940



چنانکه در گزارش جدیدی (۱) ذکر شده است از بین ۷۵ بیمار ۷ نفر یعنی ده درصد شفا یافته اند اکثر این بیماران تومری داشته اند که هنوز در جدار و کیسول خود حبس بوده متاستاز نداده است و آنرا با عمل جراحی در آورده بعد از عمل یا گاهی بدون جراحی مریض را تحت درمان با اشعه مچپول قرار داده اند. مواردیکه متاستاز در کار بوده معذک بطرف علاج رفته است. بعنوان نمونه بعلت اهمیتی که چنین پیش آمدها برای طبیب دارد دوا بسرواسیون را ذیلا ترجمه می نمائیم تا در مقابل این بیماران درمان تعقیب شود و پزشکان کشور از درمان ضایعات پیشرفته ناامید نگردند.

**شرح حال اول - (۲) در تاریخ ۱۹۴۷** طفل ۶ ماهه را برای گلو درد و اوتیت به بیمارستان میآوردند در آزمایش هر دو پلک بنفش و دارای خونمردگی بود. در شکم تومری پیدا میشود که در همان تاریخ رادیو گرافی وجود متاستاز در استخوان بازو و جمجمه نشان میدهد. در پیلو گرافی نیز کلیه راست پپائین رانده شده بوده است. شش جلسه رادیو تراپی می کنند (مجموعاً ۱۲۰ رنتگن) در ماه مه ۱۹۴۷ شکم را برای جراحی می گشایند. کبد بزرگ و پر از دانه های متاستاز (بعضی نرم و بعضی سخت) بنظر میآید بیوپسی کبد آنرا تأیید میکند بعد از عمل دو ترانسفوزیون میشود و مجدداً پنج جلسه رادیو تراپی تجویز میشود که بعلت کم خونی و لکوپنی آنرا متوقف می نمایند (۷۵۰ رنتگن) از نیمه دوم اوت برخلاف انتظار حال طفل بهتر میشود بقایای تومر شکم کم شده آنمی اصلاح میشود وزن بیشتر شده علائم چشمی زائل میگردد در نوامبر ۱۹۴۸ و سپتامبر ۱۹۴۹ رادیو گرافی استخوانی هیچگونه متاستازی نشان نمیدهد.

**شرح حال دوم - (۳) طفل ۷ ماهه را در هشتم مه ۱۹۵۰** برای معاینه به بیمارستان

۱- Beck, and Howard: Neuroblastoma: Review of the Litterature and Report of 6-year cure by Roentgen therapy, A. M. A. Am. J. Dis. child. 82: 235 (1951)

۲-Goldring, David: neuroblastoma with Metastases: Report of case with apparent recovery, J. Ped. 38 231 (1951)

۳-Anderson, o. w.: Neuroblastoma with skeletal metastases and apparent recovery, A.M.A. Am. J. Dis. Child. 83:782 (1952)



میآوردند در شکم تومری حس میشود که با تشخیص سرطان کلیه در همه عمل می کنند غده را از سورنال بر میدارند وزن آن ۲۴۰ گرم و امتحان ریز بینی تشخیص نور بلاستوم را ثابت می کند رادیو گرافی در ۱۵ مه تمام استخوانها را سالم نشان میدهد چون بنظر آمده بود که تمام تومر را در آورده درمان با برق را ضروری ندانستند. طفل را در ۲۰ ژوئن برای انگیدن بمریضخانه میآوردند استخوان ران راست در رادیو گرافی عیبی داشته که به متاستاز نسبت میدهند و برای تسکین دردهای شدید فقط کدئین تجویز میشود. در ۱۴ اوت رادیو گرافی عوارض استخوانی پیشرفته در هر دوران طفل نشان میدهد و درمان با A.C.T.H. شروع میشود بهر حال تحت تأثیر دارو یا بخودی خود بتدریج وضع مریض بهتر میشود در بیست ماهگی با آزادی راه میرود و در ۲۳ ماهگی بوزن ۱۳/۵ کیلو گرم رسیده است و رادیو گرافی دیگر ضایعه استخوانی نشان نمیدهد.

### اشکال بالینی =

بعلت دو نوع متاستاز شایع یکی بکبد و دیگری با استخوان دو شکل نور و بلاستم در کتب کلاسیک می نویسند یکی تومر سورنال طرف راست که بکبد بیشتر سرایت کرده در سال اول و دوم عمر بیشتر دیده میشود (شکل معروف به «په پر» (۱)) دیگری تومر واقع در طرف چپ که شیوع آن بعد از دو سه سالگی است و با استخوانها خصوصاً بکاسه چشم و جمجمه متاستاز میدهد (شکل موسوم به «هو چین سن» (۲)) در حقیقت این طبقه بندی مترو کست و هر دو نوع را در بیماری واحد ممکن است دید بعلاوه از نظر بالینی و پیش بینی تمیزی بین این دو شکل نمیتوان داد.

نور و بلاستم نوزادان در بین اشکال مختلف این تومرها شایسته توجه بیشتر است برای توضیح و نشان دادن اهمیت موضوع چند مشاهده خارجی را اینجا خلاصه مینمائیم در سطور بالا هم اشاره نموده ایم که نوزادان ممکن است از این نوع تومرها هنگام

۱- Pepper, A study of congenital sarcoma of liver and suprarenal  
Am. J. Med. Sc. 121:287 (1901)

۲- Hutchinson: on suprarenal sarcoma in children with metastases  
to the skull, Quart. J. Med 1:33 (1907-8)



ولادت یا کمی بعد از آن داشته باشند و تلاش های درمانی گاهی نافع می افتد .  
 گزارشی را که بک داده با شرح حال طفلی همراه است که سه هفته بعد از تولد  
 تومری در شکم داشته که رادیو تراپی اصلاح نموده و تا طفل ۶ سال شده اثری از آن  
 نبوده است لاریمر (۱) شرح مرگ نوزادیرا منتشر نموده است که نه ساعت بعد از تولد  
 از نورو بلاستم فوت کرده است. تومر تمام شکم را پر نموده بود و امتحان خون ۲۸۸۰  
 لکوسیت و سی درصد ترمبو بلاست نشان داده است . نوزاد دیگر را مینویسند (۲) که  
 تا بلوی بیماریش بعلت بزرگی کبد و طحال و پیدایش یرقان و زیادی ترمبو بلاست در  
 خون (تقریباً ۳/۵ میلیون گلبول قرمز ۱۹۳۰۰ گلبول سفید ۳۵ ترمبو بلاست در برابر هر  
 صد گلبول سفید) بی شباهت به اریتر بلاستوز نبوده است. اتوپسی تشخیص حقیقی را  
 روشن می کند: تومر بسیار بزرگ سورنال راست و متاستازهای بیشمار در کبد. این  
 متاستازهای جگرو عظم آن گاهی مشکل زایمانی تولید می کند (۳)

بهر حال در مقابل نوزادی که کبد بزرگ دارد همانطور که طبیب در فکر  
 مرض گوشه (۴) و یا اریتر و بلاستوز می افتد متاستاز نورو بلاستوم را نیز باید بخاطر بیاورد  
 بالخصوص که در دو بیماری اول چند ساعت بعد از تولد کبد بسیار بزرگ لمس میشود  
 نه هنگام ولادت .

بالاخره مورد دیگری ازین تومرها در جلد چهارم (۱۹۵۲) مجله (۵) بتفصیل آمده  
 است که نوزادی هشت روزه را از دو پاعلیل نموده بود و با عمل جراحی تومر را در آورده  
 ویرانجات داده اند لذا در برابر تومرهای نخاعی شیرخواران گرچه تومر شایع لیپوم  
 است ولی نورو بلاستوم را نباید فراموش نمود .

### درمان:

هر گاه بخت مساعد و نورو بلاستم عارضه عملی و محصور باشد بهترین راه درمان

۱-Larimer: sympathogoninoma in a new born iufant, J.Ped. 34:365  
(1949)

۲--Falkinburg and Maurice: A case of congenital sympathogonioma  
simulating Erythroblastosis fetalis, J. Ped: 462(1953)

۳-Hegstrom: fetal dystocia due to metastatic neuroblastoma of the  
Liver Am J. Obst gyn. 19:673(1930)

۴-Gaucher ۵-J.of Pediatrics



عمل جراحی و قلع ماده است. هر گاه بنسوج مجاور بسط پیدا شده بود و چنانکه باید غده را جراح میتوانست بیرون بیاورد بدون درنگ برادیوتراپی متوسل باید شد. اصولاً نادر است که تمام تومر را بتوان در آورد. لذا همیشه برادیوتراپی باید پرداخت بالخصوص که این نسوج بسیار حساس باشه هستند و مقادیر کم کار آنهارا میسازد در ۱۹۵۰ از اطباء بستن (۱) درمان این تومرها را بازرسی نافععی نموده است این مؤلف ۷۳ مورد از این سرطانات را با شرح بالینی کامل و آزمایشهای میکروسکپی لازم بیان کرده از این ۷۳ مریض در ۴۴ تن هنگام تشخیص متاستاز موجود بوده است (خصوصاً استخوانی) و با جراحی تنها یا توأم با اشعه مجببول بعضی بیماران و ۱۶ سال بعد از تشخیص تومر سالم بوده اند و بهبود پیش از سه سال را در ۶۶ درصد از مریضی بدست آورده است بطور خلاصه نتیجه گرفته است که در مبتلایان بنورو بلاستم محل تومر اهمیت چندانی ندارد بعکس وجود و تعداد متاستاز به مراتب مهمتر است با متاستازهای استخوانی اکثراً در ظرف یکسال مریض تلف میشود ولی هر گاه منشاء غده در شکم باشد و متاستاز بکبد رفته سریعاً با اشعه درمان شود احتمال بهبود و نجات خیلی زیاد است.

وضع مریضه بخش مابعلت متاستازهای استخوانی و عوارض عمومی قابل عمل جراحی نبود بدبختانه بعلل فنی و سائل رادیوتراپی هم در دسترس نبود لذا ناگزیر بدرمان طبیی پرداختیم از داروهائی که اثر سودمندی روی سلولهای سرطانی دارند (اثر کارسینولیز) سه دارو فعلاً مورد توجه است (۲): یکی اضمداد اسید فولیک مانند امینوانفل (۳) دیگر نیترون مونتسارد ( $HN^2$ ) و بالاخره تری اتیلان ملامین (TEM) این داروها را میتوان تنها یا توأم با کرتیزن بکار برد چون امینوانفل در ایران نبود و تجارب دیگران راجع بگاز مونتارد نیز تعریفی نداشت و بالخصوص چون نمایندگی لدرلی در طهران مقداری تم در اختیار ما گذاشته بود درمان کو کب را با این ماده شیمیائی شروع نمودیم

۱-Wittenborg, M.H: roentgen therapy in neuroblasloma, Radiology

54: 679 (1950)

۲ Farber's: Chemotherapy of disseminated neuroblastoma in

Children A.M.A. Am J Dis child. 82:239 (1951)

۳ - Amino-AN-FOL



و برای تکمیل اطلاع چند کلمه از این اسلحه داروئی نوین بیان می کنیم .  
 تم با گاز خردل از حیث اثر بسیار شبیه است هر دو بیک وضع موش سفید را میکشند  
 و هر دو روی دستگاه خون ساز غدد لیمفاوی و مخاط روده تولید ضایعه می کند منتها  
 اثر تم دو برابر و نیم نیتروژن مو تارد است یعنی اگر از طریق رگ آنها را تزریق کنیم  
 برای هر کیلو گرم وزن رنگ یک میلی گرم  $\text{NH}_2^2$  و چهاردهم میلی گرم تم کشنده  
 خواهد بود تم معدن کم تر از نیتروژن مو تارد تولید است فراغ و تشنج می کند .

تم را از طریق دهان و از درون ورید بمرضی تجویز کرده اند در ابتدای امر بیشتر  
 دارو را در رگ (۱) زرق می کردند (۲) یک دوره آن برای بالغین ۸ الی ۱۲ میلی -  
 گرم است مقدار روزانه نباید از سه میلی گرم تجاوز کند و الا استفراغ عارض میگردد.  
 ولی تجویز تم بصورت خوراکی بیشتر مورد استقبال و استفاده است. بدبختانه جذب  
 دارو بسیار نامنظم و مراقبت از حال بیمار بسیار دقیق باید باشد .

کارخانه لدرلی قرصهای یک و پنج میلی گرمی میسازد خوبست مقدار روزانه  
 را صبح ناشتا یک ساعت قبل از صبحانه بیمار بخورد همراه با دارو آب ساده بر آب  
 میوه مرجح است چه اسید پتاسیم میوه ها موجب اختلال جذب میشود برای خنثی نمودن  
 اسید پتاسیم معده بعضی دو گرم جوش شیرین (۳) همراه تم میخورانند .

مقدار روزانه بالغین ۲/۵ تا ۵ میلی گرم است ولی یک دوره معالجه بسیار متغیر  
 و غیر قابل پیش بینی است بدین معنی که از ۵ میلی گرم تا ۱۰۰ میلی گرم مقدار لازم برای  
 معالجه تغییر میکند جواب مطلوب را باید از مقداری از دارو خواست که بر عضو های  
 خون ساز ضایعات مخرب و عمیق وارد نسازد .

۱ - Paterson: TEM in human malignant disease Brit. J. Cancer 5:28 (1951)

۲ - Karnofsky: TEM in the treatment of neoplastic disease a compound with nitrogen mustard-like activity suitable for oral and intravenous use Arch. Int. Med. 87:477-156 (1951)

۳ - Gellhorn and others: TEM in clinical cancer therapy Am. J. Med. 13:428-431 (1952)



هر گاه جذب دارو کامل و نتیجه مطلوب عاید شده است ۵ میلی گرم که در همان روز یا روز های اول داده اند بس است والا باید با بازرسی دقیق خون سطحی و پرسش از مغز استخوان هفته های بعد بتدریج آنقدر تم تجویز نمود تا در آخر هفته چهارم بین ۲۰ الی ۴۰ میلی گرم بیمار بالغ تم خورده باشد. باید دانست که ضایعات مغز استخوان دو تا چهار هفته بعد از شروع قابل درک است لذا فواصل دارو را باید با رعایت این احتیاط انتخاب نمود.

مسمومیت با پیدایش علائم هاضمه و خونی شناخته میشود.

۱ - علائم هاضمه : تم خوراکی را معده معمولاً خوب تحمل می کند و نادراً دارو را بعلت تهوع و استفراغ باید قطع کرد هر گاه این عوارض پیش آمد مقدار روزانه را باید بدو میلی گرم و نیم تقلیل داد بطور استثناء، مریض شکایت از سردرد و آروغ زیاد و اسهال و سوزش معده می کند.

۲ - علائم خونی : اثر عمده و شوم تم روی خون ساز است ازین بابت تم شبیه HN<sup>2</sup> است روی مغز استخوان اثر سعی آن موجب وقفه عمل خونسازی شده لذا چند روز بعد تمداد گویچه های سفید و پلاکتها در خون تنزل میکنند باید توجه داشت که کم شدن گلبولهای سفید علامت اثر دارو است منتها اگر شدیداً لکوپنی پیدا شد باید حمل بر مسمومیت نمود. با عدم احتیاط تنزل پلاکتها و بالنتیجه خونریزی ممکن است کار را بجای نازک و حتی مرگ بکشاند.

بعد از آنار سعی معمولاً بهبود سریعست و در عوارض و خیم و خونریزیها نیز اگر با ترانسفوزیون چهار هفته بیمار را نگاه بداریم بهبود حتمی است. در ضمن درمان شمارش عناصر خون و اندازه گیری هموگلوبین ضرورت ترانسفوزیون را میرساند و هر گاه ضعفی در عمل مغز استخوان پیش آمد جبران فقط با زرق های مکرر خون خواهد بود. تجویز آنتی بیوتیکها ( عفونتهای مختلف بعلت گرانولوپنی) نیز از ضروریات است.

در روی اعضاء دیگر تم اثر سوئی ندارد گوینکه بعضی (۱) در بیماریهایی که



همراه ضایعات کبیدی و برقان باشند آزارانهی می کنند .

### مورد استعمال :

تم بیشتر در لمفومها و لوئوسمی هاست (۱) بنظر محققین مختلف نتایج آن با  $\text{HN}_2$  و تابش اشعه مجهول و حتی کورتیزن قابل قیاس و حتی بعلمت سهولت تجویز و قیمت نازل آن در این بیماریهای و خیم داروی مرجح است. چون در منتشرات خارجی علاوه بر بیماریهای مزبور در بعضی سرطانهای دیگر هم مانند سرطان تخمدان و ریه از تم استفاده شده بود بنظر ما رسید که شاید کو کب بخش ماهم که در حال خطرناکی بود از این ماده داروئی بهره ببرد خوشبختانه بعد از آنکه مجموعاً ۲۷/۵ میلی گرم تم خورد و در خلال آن پنج مرتبه زرق خون نمودیم (هر مرتبه ۲۵۰ سانتی متر مکعب) بهبود شگفت آوری پیدا شد. تو مر شکم حس نشد بر جستگی مدیاستن روی رادیو گرافی کم و دردها کاسته شد مریض بستری بر اه افتاد ولی بدبختانه دولت مستعجل بود مرض بر گشت و تم اثر نمود کار دردها به رفین کشید و جلسات متعدد رادیو تراپی هم چنانکه باید مفید نیفتاد .