

از کارهای بخش پرتوشناسی بیمارستان پهلوی : تحت نظر دکتر فرهاد

چند مورد از سندرم پلمروینسن (۱) یا دیسفازی سیدروپنیک

نکاش

دکتر یوسف فضل علیزاده
دستیار دانشکده پزشکی

دکتر مهدی مسیح
دانشیار دانشکده پزشکی

شکل دیسفازی کم خونی هیپو کرم اصلی (دیسفازی سیدروپنیک) در سالهای اخیر نظر دانشمندان را بخود جلب نموده بطوریکه بیماری بامشی خاصی را ایجاد کرده است و دانشمندان انگلوسا کسون کلی پترسن (۲) پلمروینسن (۱) سوزمن (۳) اهمیت این سندرم را که بنام سندرم پلمروینسن مشهور است روشن ساخته صفات مشخصه آنرا که با دیسفازی شروع و بیشتر بصورت آنمی سیدروپنیک ظاهر میشود بخوبی شرح داده اند. از مشخصات و خصوصیات بارز این بیماری کم خونی ایدیوپاتیک مزمن و تغییرات آتروفیک ساختمان اپی تلیال (خصوصاً غشاءهای مخاطی) را ذکر نموده اند. تجویز آهن در تغییرات عضوی آن مؤثر میباشد ولی علت سیدروپنی بخوبی معلوم نیست متأسفانه در کشور ما که تصور نمیرود این سندرم نادر باشد تا کنون توجه لازم در باره آن نشده و چه بسا مبتلایانیکه با تشخیص هیستری و غیره مدتها تحت درمان بیپوده بوده اند. در یکماه اخیر از بیمارانیکه به بخش پرتوشناسی بیمارستان پهلوی بعلت دیسفازی مراجعه نموده اند چند مورد از بیماری فوق که از علائم رادیولوژیک آن پی به بیماری اصلی برده شده است مورد مطالعه قرار گرفته اند از اینرو بجا میدانیم که شرح حال بعضی از بیماران را بامختصری در باره سندرم مزبور باطلاع همکاران برسانیم :

۱ - بانوف - فرزند - ۱ - چهل ساله اهل قزوین در تاریخ ۳۳/۴/۹ به بخش رادیولوژی بیمارستان پهلوی مراجعه و شکایت از عسر البلع داشت که مدت چهارده سال مزاحم وی بوده است.

شرح حال بیمار - ف از چهارده سال پیش هنگام غذا خوردن احساس ناراحتی میکند. سه سال بعد روزی در موقع خوردن غذا لوبیائی در گلویش گیر کرده باعث ناراحتی شدید او میشود و مجبور به مراجعه به طبیب میگردد از آن تاریخ به بعد عسر البلع بیمار رفته رفته شدیدتر شده بطوریکه فعلاً قادر بخوردن غذاهای نسبتاً سفت و سخت نمیباشد.

در چهار سال پیش بمدت سه سال و در سال دوم در فصل تابستان به کپیر مبتلا بوده مقارن این زمان ریزش موی سر و ریختن دندانها که تا هنگام شروع این بیماری سالم بوده اند صورت میگیرد. فعلاً تمام دندانهای بیمار عاریه است بیمار از چهارده سالگی قاعده و در هجده سالگی شوهر میکند. دارای دو بچه سالم است و چهار بچه هشت ماهه و شش ماهه هم سقط کرده، قاعدگیش تا موقع آخرین سقط (پنج سال پیش) کاملاً مرتب بوده است. از آن بعد از حیث مقدار خون کم شده است و نیز خارش فرج مدتهاست که مزاحم بیمار است. در سابقه شخصی و خانوادگی وی نکته جالب توجهی دیده نمیشود.

در امتحان بالینی - بیمار کمی لاغر و رنگ پریده است (برنگ زرد مومی) ولی حالت عمومی خوب و وزنش ۴۵ کیلو گرم میباشد. درجه حرارت طبیعی و همواره در حدود ۳۷ است رنگ مخاط چشمها پریده و حکایت از کم خونی میکند. در معاینه زبان صاف و شفاف و قرمز میباشد بر جستگیهای مخاطی زبان از بین رفته است. این اتروفی مخاطی بطرف حلق و مری بسط یافته در گوشه لبهای بیمار ایجاد شقاق هائسی نموده و در نتیجه باز کردن دهان دردناک و محدود شده است. لبها دائماً پوسته پوسته میشود دندانهای بیمار بکلی ریخته و ناخنهای انگشتان دست تغییر شکل داده وسط آنها گود افتاده نمای قاشقی (۱) دارد در امتحان سایر دستگاہها چیز قابل توجهی وجود ندارد.

امتحانات پاراکلینیک قبل از مهاجرت در تاریخ ۹ و ۱۰ و ۱۱ و ۱۲

آزمایش خون :

۱ - شمارش

تعداد گلبول قرمز ۲/۰۰۰/۰۰۰

گلبول سفید ۵/۰۰۰

۴۵ %

۰/۹

۲ - اندازه هموگلوبین

۳ - ارزش گلبولی

۴ - فرمول

۵ - شکل و اندازه گلبولها

۶ - اوره خون

۷ - واسرمن

۸ - مقدار آهن سربک

۹ - میلیو گرم

تتروفیل سگمانته ۰/۰۶ . باتونه ۰/۳ . ائوزینوفیل

۰/۴ . یک هسته بزرگ ۰/۴ . لنفوسیت ۰/۳۳ .

آنیزوسیتوز ×× پونس کیلوسیتوز ××

آناکرمی و پولی کروماتوفیلی

طبیعی است (۰/۳۵ گرم)

منفی است

میزان آهن سرم ۰/۱۰۰ میلی گرم یا ۱۰۰ لا

درصد گرم خون (طبیعی ۰/۲۵۰ میلی گرم در

صد گرم خون) میباشد .

سلولاریته مغز استخوان در حدود طبیعی است

ویک لو کوسیت در مقابل یک اریترو بلاست دیده

میشود، از رده سرخ (۱) فقط علائم کم بود (۲)

آهن مشهود میباشد یعنی آنیزوسیتوز و پوئی

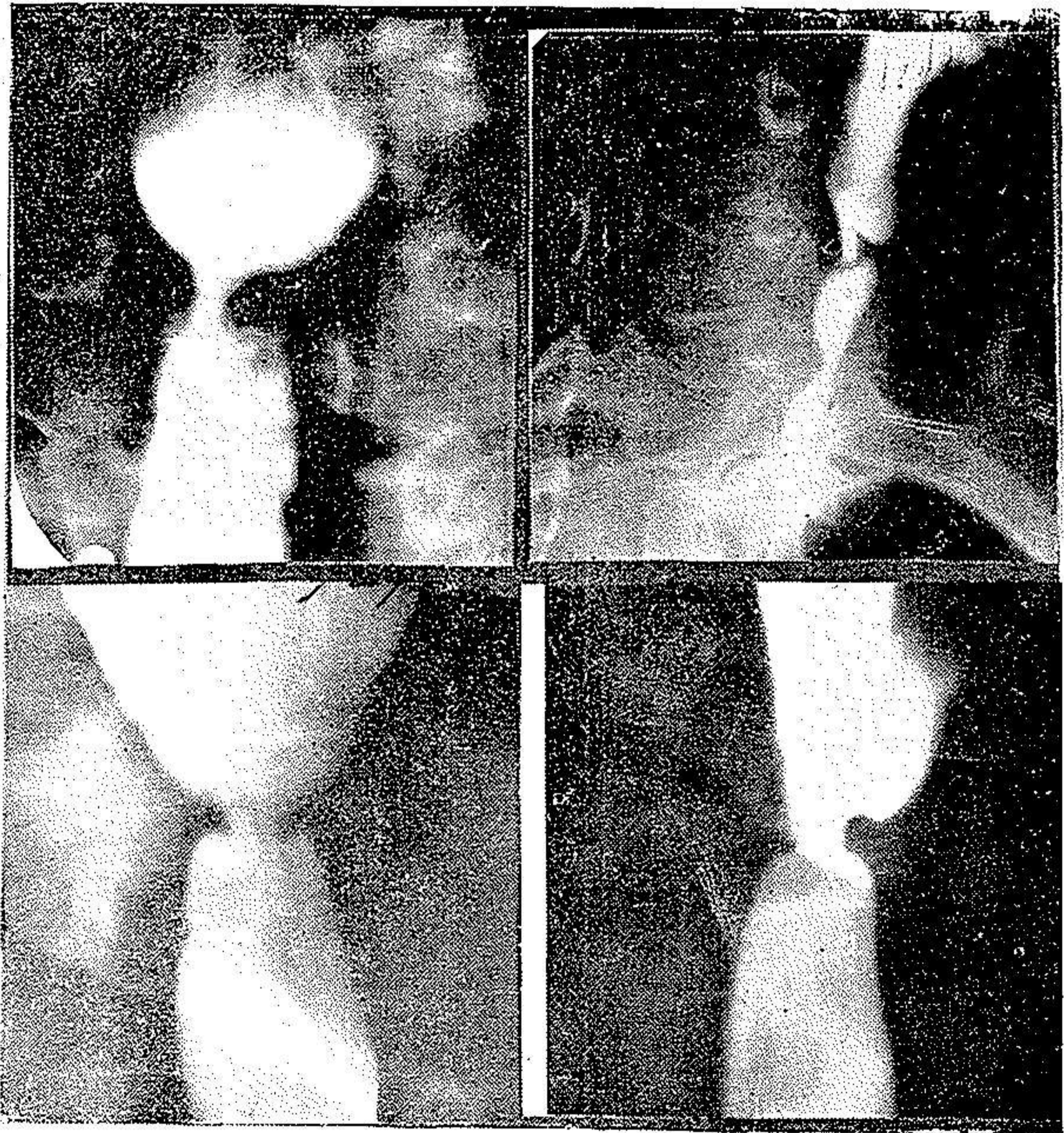
کیلوسیتوز و هیپوکرومازی بعلاوه اختلال در

هموگلوبینیزه شدن سلولها نمایان است. تعداد

مگاکاریوسیت خیلی کم شده است ۱/۵۰۰

لوکوبلاست و سایر عناصر غیر عادی دیده

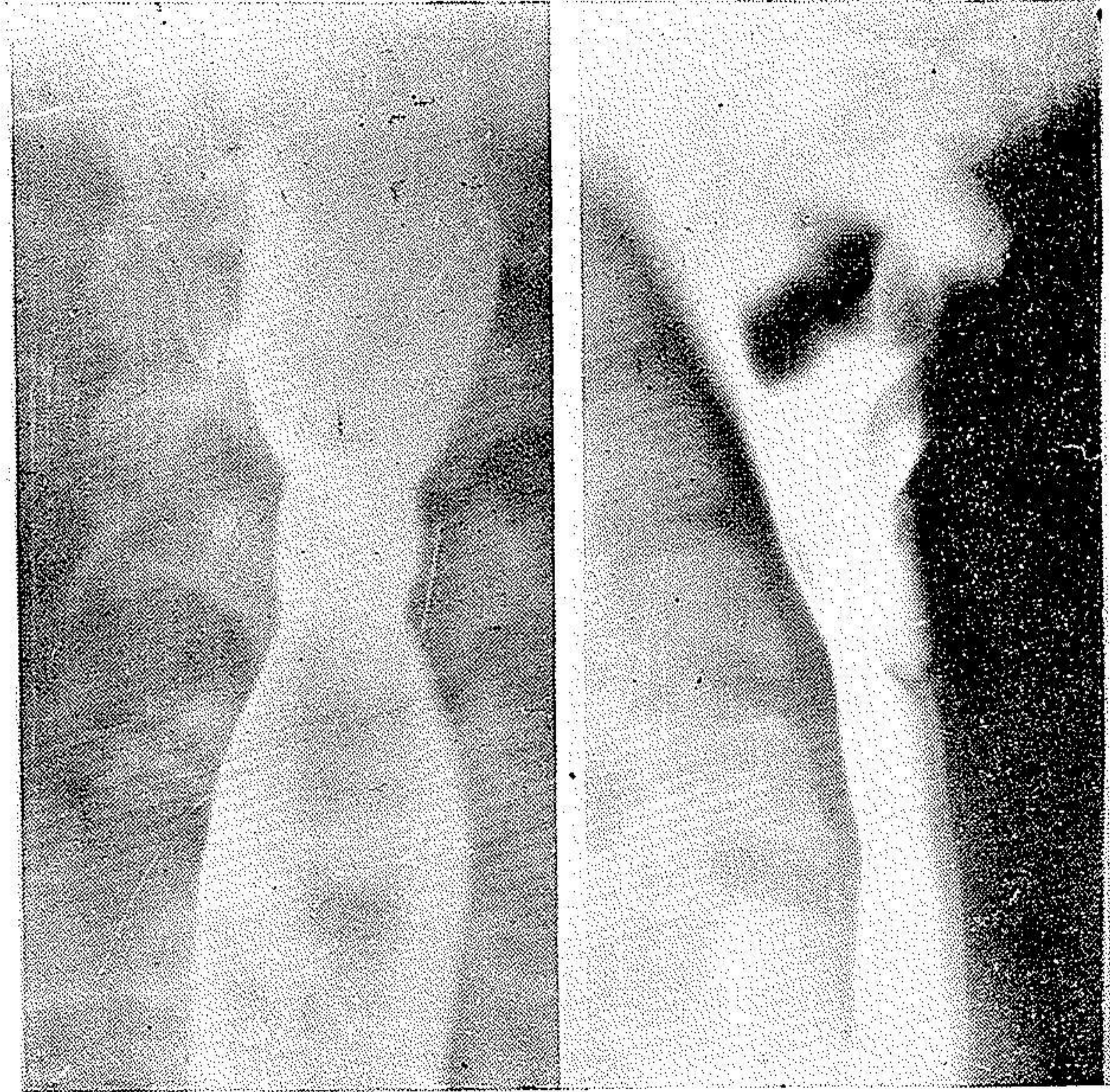
نمیشود .



ف - ۱ - شرح حال شماره ۱

شکل بالا قبل از درمان

شکل پائین پس از درمان



بیمار شماره ۲
بانو - ن

آزمایش ادرار - طبیعی است .

آزمایش شیر ۵۵۵۵۵ :

۱ - پیش از غذا ناشتا اسید آزاد ۰/۶۸۵ گرم در لیتر اسید تام ۱/۰۸ گرم اسید فرمات ۰/۱۲ گرم کمبینه ۰/۲۸ گرم
 « ۲ - نیم ساعت بعد از غذا « « « « ۲/۵۰ « « « « ۰/۳۰ « « « « ۰/۳۰ «
 در ازوفاگوسکپی که توسط آقای دکتر مروستی بعمل آمد اسپاسم نسبتاً شدیدی در قسمت فوقانی مری وجود داشته ولی در سایر قسمت‌های مری چیز دیگری مشاهده نشده است .

پرتوشناسی - در رادیوگرافی نیمرخ در قسمت قدامی لوله مری در ناحیه سرویکال تحتانی فرورفتگی ثابتی دیده میشود. در رادیوگرافی نیمرخ لوله مری در این ناحیه کاملاً باریک است .

درمان - بیمار بمدت یکماه با سیترات دوفر بطور خوراکی و با فروناسین «روش» از راه تزریقی و تقویت غذائی و داروئی تحت درمان بوده بهبودی واضحی در علائم بالینی و رادیولوژیک مشهود گردیده است .

امتیازات پاراکلینیک پس از معالجه (تاریخ ۲۵ و ۲۶ و ۲۷)

آزمایش خون :

تعداد گلبول قرمز ۳۸۰۰/۰۰۰ گلبول سفید ۷۴۰۰
 ۰/۷۵

۱ - شمارش
 ۲ - اندازه هموگلوبین

۱
 نتروفیل سگمانته ۰/۶۳ . باتونه ۰/۳ . ائوزینوفیل
 ۰/۳ . یک هسته بزرگ ۵ / لنفوسیت ۰/۲۶

۳ - ارزش گلبولی
 ۴ - فرمول

با مقایسه با رادیوگرافی که در تاریخ ۳۳/۴/۹ بعمل آمده است از تنگی قسمت فوقانی مری بوضوح کاسته شده است و فرورفتگی که در قسمت قدامی آن دیده میشد کم عمق تر گشته است .

پرتوشناسی :

۲ - بانو خ - فرزند - ع - بیست و سه ساله اهل کاشان - شغل قالی باف در

۱۳۳۳/۵/۱۸ به بخش داخلی بیمه - ارستان رازی (بخش آقای دکتر پویا) بعلت

درد پهلو و سر گیجه و عرق زیاد و ناراحتی بلع که مدت هشت ماه عارض او بوده مراجعه نموده بستری میشود.

بیمار در این مدت با تشخیص کرم کدو تحت درمان قرار گرفته ولی ناراحتی های او بهبود نیافته است.

شرح حال کنونی: بیماری است با آنمی واضح که گاهگاهی سر گیجه دارد و هنگام بالا رفتن از پلکان تنگ نفس پیدا میکند. از درد ناحیه پیشانی شکایت دارد. در سابقه شخصی و خانوادگی نکته جالب توجهی دیده نمیشود.

در امتحان بالینی مخاطها رنگ پریده زبان سفید صاف (دپایله) است اشتها موجود ولی از خوردن غذا های سفت امتناع دارد زیرا غذای سفت و سخت به دشواری از مری عبور کرده احساس مینماید که در پشت استخوان جناغ سینه گیر میکند. بعضی مواقع بیمار اجباراً برای فرودادن غذا از آب استفاده میکند ولی عبور غذای رقیق بدون اشکال از مری انجام میگردد.

غذا را ترش نمیکند استفراغ و رگورژی تاسیون (۱) ندارد ولی همیشه دو ساعت بعد از خوردن غذا دل درد عارض میشود. در گوشه لبها شقاقهای دردناک ایجاد شده است ناخنها تغییر شکل یافته و وسط آن گود افتاده و نمای قاشقی دارند. در ناحیه گردن بیمار الوپسی (۲) وجود دارد.

کبد سه بند انگشت بزرگ است ولی بدون درد میباشد طحال قابل لمس نیست. در سمع کانو نهی قلب سوفل سیستولیک شنیده میشود در امتحان سایر دستگاہها چیز قابل توجهی وجود ندارد.

امتحانات پاراکلینیک قبل از «عالجه دو ژانویه ۳۳»

آزمایش خون:	
۱ - شمارش	تعداد گلبول قرمز ۲۰۰۰/۰۰۰ گلبول سفید ۴۲۰۰
۲ - اندازه هموگلوبین	۰/۲۰
۳ - ارزش گلبولی	۰/۳۵

۳۵ میلیمتر پس از يك ساعت	۴ - سدیم اتاسیون
انیزوسیتوز - انیزوکرومی پوئی کیلوسیتوز	۵ - شکل و اندازه گلبولها
۰/۴ سانتی گرم در لیتر	۶ - اوره خون
منفی است .	۷ - واسرمن
طبیعی است .	آزمایش ادرار
اسید آزاد ندارد اسید تام ۰/۳۶۵ گرم در لیتر	آزمایش شیر معده :
اسید فرماتته ندارد .	۱ - قبل از غذا

امتحانات پاراکلینیک قبل از درمان در تاریخ ۲۱ و ۲۲

اسید آزاد ندارد اسید تام ۰/۴۵۸ گرم در لیتر	۲ - بعد از غذا
اسید فرماتته ۰/۲۲ گرم	پرتوشناسی
در رادیوگرافی نیمرخ در ارتفاع ششمین فقره	
گردن در قسمت قدامی لوله مری فرورفتگی	
ثابتی دیده میشود و در رادیوگرافی از روبرو	
تنگی بشکل سر دست استینی (۱) در ناحیه	
مزبور نمایان است .	
پس از درمان با سوکربنات دوفر و تقویت غذائی و تجویز اسید کلریدریک	
مخلوط با پپسین نتیجه آزمایش خون که در ۲۳/۶/۲۳ بعمل آمده است بقرار	
ذیل است :	
گلبول قرمز ۴۰۰۰/۰۰۰ نورموبلاست یک عدد	آزمایش خون :
درصد گلبول تعداد گلبول سفید ۶۰۰۰	۱ - شمارش
۰/۸۰	۲ - اندازه هموگلوبین
۱	۳ - ارزش گلبولی

10

11
12
13
14
15

16

17

18

19

20

21

22

23

24

25

درصد گرم خون ۱۸ میلیمتر در ساعت	۷ - سدیم انتاسیون
اسید آزاد ندارد اسید تام ۰/۲۰ گرم در لیتر اسید فرماتته ۰/۱۰ گرم در لیتر اسید کمبینه ۰/۱۰ گرم در لیتر .	آزمایش شیر معده ۱ - پیش از غذا ناشتا
اسید آزاد ندارد اسید تام ۰/۲۲ گرم در لیتر اسید فرماتته ۰/۱۲ گرم در لیتر اسید کمبینه ۰/۱۰ گرم در لیتر .	۲ - نیم ساعت بعد از تزریق هیستامین
در رادیو گرافی نیم رخ فرو رفتگی در قسمت قدامی مری دیده میشود که در تمام رادیو گرافی ها بطور ثابت نمایان است فرو رفتگی مزبور در ارتفاع پنجمین فقره گردن قرار دارد .	پرتوشناسی :

شرح بیماری باختر

اتیواژی - این سندرم نادر نیست و از نظر جغرافیائی در اسکانندیناوی - انگلیس - امریکای شمالی زیاد دیده میشود. کمبود گوشت و سبزیها و میوه های تازه (کمبود ویتامین) را در پیدایش آن مؤثر میدانند و تغییرات هورمنال نیز ذی مدخل میباشد. بیشتر اوقات در زنها ($\frac{۸}{۱۰}$) و از ۲۸ تا ۵۰ سالگی دیده میشود. بنظر نمیرسد که آبستنی در ایجاد این بیماری اثر مهمی داشته باشد.

علائم بالینی - شروع بیماری با هستگی صورت میگردد. دیسفاژی علامت اولیه بیماریست و بعقیده پترسن ممکن است سالها دیسفاژی تنها علامت بوده و کم خونی که علت اصلی آنست بعداً ظاهر شود. در مراحل پیشرفته بیمار دیر باز و دمجبور به مراجعه به پزشک میشود در سابقه بیمار اغلب خستگی و تنگی نفس رنگ پریدگی آئروفازی و بخصوص دیسفاژی وجود دارد.

دیسفاژی - متغیر و بندرت بصورت توقف کامل و دائم است ولی اغلب احساس

توقف و ناراحتی عبور اجسام جامد را بالزوم بلع متوالی مینماید لذا بیمار جز مایعات و غذاهای رقیق چیز دیگر نمیخورد. حس وقفه غذا بیشتر در بالا و در ناحیه گردن در محل غضروف کریکوتید (۱) و غده تیروئید است و بندرت در پشت استخوان جناغ سینه احساس میشود اغلب با احساس گرفتگی و تنگی و فشردگی دردناک و گاهی حس سوزش همراه است این عوارض بر اثر خستگی و هیجان و قاعدگی شدید تر میشود پیدایش رگورژیتاسیون خیلی نادر است.

علائم فیزیکی - حالت عمومی بیمار بدن نیست لاغری و پسیک آستنی اغلب دیده میشود صورت بیمار رنگ پریده زرد خاکستری رنگ که از رنگ سبز کلاسیک کلروز دختران متمایز است. اختلالات جلدی بخصوص شقاق انتهای پولپانگشتان و ناخن قاشقی (کنیلونیشی) وجود دارد.

گلووسیت - زبان دارای سطح صاف و براق و بدون پاپی و گاهی درخشان و خشک میباشد رنگش بر حسب موارد مختلف متغیر گاهی قرمز خاکستری رنگ و زمانی قرمز تند است این حالت در موارد کهنه بتمام زبان بسط مییابد. آتروفی ممکنست با تورم توأم و قرمزی را چند برابر کند بیمار حساسیت مخصوصی در درزبان و گاه یک حالت سوختگی در نوک زبان حس میکند و بعلاوه خرابی مخاط زبان بتمام دهان و حلق و مری و لبها که نازک و پوسته پوسته و تنگ شده اند گسترده میشود. وجود گلووسیت در این موقع ما را بعلت پیدایش دیسفاژی هدایت میکند. اما گاهی با وجود دیسفاژی شدید گلووسیت وجود ندارد.

علائم خونی - بصورت کم خونی هیپو کروم میکروسیت (۲) در حدود دو تا سه میلیون گلبول قرمز با میکروسیتوز و پوئی کیلو سیتوز بندرت پلی کروماتوفیلی

۱ - cricoïde

۲ - hypochrome anisomicrocytaire modérée

ظاهر میگردد. گلبولهای سرخ هسته دار وجود ندارد. رتیکولوسیت زیاد دیده میشود و گاهی آنمی ایزو کروم بازرگی سپرز آشکار میشود. مقدار همو گلبین و ارزش گلبولی پایین میآید. سیدروپنی در چهل درصد موارد موجود است. مقاومت گلبولی طبیعی است گاهی ممکن است آنمی وجود نداشته باشد زیرا دیسوسیاسیون سنتوماتیک (۱) در این بیماری فراوان است.

مطلبی را که در اینجا باید در نظر داشت اینست که کمخونیهای خفیف (۲) ممکن است سالها وجود داشته باشد بدون اینکه علائم کمخونی ظاهراً هویدا گردد حتی مقدار همو گلبین و تعداد گلبولهای قرمز نیز طبیعی یا نزدیک به طبیعی است. در این موارد علت تمام عوارض همان کمی آهن (۳) میباشد که متأسفانه اغلب بعلمت عدم توجه مخفی میماند باینجهت در موقع معالجه بیماران مبتلا به کمخونی هیپوکروم نباید معالجه را بدلیل اینکه مقدار همو گلبین و تعداد گلبولهای قرمز به طبیعی رسیده است قطع نمود زیرا اگر بمقدار آهن توجه نشود بخصوص مثل زنها که در موقع قاعدگی از مقدار آهن بدن بمقدار قابل توجهی کاسته میگردد عود بیماری قطعی است.

گاستریت - بعلمت کندی هضم یا احساس سنگینی و نفخ و بی اشتهائی و یابوست مزاج ممکنست متوجه گاستریت شد.

در بسیاری از موارد اختلالات هاضمه مذکور در فوق حتی دیده نمیشود. آزمایش شیره معده علامت بسیار مهمی را ظاهر میسازد. اسید گلرئیدریک معده کم میشود و یا ابدأ وجود ندارد (آکلرئیدری یا هیپوکلرئیدی) و بعقیده موتیئر (۴) در چهارهفتم موارد گاستریت آتروفیک دیده میشود.

علائم پرتوشناسی - تی بیك و پرارزش است و جهت نمایش ضایعات مفید میباشد

۱ - dissociations symptomatique

۲ - anemie ou sideropenies larvées

۳ - sideropenie

۴ - Mautier

این ضایعات اغلب عبارتند از تشکیل اغشیه (۱) نازکی بطول ۰/۵ تا ۰/۶ میلی‌متر که از قسمت قدامی جدار داخلی ناحیه فوقانی مری یا از جدار داخلی فارنکس بطرف مجرای داخلی مری برآمده میباشند. این غشاءها در رادیوگرافی بصورت شیار مورب گاهی تنگی شبیه به سردست آستیننی (در رادیوگرافی رخ) در قسمت فوقانی دیده میشوند. معمولاً این غشاءها منفرد بوده ولی دویا بیشتر نیز دیده شده است و عموماً در ارتفاع ششمین و هفتمین فقره گردنی ایجاد میشود. گاهی تصاویری شبیه دندانهای اره در مجازات ویا کمی زیر دهانه فوقانی مری دیده میشود که از سطح آئورتیک تجاوز نمیکنند آتونی و علامت سینوس پریفرم خیلی متداول است.

این فرورفتگی‌ها باسانی از نظر مخفی میمانند و فقط در مرحله بلع است که دیده میشود، زیرا در آن موقع حلق و انتهای فوقانی مری کاملاً با باریم پر شده و در فشار اتساع پیدا میکند و نباید با تصویر پهن تری که بر اثر دندان طبیعی غضروف کریکوئید حاصل میشود اشتباه شوند همچنین در روی جدار خلفی دیده نخواهند شد مگر اینکه تمام مجرا را احاطه کرده باشد در اینصورت نباید فرو رفتگی که در نتیجه انقباض عضله کریکوفازین ایجاد میشود اشتباه شود. تصویر مزبور خیلی پهن و در و السالوا (۲) فقط از جدار خلفی بداخل مجرا برآمدگی پیدا میکند.

از وفاگوسکپی - باید با ملایمت انجام گیرد زیرا مخاط نازک و ظریف آتروفیک است. جدار مری سفت و ملتهب و لو کوپلازیك بوده دارای اغشیه نازکی است که تقریباً شفاف بوده در زیر ناحیه کریکوفارنژین قرار دارند. این اغشیه در قسمت قدامی واقع و بسهولت پاره شده ایجاد خونریزی میکنند.

موشر (۳) چند نوع از این اغشیه را توصیف میکند یکی دو طرفی که محتملاً در اصل مادرزادی است و دیگر غشاء هائیکه منفرد بوده بیشتر در طرف راست مری

دیده میشوند تا در طرف چپ آن بعضی از این اغشیه کوچک هستند و دراز و فاگوسکوپی باعث انسداد نمیشوند ولی بعضی دیگر ضخیم تر بوده و ندرتاً جیب (۱) نسبتاً وسیعی در دیواره مری تشکیل میدهند معمولاً اینها به غضروف کریکوتید متصل هستند و بعضی اوقات مدخل مجرای مری را احاطه میکنند و یا در سینوس پریفرم ظاهر میشود.

بطور خلاصه - دهانه مری تنگ شده و گاهی به ثلث و حتی کمتر از اندازه طبیعی میرسد ناحیه مبتلا سفت و سخت میشود و شکل و صورت ظاهری اسفنکتر ندارد. مخاط ممکنست قرمز و متورم گشته و قرصهای کم عمق را شامل باشد و با اینکه آتروفیک شده بسهولت از هم گسیخته و پاره شود گاهی ممکنست مجرای مری بر اثر تشکیل همین اغشیه کوچک شده مدخل آن بصورت منفذ نامنظمی با اندازه سوراخ سوزن و یا بشکل شکاف مایلی که همواره در وسط قرار نمیگیرد در آید.

تشخیص - پیدایش ضایعات جلدی دیسفاژی و آنمی سیدروپنیک توأم با تصاویر رادیولوژیک تشخیص را آسان مینماید. در صورتیکه دیسفاژی پاتوگونومونیک (۲) نباشد در تشخیص اشکال پیدا میشود. زیرا آنمی ممکنست با سایر بیماریهای مری دیده شود. اگر تصاویر رادیولوژیک تیپیک نباشد با التهابی مسدود کننده و یا سرطان فارنگو ازوفازین که بدون سروصدا نشوونما میکند اشتباه میشود. در سندرم پلومر - وینسن دیسفاژی بتدریج شدیدتر میشود. در هر حال باید ب فکر توأم شدن بیماری مزبور بود. سندرم کلی پترسن به اسکلو و درمی نزدیک است ولی ضیق اسکلو و درمی یک فیبرواستنوز عضوی بوده محل آن بیشتر قسمت وسطا و پائین مری است. در تشخیص باید التهاب مری بر اثر اسپوندیلوسروویکال (۳) دیورتیکول فارنگو ازوفازین تنگی بعلت سوختگی و میاستنیها (۴) آشالازی اسفنکترهای فارنگو ازوفازین و فلج اعصاب و فشار را در نظر داشت.

سیر بالینی - پیشرفت مرض خیلی بکنندی صورت میگیرد و معمولاً با توقفهای

۱ - poche ۲ - Pathogononiques

۳ - spondylo - cervical ۴ - myasthenies

کم و بیش زیاد (فصلی و سالی) همراه می باشد . مثلاً حمله بهاری در بهار پس از زمستان که از لحاظ گوشت و سبزیهای تازه در مضیقه بوده اند دیده میشود . و در زنان زندگی جنسی مؤثر بوده گاهی بیماری بطرف يك عارضه سرطانی سیر میکند آهل بوم (۱) سرطانهای حلق و مری را در تعقیب دیسفاژی سیدروپنیک مشاهده کرده است . با معالجات آهنی که بمقدار کافی و بمدت طولانی تجویز شود کم خونی سریعاً بهبود یافته حالت عمومی خوب و اشتها زیاد میشود معیناً گاهی بهبودی کامل نبوده ارزش گلوبولی پایین میماند . در هر صورت عود بیماری استثنائی نیست بخصوص مواقعی که معالجه بطور کامل انجام نشده باشد . گاهی مرض بشکل سخت و مقاوم در مقابل معالجه ظاهر میشود .

اشکال بالینی - سندرم کلی پترسن (۲) پلی مرف بوده ممکن است بصور زیر ملاحظه شود :

شکل دیسفاژیک - موقعیت که دیسفاژی چندین سال قبل از آنمی موجود باشد .

اشکال پیچیده (۳) - چشمی - تیروئیدی - خونی یا بازرگی سپرز مخصوصاً مخلوط با سرطان حلق - مری (فارنگوزوفازین) و یا لب - زبان - معده .
شکل نروآنمیک (۴) توأم با خارش - و پارستزی است .

آسیب شناسی - در بیوپسی ها و اتوپسی هایی که انجام گرفته تغییرات زیر مشاهده شده است : آتروفی اپی تلیوم که نسج سلولای طبقات سطحی اپی تلیوم بصورت ورقه های کوچک فلسی در می آید . « گودوین و مک گی » مناطق نامرتب عاری از مخاط را ذکر کرده اند که در اطراف آنها آروزیونها موجود است . رویهمرفته این مشاهدات آتروفی کلی مخاط را نشان میدهد که بر روی آنها تغییرات دیگری در نتیجه التهاب و تورم مزمن بوجود پیوسته که سرانجام بکار سینوما منجر میگردد .

از آزمایشهای ریزیمی که توسط سوزمن و مک گی و گودین بعمل آمده است . چنین نتیجه گرفتند که تغییرات مزبور در اثر را کسیون انفلاماتوار توأم با فیبروز و انقباض اسپیون لهفوسیت میباشد و تغییراتی در اعصاب و گانگونها مشاهده نکرده اند در صورتیکه اگر بیوپسی از مخاط زبان یا دهانه فوقانی مری انجام شود

آتروفی این مخاطها را که اپی تلیوم آن نازک و هیپر کراتینه شده است نشان میدهد اما ناحیه بازال سالم است زیرا اپی درم نسج سلولی مقر یک انفیلتراسیون خفیف لنفوپلاسموسیتتر میباشد. ضایعات دژنراتیو در عمق عضلات مخاط بصورت کم بود الیاف و فیبریلها (۱) و ازدیاد سار کولم (۲) با چند برابر شدن هستهها و پیدایش توده های چربی در بین الیاف ظاهر میگردد و در بعضی از موارد التهاب آتروفیک مری با پیدایش میتوز (۳) در بین سلولهای مشخص همراه میباشد (حالت قبل از سرطان) در موارد دیگر در فارنکس غشاءهای عرضی تنگ کننده با هیپر کراتوز دیده میشود. پونکسیون جناغ علائم ازدیاد فعالیت (۴) تمام عناصر مغز استخوان را نشان میدهد.

طحال فقط هیپر تروفیک شده ضایعات میکروسکپیک در آن دیده نمیشود. اتیوپاتوژنی - در نتیجه تحقیقات آناتومو کلینیک معلوم شده که علت پیدایش عوارض مذکور در فوق اختلال متابولیسیم سلولی است که خود نتیجه نرسیدن اکسیژن بمقدار کافی ببدن بعلت کمبود همو گلین میباشد. وقتی مواد آهنی سلولی (۵) مثل میو گلین (۶) فرمان تنفسی (۷) سیتو کروم (۸) کاتالاز (۹) و غیره که در عمل اکسیداسیون شرکت دارند کم شد نتیجه آن اختلال متابولیسیم سلولی خواهد بود اختلال در ریتم طبیعی ایجاد سلول ممکنست نشانه حالت قبل از سرطان باشد. (ف - مو تیر) کمبود ویتامین مرکب (۱۰) را بعضی از دانشمندان و برخی سیروزهای الکلی و آنادو کرینوویتامینی را مجرم قلمداد کرده اند (کواریوات و کل) (۱۱) اختلال در جذب آهن بوسیله مخاط روده در نتیجه کم خونی آبستنی - گاسترکتومی را نیز ذکر نمود.

علت دیسفاژی مورد بحث میباشد برون کلی (۱۲) اظهار میدارد که ضعف و ناتوانی عضلات حلق باعث اشکال بلع میشود. و شرح حال بیماری را گزارش میدهد که در موقع مراجعت بمنزل از انجام کار روزانه بعلت خستگی دچار دیسفاژی میگشته

۱ - fibrilles

۲ - sarcolemme

۳ - mitose

۴ - suractivité

۵ - hemines cellulaire ferregineuses

۶ - myoglobine

۷ - ferment respiratoire de warburg

۸ - cytochrome

۹ - catalase

۱۰ - complex

۱۱ - Coirau t et Call

۱۲ - Brown - Kelly

و پس از استراحت مرتفع می‌شده است. پترسن دیسفازی را توأم با آتروفی مخاط حلق مشاهده نموده و عسر البلع را نتیجه انسداد عضوی یا اسپاسم مدخل مری تصور می‌کند. هورست (۱) عقیده دارد که اسفنکترهای حلق و مری (فارنگوازوفازین) که معمولاً بسته بوده و از عضله کریکوفارنژین تشکیل یافته‌اند نمی‌توانند پس از راندن خوراک توسط زبان بداخل حلق استراحت کنند و این عدم توانائی استراحت را مشارالیه اشالازیبا نامیده آنرا مربوط به آتروفی انتهایی اعصاب و گانگیلونها دانست. برون کلی معتقد است که نظریه هورست در باره اشالازیبای قسمت فوقانی مری قابل قبول نیست زیرا که شبکه اوئر باخ (۲) در ناحیه کریکوفارنژین نشان داده نشده است. هیل (۳) عقیده دارد که عسر البلع بعلمت پارزی عضلات است که با تقلیل حساسیت مخاط توأم شده رفلکس انقباضی رازبین برده است. سوزمن و سایرین اسپاسم و اشالازیبا را برای توضیح اشکال بلع زائد میدانند بلکه معتقدند اغشیه و برآمدگی‌های غشاء توأم بالتهاب و تورم جهت توجیه علائم مرض کافی میباشد زیرا نه تنها تغییرات موضعی و عضوی موجود است بلکه دلیل و برهان قاطعی برای اسپاسم عضله کریکوفارنژین که جهت ایجاد دیسفازی کافی باشد در دسترس نیست. موضوع مهمی که باید مورد توجه قرار گیرد اینست که تا چه حد اسپاسم‌های اصلی مری و ضیق‌های التهابی ایدیوپاتیك نتیجه آنمی سیدروپنیک میباشد.

درمان - درمان با مواد آهنی با مقدار زیاد سریعاً عوارض را برطرف مینماید از راه دهان چندین گرم پرتوگسالات یا سوکربنات یا ویتامین ها داده میشود از راه تزریق نتایج سریعتری حاصل میشود (اسپسیالیته‌هایی مانند فروناسین و ایویرون ...). سزنس (۴) پاراسمپاتیکومیمتیک‌ها را تجویز میکنند اما باید متوجه بود که درمان متناوب بمدت زیادی لازم است تغذیه باید متغیر باشد و هورمن تراپی لزوم دارد.

درمان اندوسکوپیک - عبارتست از اینکه با يك بوژی (۶) که بوسیله ازوفلاگوسکپی داخل مینمایند غشاء‌ها را پاره کرده و با احتیاط گشاد کرده کاتتریسیم باید بطور مرتب در مواضعیکه بریده‌های مخاطی ازوفاز موجود بوده و ضیق التهابی ایدیوپاتیك دیده میشود انجام گیرد.