

نامه ما لانه  
وانشکده پزشکی  
بهیت تحریریه

دکتر محمد حسن بافی  
دکتر محمد علی ملکی  
دکتر حسن میردامادی  
دکتر ابوالقاسم نجم آبادی

دکتر محمود سیاسی  
دکتر جهان شاه صاحب  
دکتر صادق عزیزی  
دکتر محمد قریب  
رئیس بهیت تحریریه - دکتر جهان شاه صاحب  
مدیر داخلی - دکتر محمد بهشتی

دکتر محمد حسین ابوبیت  
دکتر ناصر انصاری  
دکتر محمد بهشتی  
دکتر حسین سهراب

شماره نهم

خرداد ماه ۱۳۴۳

سال یازدهم

از کارهای بخش جراحی بیمارستان سینا

درمان جراحی سرطان مری

تعارف

دکتر اسمعیل - مکی  
دستیار بخش جراحی  
بیمارستان سینا

و

دکتر یحیی عدل  
استاد دانشکده پزشکی و رئیس  
بخش جراحی بیمارستان سینا

سرطان مری نیز در زمره بیماریهای بود که اغلب تشخیص آنرا به موقع نداده و برای انجام عمل جراحی معرفی نمی نمودند تازه هنگامیکه تشخیص میدادند بیماری بسیار پیشرفته و ضعف مفرط و خارج از اندازه انجام هر گونه عملی را برای بیمار غیر مقدور میساخت، بعلاوه تا چند سال اخیر که وسائل بیهوشی جدید در ایران متداول نشده بود، بفرض اینکه بیماری زود و به موقع تشخیص داده میشد انجام اعمال بزرگ روی قفسه صدري و اعضاء مدیاستن خالی از اشکال نبود.

ولی خوشبختانه پس از پیدایش آنستزی جدید این قبیل اعمال نیز در ایران انجام میگردد و امروزه با نبودن وسائل کافی نتایج حاصله از این اعمال بسیار خوب بوده از نظر بهبودی و حصول نتیجه قطعی آمار کشور ما با آمار ممالک آمریکا

و فرآنسه تقریباً در يك سطح قرار دارد .

البته در مورد جراحی سرطان مری و پیش بینی آن يك موضوع را نباید از نظر دور داشت و آن اینست که چون این بیماران دیرمراجعه می نمایند و یا اینکه دیر تشخیص بیماریشان داده شده و دیر به جراح مراجعه و معرفی میشوند ، یعنی هنگامیکه نسج سرطانی در تمام جهات پیشرفت نموده و متاستاز داده است بنابراین نبایستی منتظر نتیجه رضایت بخش بود و اغلب مرك و میرهائی را که پس از عمل ذکر خواهیم نمود مربوط به این دسته از بیماران است .

بطور کلی سرطان مری یکی از وخیم ترین انواع تومرهاست که یا بصورت سرطان های ابتدائی خودمری و یا سرطانهای متاستاتیک از معده و نای و ریه و مدیاستن می باشد .

سرطان مری بیشتر از نوع اپی تلیوما بوده و سایر کومها نادرند . اغلب نسج سرطانی در یکی از تنگی های مری ملاحظه میشود .

این اپی تلیوماها اکثرأ از نوع اسپینوسلولار (۱) بوده و فقط در ناحیه کاردیا (۲) ممکن است دارای تشکیلات غددی باشند .

از نظر ما کروسکوپیك (۳) به سه شکل قره های (۴) - انفیلتران (۵) - و ژتانت (۶) دیده میشود .

انتشار آن یا از راه مجاورت یا از راه لنفاوی است .

از نظر اتیولوژی در ایران در مردان بیش از زنان و عموماً بعد از ۴ سالگی است در ایران نزد تر کمن ها زیادتر دیده شده است .

علت اصلی آن مثل سایر سرطانها نامعلوم و شاید تنگی های التیامی (۷) و سوختگی بر اثر گازها و غذاهای سوزاننده ولو کوپلازی (۸) در ایجاد آن بی تأثیر نباشند .

علامت بالینی : اولین علامت عسرالبلع است که ابتدا بتناوب اسپاسمودیک بوده و بعداً دائمی میشود .

گاهی بیمار فقط هنگام بلع مایعات ناراحت میشود (۹) و این عسرالبلع غالباً

۱ - spino - cellulaire

۳ - macroscopique

۵ - infiltrant

۷ - cicatricielle

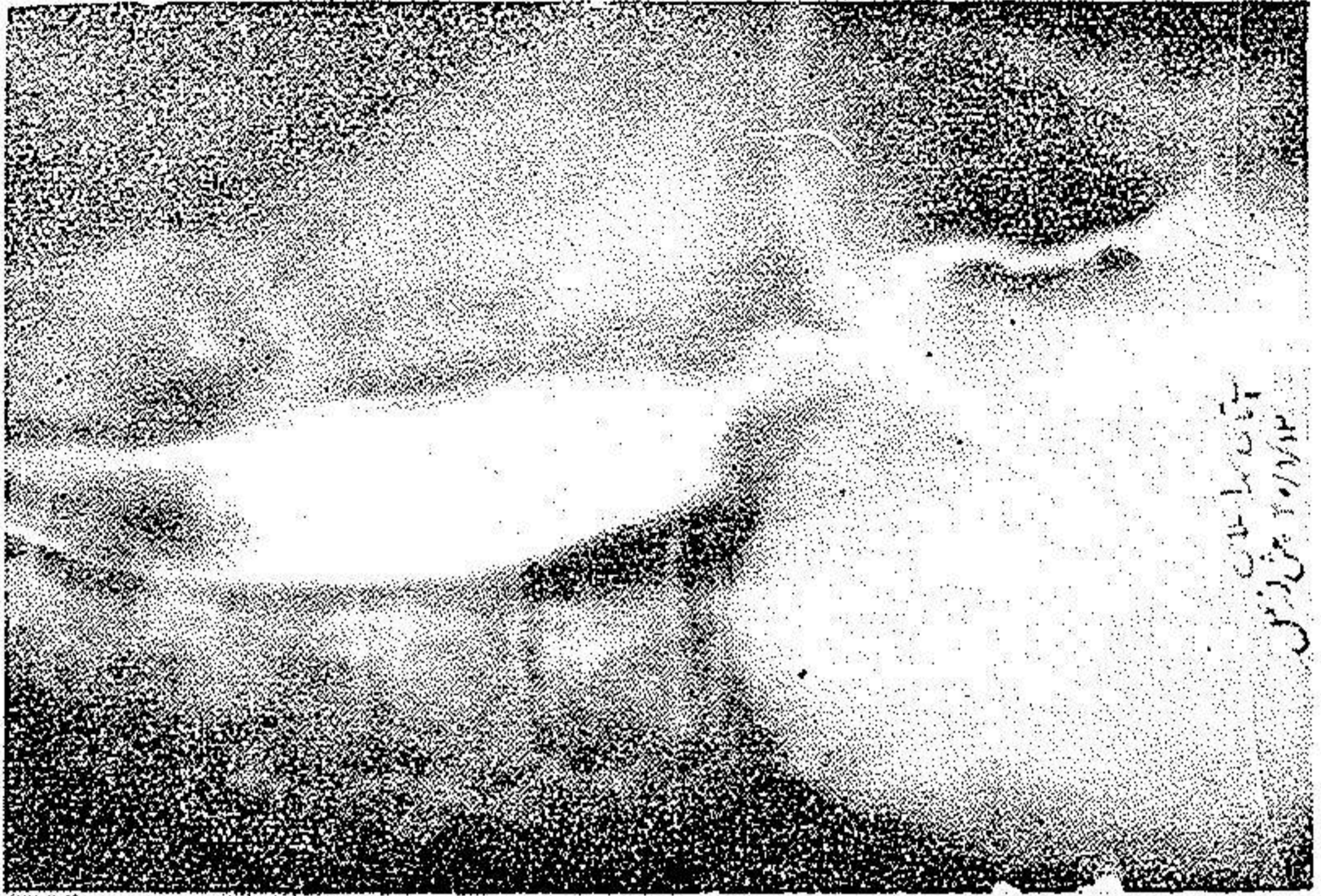۲ - cardia

۴ - ulcéreuse

۶ - végétante

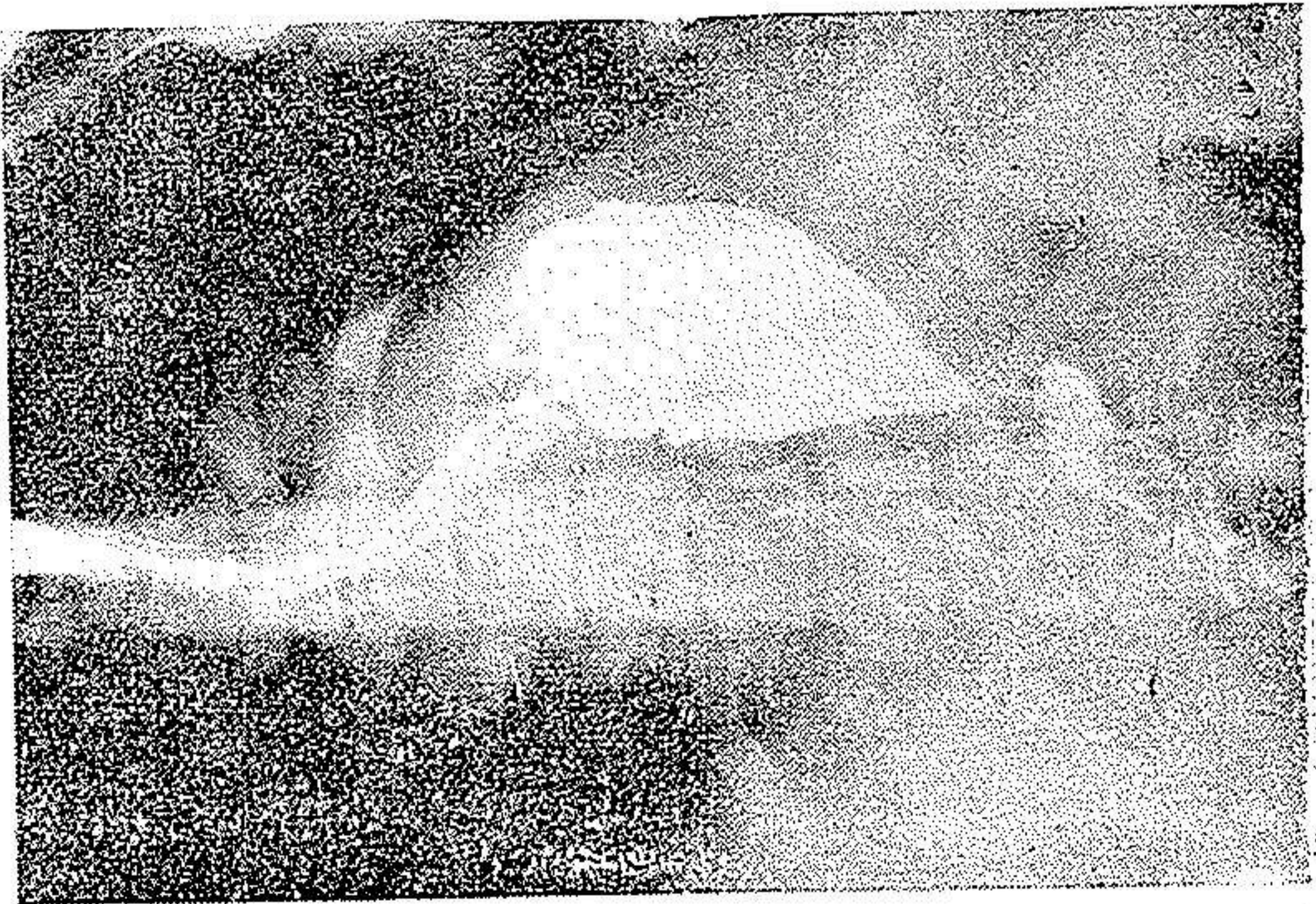
۹ - dysphagie paradoxal

۸ - leucoplasie



شکل ۱ - محمد اسلامی پیش از عمل (۳۰/۸/۱۲)

پایان سرطان  
۳۰/۸/۱۲ پیش از عمل



شکل ۲ - محمد اسلامی بعد از عمل

دردناك است. گاهی بیمار احساس توقف غذا در طول مری می نماید. گاهی به بیمار آروغ های دردناك دست میدهد. برگشت فوری (۱) غذا نیز یکی از علائم است و بایستی از استفراغ تشخیص داده شود. برخلاف تصور برخی سیالوره (۲) علامت ثابتی نیست. گاهی بوی متعفن به مشام میرسد. اغلب این بیماران دچار بیوست و عطش فراوان هستند.

علائم فیزیك: اگر سرطان در قسمت گردنی باشد بطور نادر در ملامسه توقف غذا حس میشود.

در سرطانهای پیشرفته اغلب فشار به اعضاء مجاور علائمی ایجاد مینماید که بایستی در نظر گرفت مثلاً فشار بر برنشها ایجاد سوفلی خشن در سمع ریه مینماید. فشار بر عصب راجعه خصوصاً طرف چپ صدا را دور گه می کند.

مهمترین علامت، علائم رادیولوژیک هستند:

تابش اشعه برای گرفتن بهترین عکس خیلی اهمیت دارد و آن هنگامی است که بطور مایل - قدامی چپ بتابد.

در سابق اغلب هنگامی که در سر راه غذای حاجب وقفه ای بر اثر تنگی سرطانی حاصل می شد تشخیص مرض را دیدادند و باید تصدیق کرد که این مرحله خیلی دیر است و جهت انجام عمل جراحی زیاد مناسب نمیباشد و بایستی پیش از آنکه تنگی ایجاد شود مرض را تشخیص داد و عمل نمود.

در رادیوسکوپی مری در محل مؤف سخت شده (۳) و موج پرستالتیسم را خوب هدایت نمی نماید ولی بایستی این موضع در رادیوسکوپی های مکرر ثابت باشد. امتحان دیگری که بایستی انجام شود عبارتست از ازوفاگوسکوپی (۴)، با در دست داشتن وسیله لازمست بدون وقفه این بیماران را بطور سیستماتیک ازوفاگوسکوپی نمود و همیشه پس از آن تکه ای از نسج را مورد بیوبسی قرارداد. برای اینکه اهمیت ازوفاگوسکوپی کاملاً روشن شود بشرح حال زیر بایستی توجه نمود.

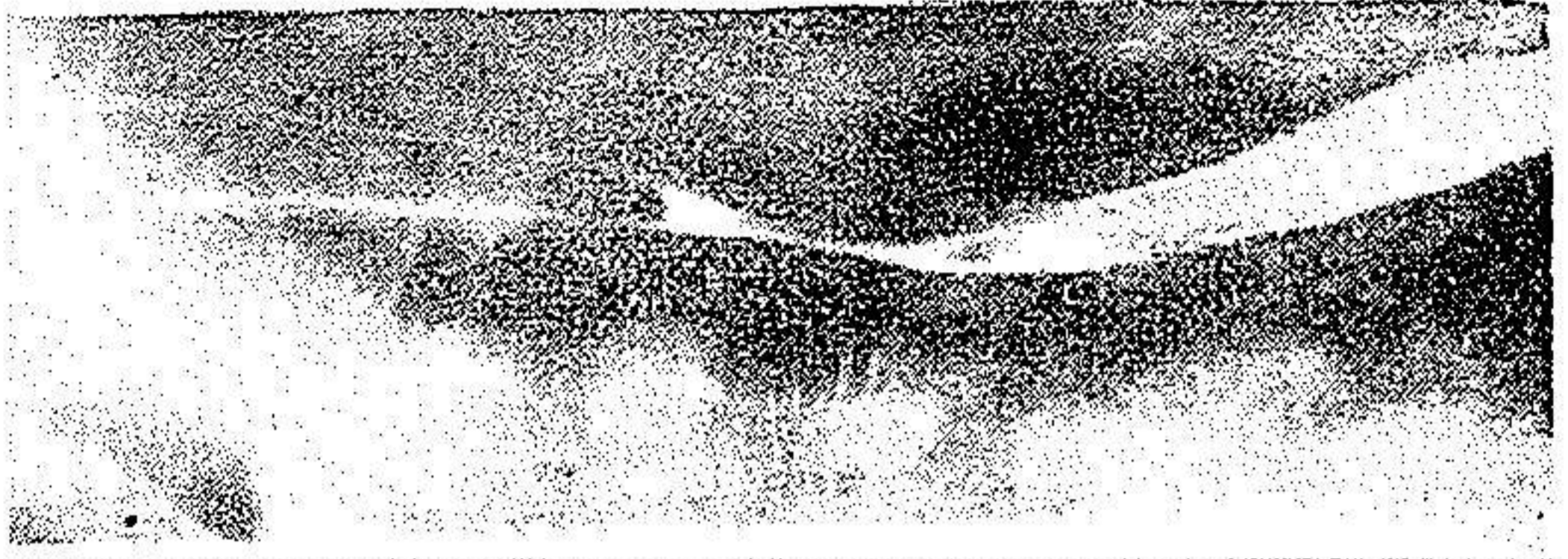در مهر ماه سال ۱۳۳۱ خانم بیماری را که جز پوست و استخوان از اسکلتش

۱ - regurgitation

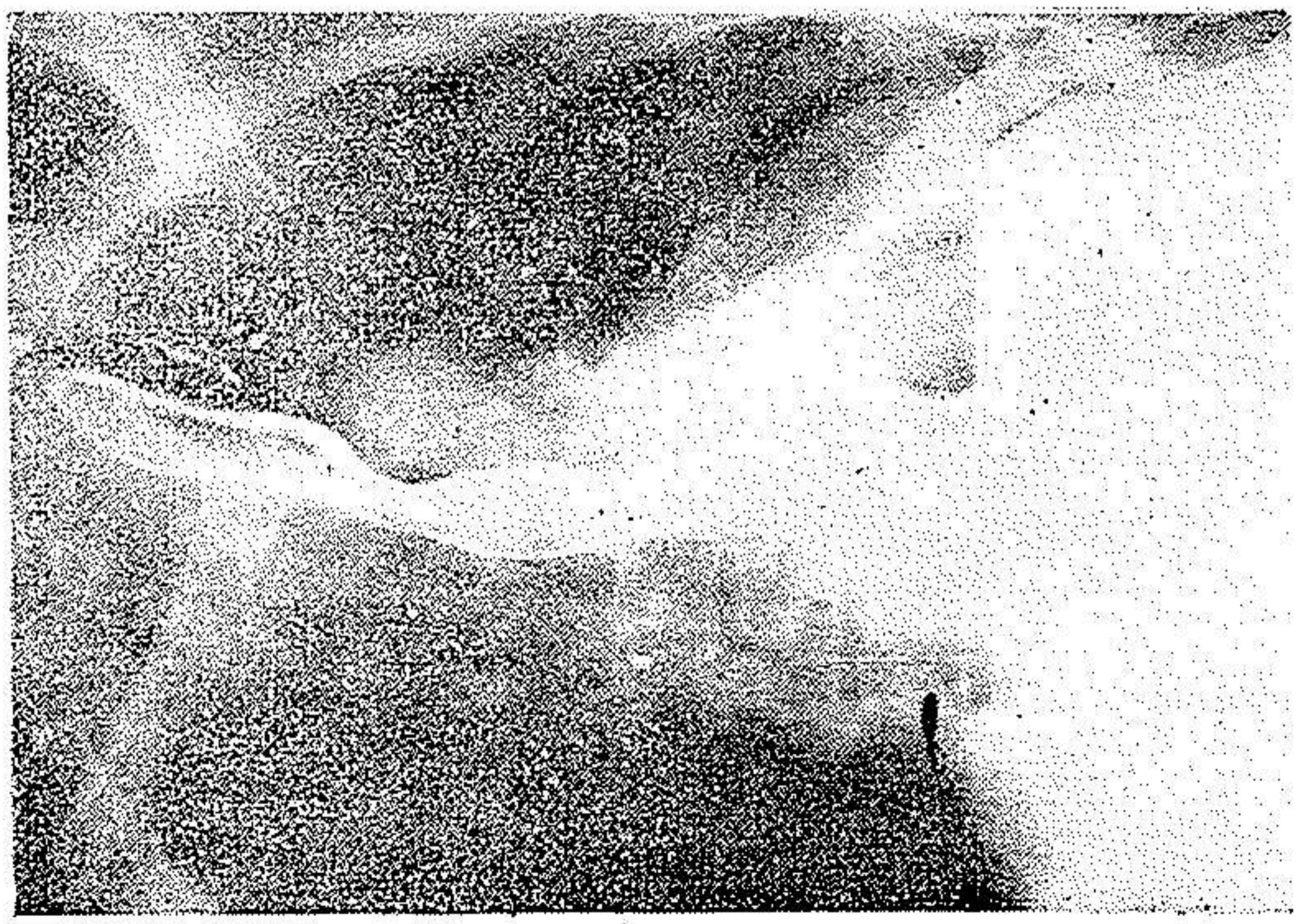
۲ - cialorhe

۳ - rigidité

۴ - œusophagoscopie



شکل ۳- حکیم پور پیش از عمل



شکل ۴- حکیم پور بعد از عمل

بیشتر نمانده بود با يك رادیو گرافی مری که در حوالی هشتمین و نهمین مهره پشتی دارای يك تنگی کامل بود با تشخیص کانسر مری به بخش جراحی بیمارستان سیناهدایت نمودند. چون بلع هر غذا و مایعی برای بیمار غیر ممکن بود پس از تزریق سرم ویتامینهای B و C برای بیمار عمل گاستروستومی (بابی حسی موضعی) انجام و از آن راه تغذیه میشد پس از شانزده روز که دهانه گاستروستومی کمی گشادتر و بیمار نیز بعلت خوردن آب و شیر و آبگوشت حالت بهتری یافته بود با دادن دستورات غذایی و بهداشتی مرخص شد. پس از مدتی بیمار کاملاً چاق و فر به به بخش مراجعه نمود بطوریکه شناختن او میسر نشد و پس از مراجعه بدفتر عمل معلوم شد همان بیمار است که چندی قبل گاستروستومی شده بود و اظهار داشت که فعلاً هیچ ناراحتی ندارد و غذاهم از دهان میخورد و تنها ناراحتی او این است که مقداری از غذا از روی شکم خارج میشود. و چون پس از امتحانات مکرر صدق گفته بیمار معلوم شد دهانه گاستروستومی دوخته و پس از بهبودی بیمار مرخص گردید.

این موضوع را نیز باید در نظر گرفت که گاهی انجام این عمل خطرناک است و آن بعات پاره شدن لوله مری است.

سیر و پیش بینی :

یکی از بدترین انواع سرطانهاست. معمولاً بدون معالجه پس از دو سال با کاشکسی و عوارض دیگر مانند فلگمون اطراف مری، سوراخ شدن مری بیمار را از پای در میآورد. ولی اگر بموقع تشخیص داده شد و عمل شوند بهبودی خواهند یافت.

### درمان سرطان مری

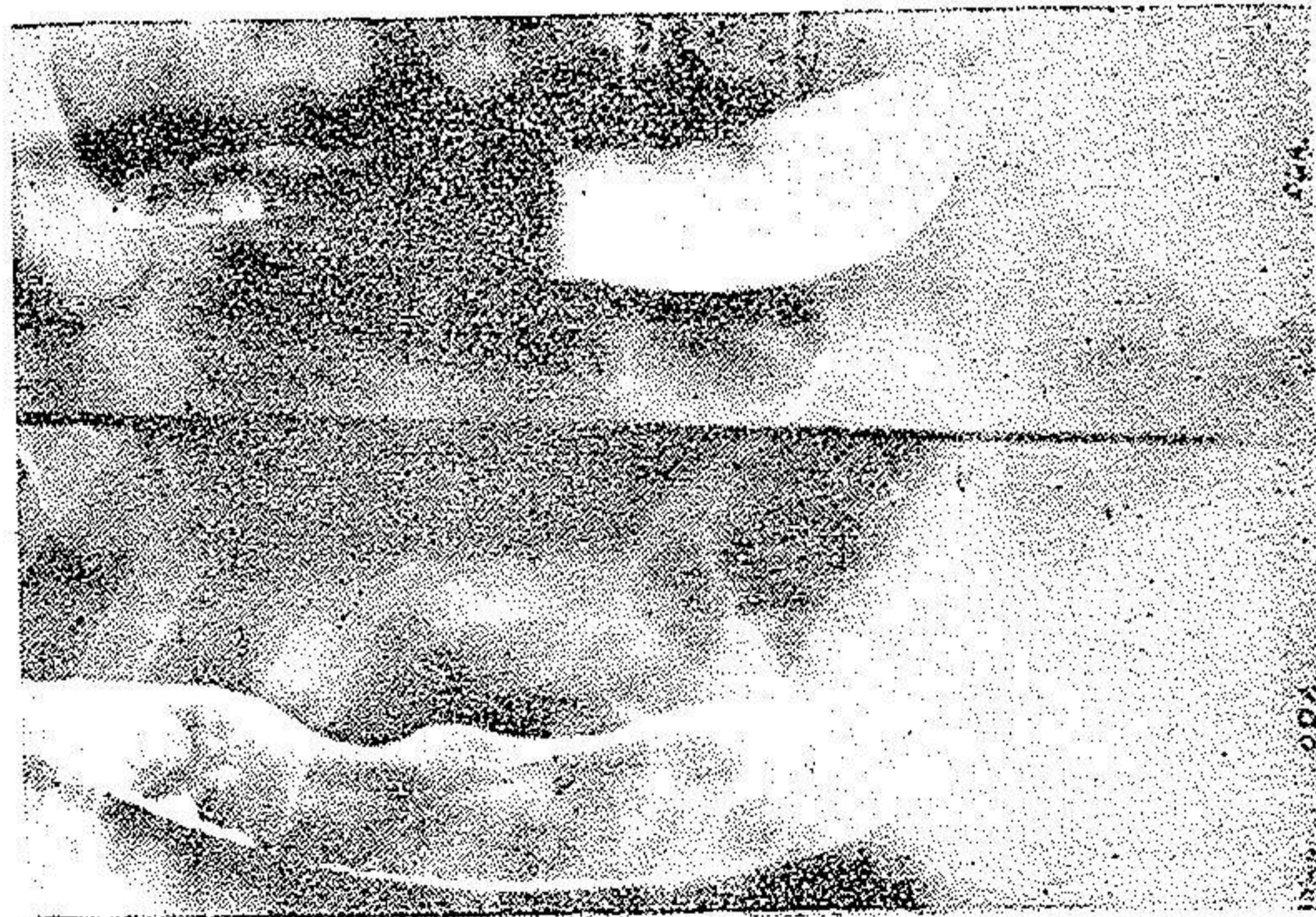
سه وسیله درمانی پیشنهاد شده است.

۱- رادیوتراپی (۱). که بعلت خطر پاره شدن مری، هموراژی، عفونت متروک شده و سوزنهای رادیوم در مدت ۶-۷ ساعت بمدت ۵-۶ روز متوالی بااستعمانت از وفاگوسکسی در محل سرطانی گذارده میشود.

۲- رادیوتراپی (۱) این نوع درمان بیشتر در سرطانهای قسمت گردنی مری مورد استعمال دارد معمولاً در حدود ۵-۷ روز در حدود هزار و ننگن (۳) باید به تومر



شکل ۵- حاجی عزیز شاعری، پیش از عمل (۳۱/۴/۴)



شکل ۶- حاجی عزیز شاعری بعد از عمل

اشعه برسد و مدت درمان در حدود سه ماه است .

و با این ترتیب عسرالبلع بیماران تخفیف یافته و علائم رادیولوژیک از بین رفته و بعضی از بیماران از ۳ تا ۱۰ سال بدون ناراحتی زنده مانده‌اند .

#### ۴- درمان جراحی

بهترین و مطمئن‌ترین طرق معالجه است ولی بشرطیکه زود تشخیص بیماری داده شده باشد .

قبل از عمل لازم است که بیمار را جهت انجام عمل آماده کرد ، اگر بیمار رنجور است باید مدتها قبل از عمل از تجویز ویتامین‌های B و C و K و تزریقات روزانه سرم گلوکز و آمپرن و خون خودداری ننمود و صلاح است که روزپیش از عمل به بیمار پنی سیلین و استرپتومیسین تزریق شود .

بیهوشی با متد جدید مدار بسته با سوند داخل تراشه و بتوسط سیکلوپروپان و اترواکسیژن انجام میگیرد و درموارد لزوم جهت شل شدن عضلات از مواد کوراریزان (۱) استفاده نمود . هنگام عمل و پس از عمل صلاح است کسه برنشها با اسپیراتور کاملاً تخلیه شوند که خطر خفگی مرتفع شود و در تمام مدت عمل فشار خون و نبض و تنفس بیمار تحت کنترل باشد .

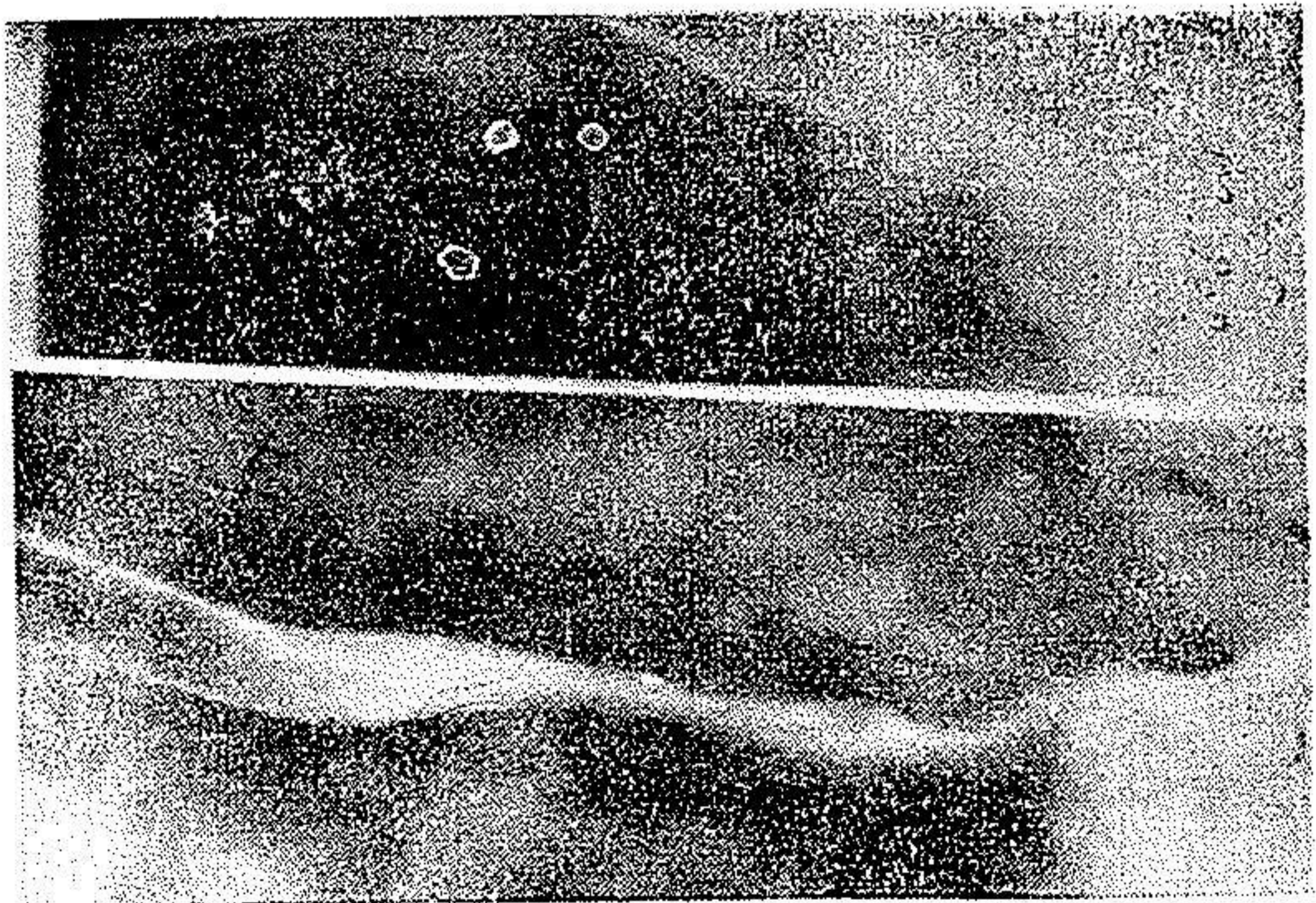
اصولا درمان جراحی شامل دو قسمت است . یکی اصلی و اساسی و دیگری درمان تسکینی .

الف) درمان تسکینی عبارات از انجام يك گاستروستومی . این عمل گواينکه راهی برای تغذیه بیمار ضعیف و رنجور باز میکند ولی پس از چندی بعلت ریختن غذا و ترشحات معده به بیرون بیمار رانج میدهد و بخصوص برای بیمارانی که پرستاران حسابی و مداوم ندارند انجامش جز مصیبت خود بیمار و بستگانش نتیجه‌ای ندارد .  
ب) روش‌های اصلی و اساسی .

۱- یکی باز کردن و برداشتن قسمت سرطانی و اتصال قسمت فوقانی مری به پوست و ایجاد يك لوله پوستی بجای مری تامحلیکه قسمت تحتانی مری نیز به پوست



شکل ۷ - حضور تقلی شائقی - پیش از عمل



شکل ۸ - حضور تقلی شائقی - بعد از عمل

متصل شد. ولی این روش امروز، طالبی ندارد و متروک است و بآن ازوفا گوپلاستی جلوی سینه‌ای (۱) می‌گویند.

۲- رز کسیون و استقرار مجدد لوله مری که طرز انجام آن در سرطان نواحی مختلفه مری فرق میکند.

در سرطان مری گردنی بیشتر تکنیک و کی (۲) را انجام میدهند که عبارتست از در آوردن يك لب غده تیروئید و قسمتی از فونکس و تراشه و بالاخره مری مؤف و ایجاد يك مری پوستی که در حقیقت ازوفا گوپلاستی جلوی سینه‌ای است ولی این عمل فقط در سرطانهای کرچک انجام میشود و فعلا متروک است.

برای انجام این عمل شکافی بشکل I داده میشود در قسمت چپ گردن روی عضله استرنو کلوئیدو ماستوئیدین (۳) پس از کنار زدن عضلات و باز کردن دو نیام سطحی و عمقی گردنی مری نمایان میشود. بعد اگر احتیاج باشد دنباله شکاف را تا دنده دوم ادامه میدهیم نیمه داخلی دو دنده اول و دوم را قطع میکنیم. درین جا گاهی نیز برای استقرار مجدد مری از پیوند مری و معده از داخل سینه یعنی ازوفا گوپلاستی ترانس تراسیک یا عمل سویت (۴) استفاده مینمایند در سرطان مری قسمت سینه‌ای اگر در بالای قوس آئورت باشد مانند قسمت گردنی عمل میکنیم و یا اینکه برای آناستوموز از يك قوس روده باریک مطابق روش بالیوت (۵) استفاده مینماییم. در صورتیکه درین مورد بخواهیم مری جلوی سینه‌ای بسازیم از راه صدري راست استفاده میکنیم ولی هر آینه بخواهیم ارتباط داخل سینه‌ای انجام دهیم بهتر است از راه صدري چپ که مشکل تر ولی بهتر است استفاده نماییم. راه صدري چپ نیز دو نوع دارد.

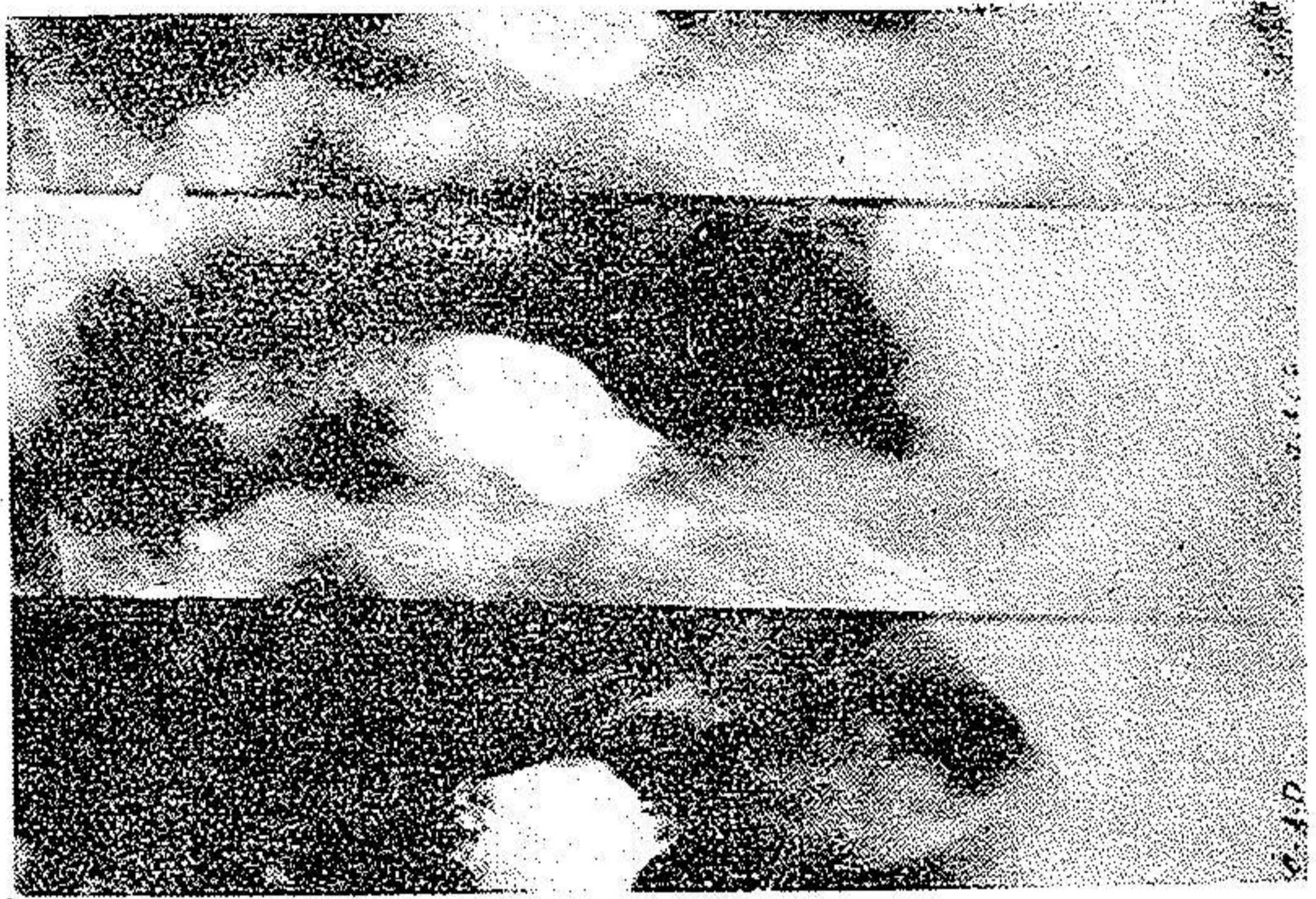
۱- باز کردن سینه در محل دنده پنجم و دنده ۸ یعنی در ششمین فضای بین دنده شکافی داده میشود که انتهای خلفی آن بفاصله سه سانتیمتر از زوائد شوکی و انتهای

۱- œsophagoplastie préthoracique

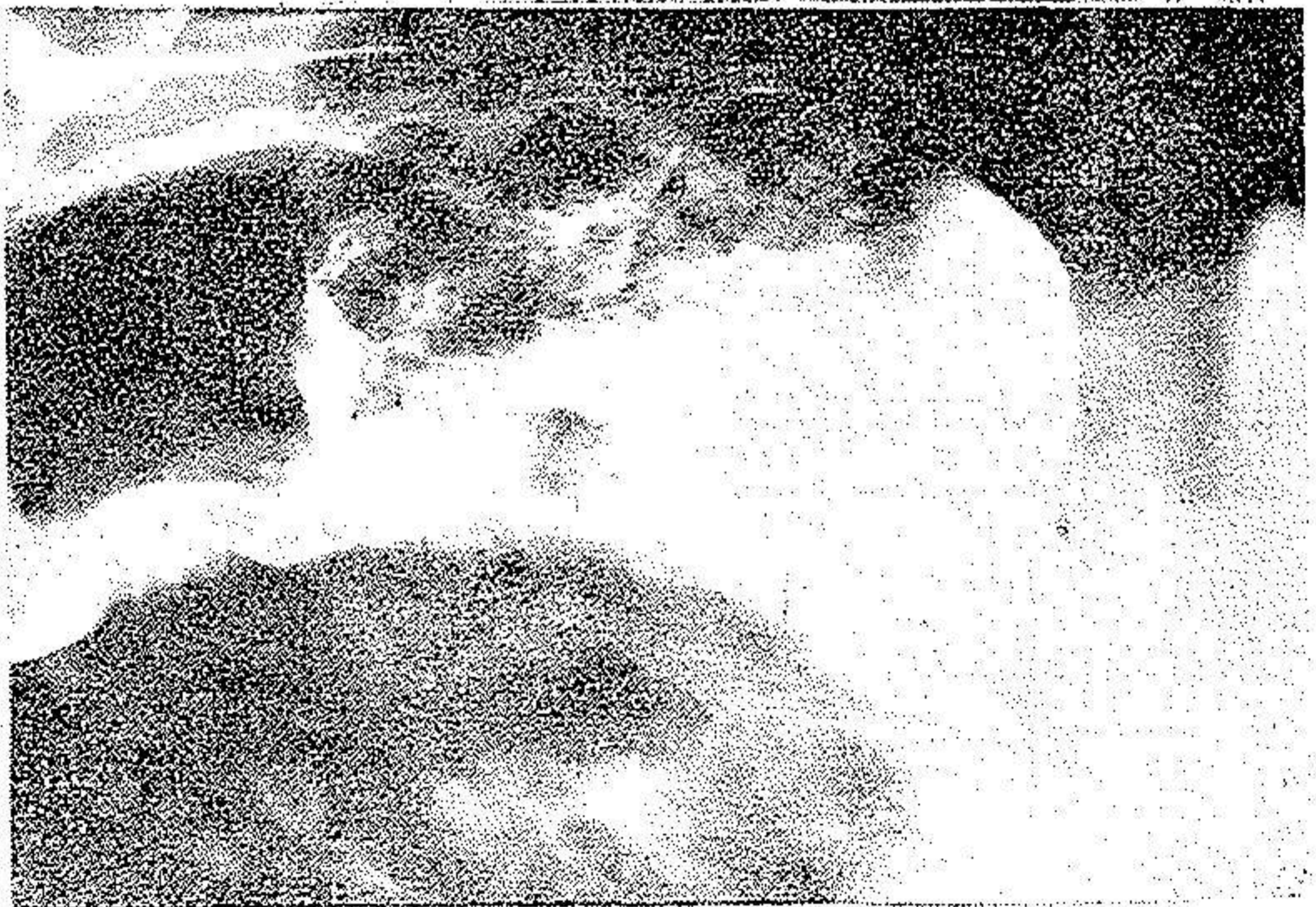۲- Wookey      ۳- Sterno - cleido - mstoidien

۴- Sweet

۵- Ballivet



شکل ۹ - خانم افضلی پیش از عمل



شکل ۱۰ - خانم افضلی بعد از عمل

قدامی آن بطرف خط مفصل غضروفی هشتمین دنده میباشد. پس از برداشتن دنده پنجم و دسترسی به تومر و خارج نمودن آن از همین راه برای دودنده پائین و بالا شارنیر (۱) درست کرده از همین شکاف قسمت تحتانی مری را آزاد ساخته (پس از قطع دیافراگم با اندازه لزوم) و معده را بالا برده دیافراگم را می بندیم و مری و معده را در قسمت قدامی آئورت بهم میدوزیم.

گاهی نیز بجای این شکاف مطابق روش رودلر (۲) تورا کو فر نولا پار اتومی (۳) فوقانی انجام میدهند باین طریق که شکاف از زاویه خلفی دنده چهارم تا انتهای قدامی دنده پنجم و ششم امتداد یافته و بطور مایل روی شکم ادامه پیدا میکند.

در مورد سرطانه‌های خلف آئورت اگر خیلی متمایل به بالا باشد، صلاحست مطابق سرطانه‌های گردنی عمل انجام گیرد ولی در مورد این سرطانه‌ها بایستی آئورت و مری را با کمال دقت از هم جدا کرده مری را در جلوی آئورت قرارداد (۴). ولی اگر سرطان در پائین و خلف آئورت باشد تقاطع آئورت و مری لازم نیست. کارهایی که درین عمل باید بدقت انجام گیرند عبارتند:

الف) در آزاد کردن انتهای تحتانی مری و معده باید مراقبت بشود که شریانهای مربوطه لیگاتور نشود که سبب بی‌خونی و بالنتیجه نگرفتن بخیه‌ها گردد و بایستی شریانهای مری و معده و شرایین که از بین دنده‌ها می‌آیند کنترل نمود.

ب) چسبندگی‌های خلفی که خیلی فراوان است از همین راه برداشته شود.

ج) عصب پنوموگاستریک چپ در زیر مبداء راجعه چپ قطع گردد.

د) در جدا کردن ورید ریوی چپ و چسبندگی‌های سطح خلفی پریکارد که لازمست قسمتی از سر و زحذف شود دقت شود چسبندگی به ورید اجوف تحتانی با مراقبت هر چه زیادتر از بین برداشته شود.

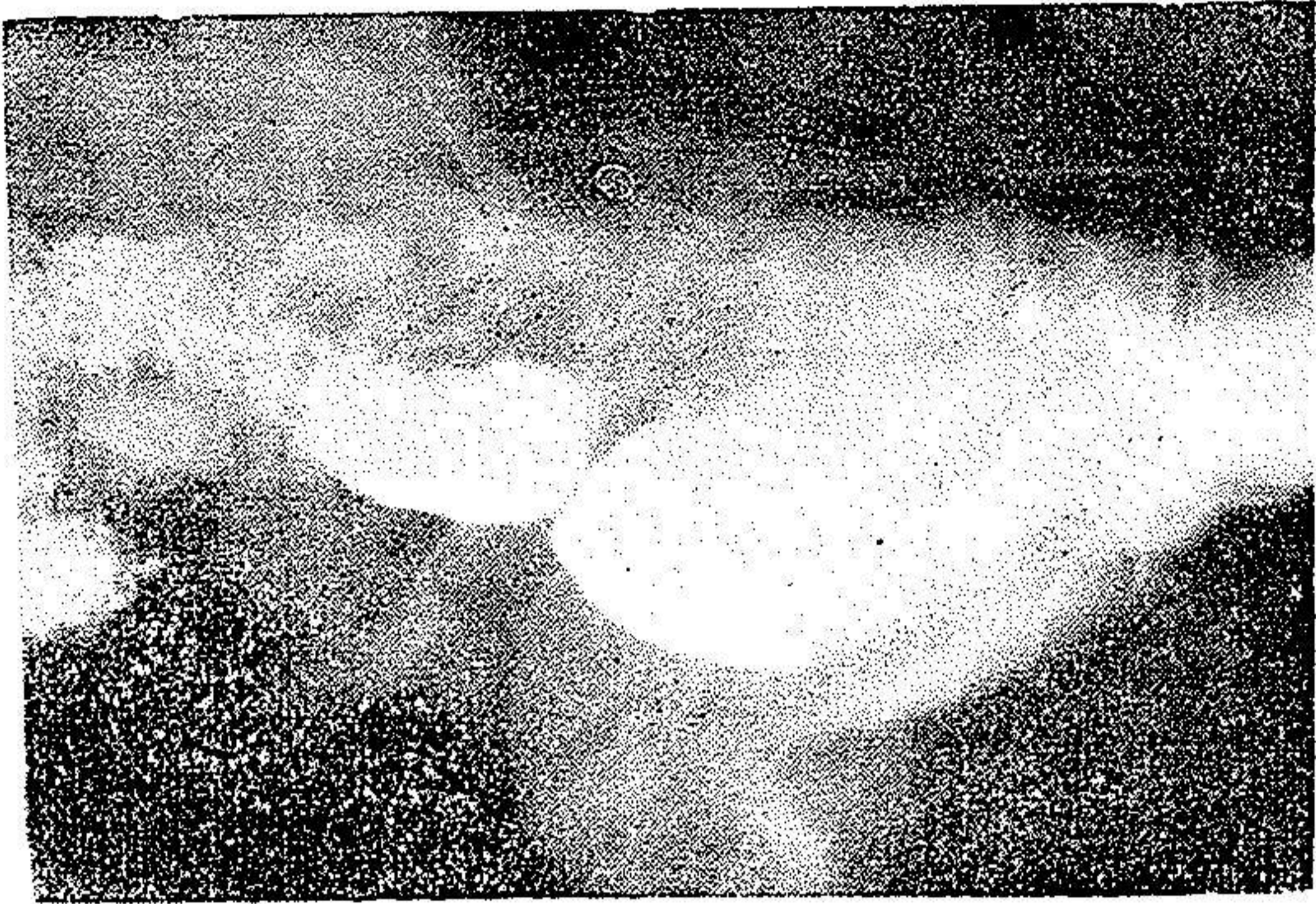
ه) وجود غدد لنفاوی که سبب عود بیماری خواهند شد باید در نظر گرفته و تمام آنها را بایستی در آورد.

۱- charnière


۲- Rudler

۳- thoraco - phreno - laparatomie haute

۴- décroisement aortique



شکل ۱۱ - حسن زاهدی پیش از عمل



شکل ۱۲ - حسن زاهدی بعد از عمل

و) پس از برقراری رابطه بین مری و معده و ثابت کردن معده به دیافراگم بایستی عصب فرنیک را له کرد که تا چند هفته کار نکند و دیافراگم در استراحت باشد.

در مورد سرطان مری قسمت بطنی اولاً نادر بوده تا آنجا که کمتر اتفاق میافتد که قسمت تحتانی مری یا کاردیا را نگرفته باشد برای درمان عیناً مثل سرطانهای قسمت پائین مری رفتار میشود.

در سرطان کاردیا دو حال اتفاق میافتد.

یکی آنکه سرطان فقط کاردیا و قسمت تحتانی مری را گرفته درین مورد صلاحست که عین اعمال سابق را بانضمام در آوردن قسمت فوقانی معده برای بیمار انجام داد.

دیگر آنکه علاوه بر کاردیا و انتهای تحتانی مری قسمت عمده ای از انحناء بزرگ معده را نیز گرفته است که درین جا بهتر است پس از هوس تاز دقیق و با مطالعه و آزاد کردن چادرینه های بزرگ و کوچک و قطع مری در بالای دیافراگم و بستن شریان طحالی در بالای لوزالمعده و در آوردن صفاق خلفی (تشریح تنه عروقی سلیاک (۱)) با انجام گاسترکتومی رترو گراد (۲) و در آوردن طحالی و قسمتی از لوزالمعده و در آوردن غدیدی که در اطراف شراین هستند، قسمتهایی چون مری، طحالی، لوزالمعده، چادرینه و لنفاتیکها و معده را برداشته و سپس دوازدهه را در سه طبقه خوب دوخت و آنگاه یک قوس (اولین قوس) از روده نازک را با مری بشکل ۳ وصل میکنند و از اطراف نیز آنرا به دیافراگم متصل مینمایند. عصب فرنیک را نیز در نزدیکی قلب باید له کرد سپس جدار را مطابق معمول دوخت.

بطور کلی طرق استقرار ارتباط چهارگوشی بقرار ذیل است:

۱- طریقه سویت (۳) یعنی پیوند مری با معده بطور ساده. محل پیوند مری و معده در سطح قدامی معده است.

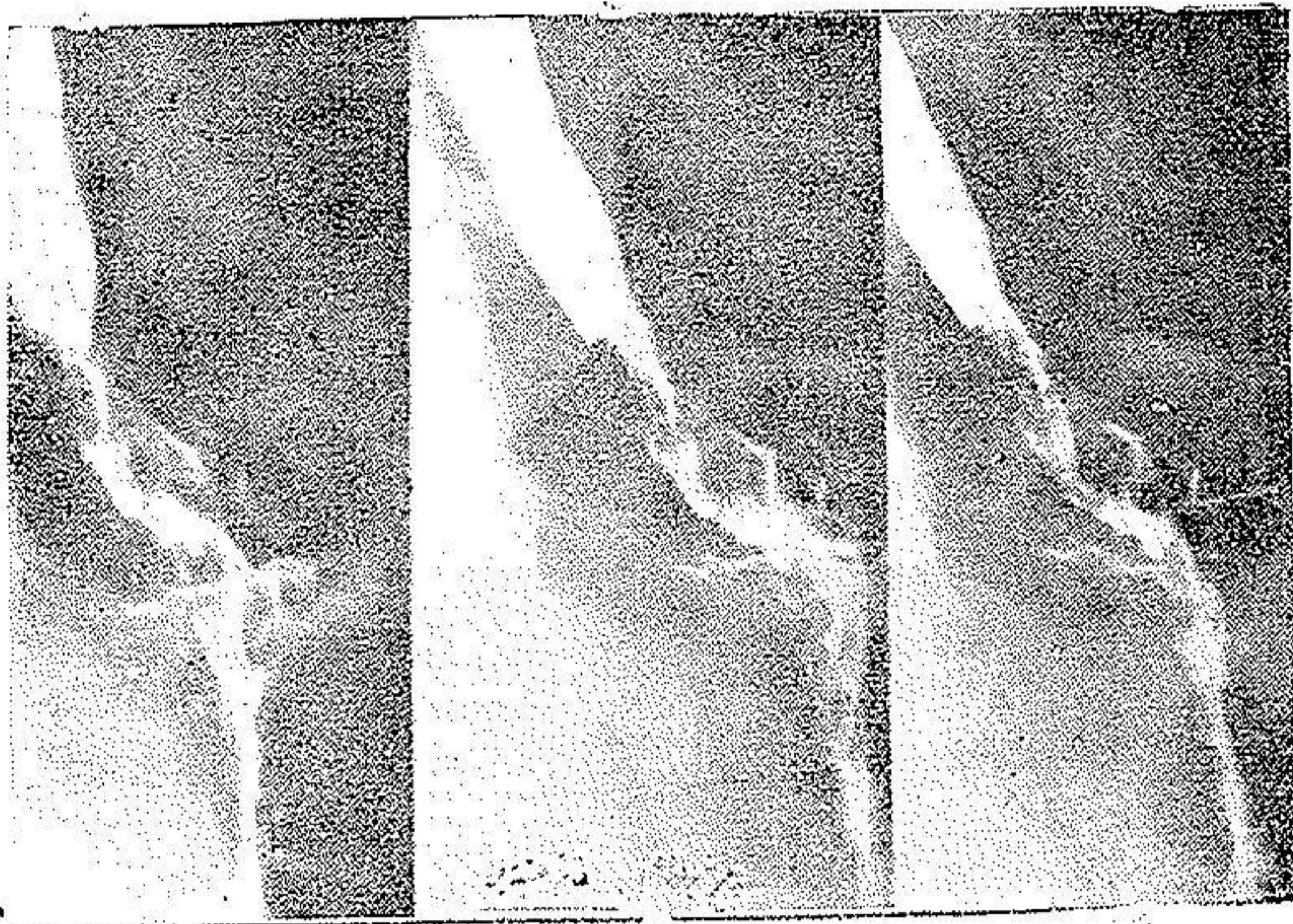۲- طریقه کیرشنر (۴). در جلو جناغ سینه تو نلی تحت جلدی ساخته و معده را

۱- tronc coeliaque

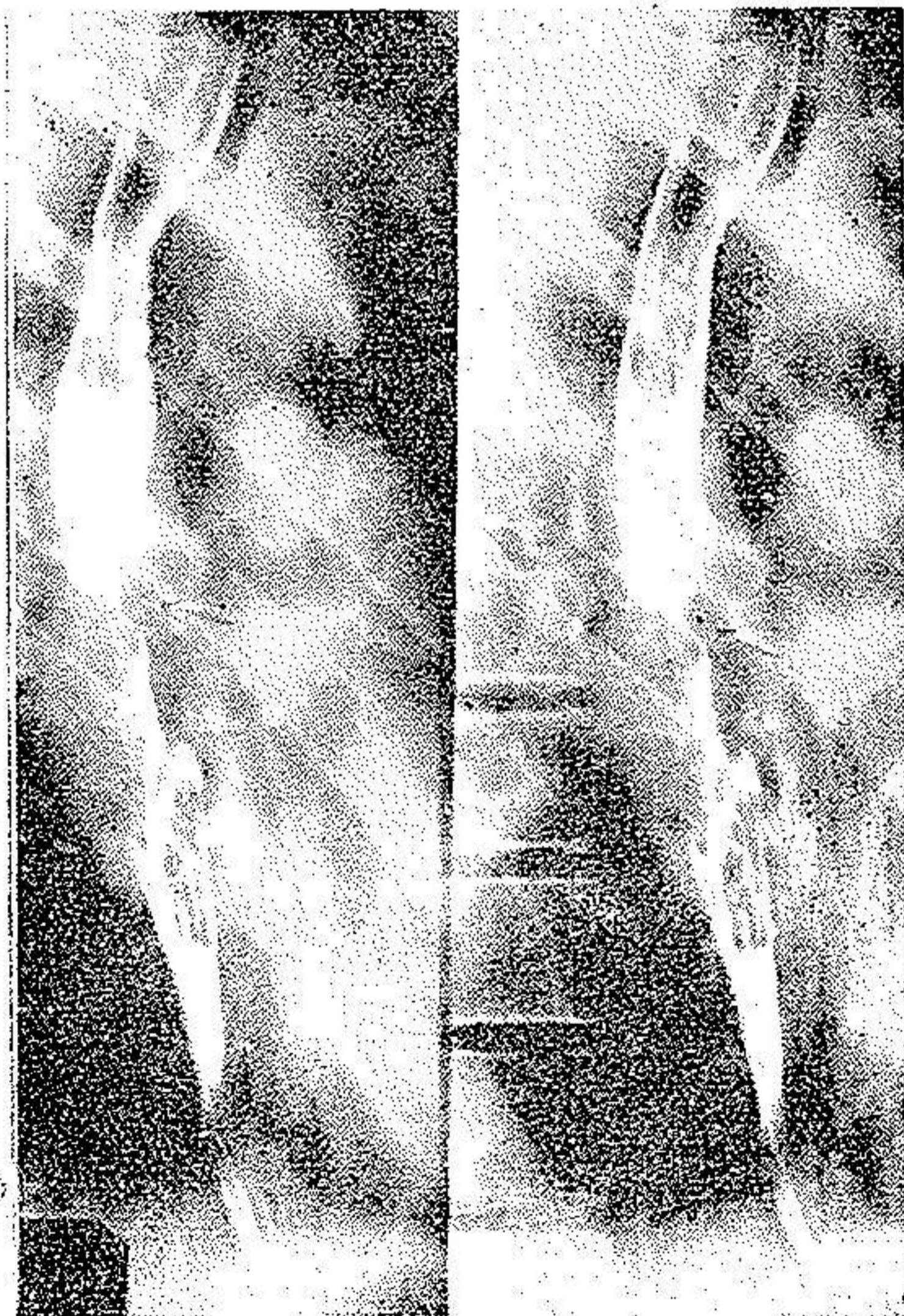۳- Sweet

۲- gastrectomie retrograde

۴- Kirshner



شکل ۱۳ - خانم عتیقه‌چی پیش از عمل

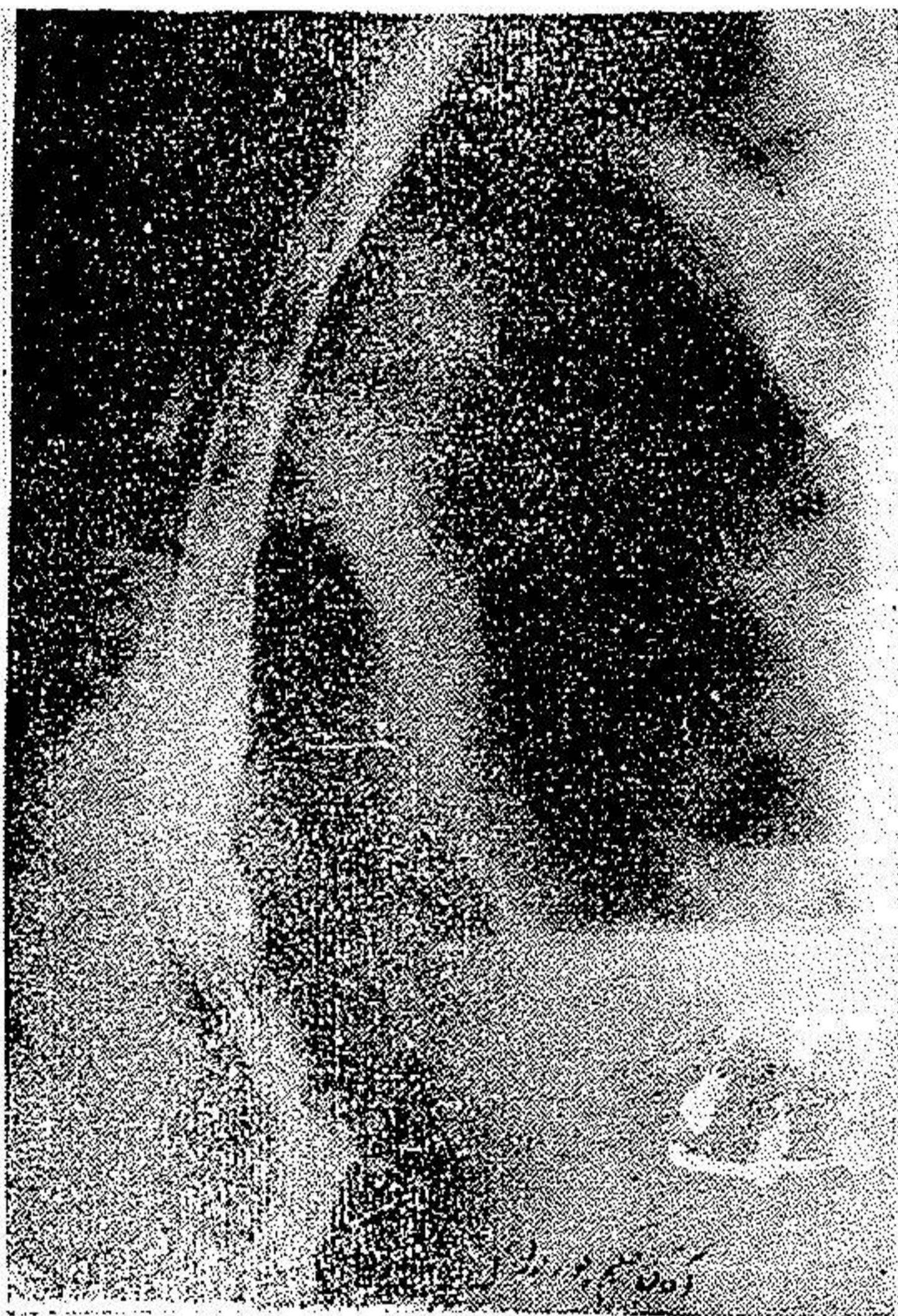

شکل ۱۴ - خانم عتیقه‌چی بعد از عمل

در آن بالا کشیده و پس از ثابت کردن به عضله کتفی لامی و جناغی چنبری با مری پیوند می‌کنیم ولی فعلا متروک شده است .

۳- یا با معده لوله‌ای ساخته و آنرا در جلوی سینه از زیر پوست بالا برده با مری در ناحیه گردنی پیوند می‌کنند ولی خیلی بندرت این کار را انجام می‌دهند و منسوخ است .

۴- گاهی برای برقرار کردن ارتباط از قوس روده نازک استفاده می‌نمایند



شکل ۱۵-

و این کار هنگامی صورت می‌گیرد که مری تحتانی و معده کاملاً در آورده شده باشد .

۵- گاهی نیز با قولون این ارتباط را انجام می‌دهند و اینکار بر روده نازک دوامتیاز دارد یکی آنکه خوب تغذیه میشود و دیگر آنکه خوب متحرک است .

منتها باید دانست که قولون عرضی و قولون چپ آنتی پرستالتیک هستند .

۶- گاهی این ارتباط از راه لوله پوستی انجام میشود و آن در صورتی است

که پیوند مری با روده نازک و یا معده و قولون در يك جلسه امکان نداشته باشد و یا آنکه پیوند انجام شده باشد و بر اثر عارضه‌ای پیوند مجدد لزوم پیدا کند و یا اینکه عضوی که مورد پلاستی قرار گرفته است اسفاسله شده باشد. طرز عمل بدین ترتیب است که:

در روی پوست جلوی سینه دوشکاف داده پوست را از دو طرف آزاد میکنیم بطوریکه در قسمت وسط و خلف به نسج زیرین متصل باشد و با آن لوله‌ای میسازیم و این لوله را در بالا به مری و در پایین به روده یا معده اتصال میدهیم و در جلسات بعد پوست طرفین را دوخته و یا اینکه پیوند می‌نمائیم.

اصول مواظبت‌های پس از عمل مانند سایر اعمال روی قفسه صدري و شکم می‌باشد.

در دوروز اول باید نبض و فشار خون و تنفس و درجه حرارت بیمار را در نظر داشت و در موارد لزوم کارهای لازم را انجام داد. دادن اکسیژن و خون هنگام ضرورت نباید از یاد برود. پس از رفع شوک بعد از عمل باید به دیورز (۱) بیماران توجه مخصوص داشت چه اتفاق افتاده است که بیماری پس از روز نهم با حال مسمومیت و اورمی فوت نموده و در کالبه گشائی مشاهده شد، است که دهانه آناستوموز خوب جوش خورده ولی مثانه بسیار متسع و تا بالای ناف آمده است.

چند ساعت پس از عمل لوله‌ای را که در جنب قرار دارد بایستی در آب گذارد و مواظبت نمود که خارج نشود که خطر ایجاد پنوموتراکس دارد. روز هفتم یا نهم در صورتیکه ترشحاتی در جنب نباشد پس از رادیوسکوپي کنترل آن را بیرون آورد. در تمام مدت ۱-۱۲ روز بعد از عمل تزریق آنتی بیوتیک و ویتامین‌ها و سرم‌های قندی و نمکی بر حسب احتیاج بایستی بکار برده شود. از روز ۶-۷ به بعد دادن غذاهای آبکی و شربت به بیمار مجاز است.

پس از عمل ممکن است یکی از عوارض زیرین پیدا شود:

۱- آنوکسی (۲). بعلت اثر بیهوشی که لازمست به بیمار اکسیژن خالص

داده شود و کورامین تزریق نمود. در صورت لزوم پروستیگمین (۱) و آتروپین تجویز کرد.

۲- شوک که با تنگی نبض و تنفس سطحی و کمی فشارخون و سردی انتهاها شناخته میشود. ترانسفوزیون و سایر کارهای لازم را بایستی انجام داد.

۳- مسدود شدن راه تنفسی که باید بکمک برونکوسکوپ و آسپیراسون (۲) برطرف شود.

۴- هموراژی که برای معالجه باید از داروهای منعقد کننده و مرفین و در صورت لزوم با احتیاط ترانسفوزیون استفاده نمود.

از عوارض روزهای بعد آنچه درمان مخصوص احتیاج دارد یکی اتساع معده در قفسه صدری است که بعلمت قطع عصب پنوموگاستریک پیدا میشود و بایستی پروستیگمین داخل وریدی بکار برد و یوهمبن (۳) تجویز نمود. نیز سوندی از راه دهان وارد کرده و یا اینکه برای بیمار فنر گان (۴) دستور داد باید دانست که استراحت طولانی در بستر سبب بطو، جریان خون و بالنتیجه ایجاد آمبولی هائی در ریه و سایر نقاط میشود، بایستی هر چه زودتر بیماران را وادار بحرکت کرد.

در هنگامیکه پیوند مری و معده یا روده در زیر پوست انجام گرفته باشد باید پانسمان بدون فشار باشد چه بسا سبب نرسیدن خون به محل پیوند و بالنتیجه اسفاسل محل خواهد شد.

البته راههای درمانی که فوقاً ذکر شد بسیار خلاصه و فقط یادآوری بیش نبود امید در آتیه نزدیکی روش های مختلف درمان با تهیه عکس و جزئیات انجام این قبیل اعمال برای استفاده همکاران محترم در مجله دانشکده پزشکی درج خواهد شد.

تا فروردین ۱۳۲۹ بیمارانیکه مبتلا به سرطان مری بوده اند فقط برایشان درمان تسکینی که عبارت از انجام گاستروستومی بود انجام میگرفت از این تاریخ به بعد تصمیم به عمل اصلی گرفته شد و از این زمان بعد ۳۶ نفر ( تا نیمه دوم سال

۱- Prostigmine

۲- aspiration

۳- youhimbine

۴- phénèrgane

(۱۳۳۲) که مبتلا به سرطان مری بوده‌اند به بخش جراحی بیمارستان سینا و در خارج بیمارستان مراجعه نموده‌اند و این سی‌وشش نفر را بایستی به پنج طبقه مشخص تقسیم نمود. الف) بیمارانی که به بیمارستان مراجعه ولی حاضر به عمل نشده‌اند و رفته‌اند مجموعاً ۱۲ نفر می‌باشند.

ب) بیمارانی که به بخش جراحی مراجعه نموده و بدون آنکه عملی برایشان انجام گیرد بعلت کاشکسی سرطانی و متاستازهای آن فوت نموده‌اند جمعاً پنج نفر هستند.

ج) بیمارانی که مراجعه نموده و بستری شدند و تحت عمل قرار گرفتند ولی پس از باز کردن سینه بعلت چسبندگی نسج سرطانی باعضاء حساس مانند قلب و عروق و یا متاستازهای وسیع از انجام عمل رادیکال در باره آنان خودداری شد و این بیماران هفت نفر هستند.

د) بیمارانی که بستری شده و تحت عمل رادیکال قرار گرفتند ولی هر یک بعداً بعلی که ذکر خواهد شد فوت نمودند و این عده شش نفر می‌باشند.

ه) بیمارانی که تحت عمل رادیکال قرار گرفته و هنوز هم در حیات می‌باشند که مجموعاً شش نفرند.

### الف) بیمارانی که مراجعه نهوده ولی حاضر

به عمل جراحی نشده و مرخص شده‌اند

۱- خانم گل طلا . ۴ ساله در تاریخ ۲۹/۱/۲۳ مراجعه و در تاریخ ۲۹/۳/۷ مرخص شده (دو بار مراجعه کرده است).

۲- بینش عبدالرحیم ۳۵ ساله . در تاریخ ۲۹/۲/۴ مراجعه و در تاریخ ۲۹/۳/۶ مرخص شد.

۳- علی فرزند حسن مرادی . در تاریخ ۲۹/۲/۲۴ مراجعه و در تاریخ ۲۹/۲/۲۷ مرخص شد.

۴- غلامرضا فرزند محمد علی ذاکری . در تاریخ ۲۹/۷/۲۲ مراجعه و در تاریخ ۲۹/۲/۲۷ مرخص شد.

- ۵- معصومه فرزند احمد فرهودی . در تاریخ ۳۰/۲/۲۸ مراجعه و در تاریخ ۳۰/۳/۱۲ مرخص شد .
- ۶- قربان فرزند محمد آزاد محمد . در تاریخ ۲۹/۱۰/۴ مراجعه و در تاریخ ۲۹/۱۰/۱۶ مرخص شد .
- ۷- محمد علی اکبر دولت آبادی . در تاریخ ۳۰/۹/۲۸ مراجعه و در تاریخ ۳۰/۱۱/۲۸ مرخص شد .
- ۸- ماردریک فرزند قاراپت . در تاریخ ۳۰/۹/۱۷ مراجعه و در تاریخ ۳۰/۱۲/۱۷ مرخص شد .
- ۹- تقی نصیر - جعفری در تاریخ ۳۱/۳/۲۵ مراجعه و در تاریخ ۳۱/۳/۲۸ مرخص شد .
- ۱۰- کبری غفار محمدی . در تاریخ ۳۱/۳/۲۵ مراجعه و در تاریخ ۳۱/۴/۱۴ مرخص شد .
- ۱۱- تقی حسین و کیل زاده . در تاریخ ۳۱/۳/۱۱ مراجعه و در تاریخ ۳۱/۴/۱۸ مرخص شد .
- ۱۲- فخر الشریعه .

ب) بیمارانی که بستری شده ولی بدون هیچگونه عملی

بعلت کاشکسی سرطانی فوت نموده‌اند

- ۱- حبیب‌الله فرزند مهدی در تاریخ ۲۹/۳/۱۷ با کاشکسی مراجعه و در تاریخ ۲۹/۳/۱۹ فوت نموده است .
- ۲- میکائیل فرزند محمد علی در تاریخ ۲۹/۶/۲۸ با کاشکسی مراجعه و در تاریخ ۲۹/۷/۱۱ فوت نموده است .
- ۳- شعبان فرزند حسن نوروز علی در تاریخ ۲۹/۹/۱ با کاشکسی مراجعه و در تاریخ ۲۹/۹/۲۱ فوت نموده است .
- ۴- محمد رضا . علی آقا در تاریخ ۳۰/۱۲/۱۶ با کاشکسی مراجعه و در تاریخ ۳۱/۱/۱۸ فوت نموده است .

ج) بیمارانی که بستری شده و تحت عمل قرار گرفتند ولی به علت چسبندگی زیاد باعضاء عمل رادیکال مقدور نبود

۱- ابراهیم فرزند حیدرما کوئی ۵ ساله . در تاریخ ۲۹/۹/۱۲ باپراکسیدازت و اتر بیهوش و تحت عمل قرار گرفت (با مدار بسته) شکافی روی دنده پنجم از زیر زاویه تحتانی کتف ، انتهای قدامی بطول ۱۵ سانتیمتر داده شد و دنده برداشته شد و برای دنده هشتم نیز شارنیر درست شد. در زیر قوس آئورت گانگلیونهای بزرگی با اندازه سر فندق برداشته شد و مری هویدا گردید . از نزدیکی دیافراگم نیز مری پیدا شد محل تومر درست زیر قوس آئورت بود و چسبندگی زیادی داشت و عمل میسر نشد . جدار دوخته شد و روز بعد بیمار فوت نمود .

۲- کلثوم علی اکبر ۴۵ ساله . اهل میانه در تاریخ ۳۰/۱/۲۴ پس از بیهوشی با مخلوط اتر و اکسیژن و پراکسیدازت با مدار بسته تحت عمل جراحی قرار گرفت شکافی در روی دنده هفتم چپ داده و برداشته شد . سرطان پیشرفته بود از قوس آئورت هم بالاتر رفته بود و چون چسبندگی زیادی وجود داشت عمل میسر نشد و جدار دوخته شد . بیمار بعداً دچار پیوپنوموتراکس شد و با عوارض قلبی و ریوی فوت کرد (۳۰/۱/۲۹) .

۳- محمد علی - محمد آقا . ۵ ساله اهل تبریز . پس از بیهوش با مدار بسته شکافی روی ششمین دنده چپ داده شد و چون چسبندگی فراوانی به قوس آئورت و برونشها و اعضاء دیگر مدیاستن داشت عمل انجام نگرفت و جدار دوخته شد .

۴- عبدالحسین فرزند عباس . شکافی در امتداد هشتمین دنده داده شد و در جلو آنرا در روی خط وسط پائین آورده و چون معده آزاد بود دیافراگم هم باز شد . طول قسمت سرطانی زیاد و چسبندگی فراوان بود از انجام عمل خودداری شد .

۵- جبار فرزند خلیل اهل ترکمن در تاریخ ۳۱/۳/۲۷ با روش معمولی (مدار بسته) بیهوش شد و تحت عمل قرار گرفت شکافی در امتداد نهمین دنده چپ داده و آنرا برداشتیم . ریه به تمام سطوح چسبندگی داشت . چسبندگیها را کنار زده و مری آزاد شد در قسمت پائین علاوه بر کار دیا قسمت بزرگی از معده و لوزالمعده سرطانی

شده بود. بدین جهت از انجام عمل خودداری شد و جدار دوخته شد.

۶- تیمور فرزند سلیمان ۴۵ ساله اهل ترکمن صحرا. در تاریخ ۳۱/۶/۱۳۰۳ با آنستزی جدید تحت عمل قرار گرفت شکافی روی دنده هفتم چپ بطول ۳۰ سانتیمتر داده شد. ریه چسبندگی نداشت. مری از قوس آئورت جدا شد در بالای قوس نیز مری جدا شد در روی قوس کاملاً آئورت و مری بهم چسبیده بود و بدین سبب از ادامه عمل خودداری و جدار دوخته شد.

۷- حسین فرزند نصرالله اهل گرگان. شکافی در خط وسط بالای ناف داده و پس از باز کردن شکم معده به کبد چسبیده بود و طحال نیز کاملاً چسبندگی به دیافراگم داشت که برداشته شد ولی متأسفانه در بالا علاوه بر متاستازهای زیاد چسبندگی زیاد مانع از انجام عمل رادیکال شد و جدار دوخته شد.

#### ۵) بیمارانی که تحت عمل رادیکال

#### قرار گرفتند ولی فوت نمودند

۱- اسمعیل فرزند الهیار اهل سلماس. ۵ ساله با بیهوشی جدید تحت عمل قرار گرفت (۳۰/۱/۳۱) شکافی در روی دنده ششم چپ داده و دنده را برداشته برای دنده پنجم شایر نیز درست کرده و پس از قرار دادن و الواتوماتیک مختصر چسبندگی با آرامی بر طرف شد و بمحل عمل دسترسی پیدا شد. ریه را با اکتورتور کنار زده و تومر درست در پشت قوس آئورت بود مری از بالا و پائین دگازه شد و پس از بریدن و در آوردن تومر (در حدود ۷ سانتیمتر) و بر طرف کردن اتصالات معده، معده را بالا کشیده و در محل اتصال مری و معده را از اطراف به دیافراگم دوخته و پس از قرار دادن سوند از راه بینی در مری و معده و سوند دیگری در محوطه چپ و فلج کردن عصب فرنیك جدار دوخته شد.

بیمار تا روز ششم خوب بود و پس از آن با حال اسهال و استفراغ و اورمی مرد (راديو گرافي پيش از عمل).

۲- نجفقلی - حسین ۴۵ ساله اهل محلات در تاریخ ۳۰/۵/۲۹ با روش جدید بیهوشی تحت عمل قرار گرفت شکافی در روی دنده هفتم پشت داده و جنب باز شد

و جنب مدیاستینال در جلوی مری باز شد و تا نزدیکی دیافراگم کنار زده شد. معده بالا کشیده شد و انحنا کوچک آن دگازه شد و مقداری از انحنا بزرگ دگازه شد (کانسر نزدیک کاردیا بود). پس از برداشتن تومر و مقداری از معده و دوختن معده بطور توتال و سرو سرو. یک دهانه‌ای در سطح قدامی معده گذارده و به انتهای تحتانی مری وصل شد و جدار دوخته شد.

۳- محمد ایرانخواه ۷۷ ساله اهل تهران.

شکافی روی دنده هفتم داده شد سرطان در نزدیک کاردیا بود بطول ۱۰-۸ سانتیمتر از مری برداشته شد و انحنا بزرگ معده پس از دگازه کردن بالا کشیده شد و گاستروازوفاگوپلاستی بعمل آمد و معده در چهار نقطه به دیافراگم ثابت شد و جدار در سه طبقه دوخته شد.

ده روز بعد بیمار دچار فیستول مری شد و پس از مدیاستینت مرد.

۴- سید عباس - سید حسین در تاریخ ۱۶/۲/۳۲ عمل شد عارضه در قسمت

پائین تری بود قسمت بالای معده نیز برداشته شد و مطابق معمول دوخته شد.

بیمار پس از سه روز با تنگی نفس و خفگی فوت کرد.

۵- یوسف علی - غلامحسین. شکافی در طول دنده پنجم داده شد در نزدیکی

دیافراگم مختصری چسبندگی بود بر طرف شد سرطان قسمت تحتانی مری بوده

و کاملاً به دیافراگم چسبیده بود همچنین به ریه و آئورت چسبندگی داشت که بزحمت

بر طرف شد. دیافراگم باز شد و معده پس از آزاد کردن بداخل قفسه صدوری کشیده

شد قسمت فوقانی معده و قسمت تحتانی مری برداشته شد (۱۵ سانتیمتر) و انتهای

فوقانی معده دوخته شد و بعداً در انحنا بزرگ معده یک دهانه ایجاد و با انتهای تحتانی

مری سوتور شد و در سه نقطه به دیافراگم متصل شد و جدار دوخته شد.

۶- غلام فرزند محمد.

شکافی بطول ۲۰ سانتیمتر روی دنده ششم داده و آنرا برداشتم ریه در روی

دیافراگم چسبندگی داشت بر طرف شد. مری از جنب مدیاستینال جدا شد درین موقع

جنب طرف مقابل باز شد که بستن آن میسر نشد. مری از ناحیه کاردیا قطع شد

و از بالا تا ده سانتیمتر قطع شد طحال نیز برداشته شد و آناستوموز مطابق معمول انجام گرفت.

### ۵) بیمارانی که تحت عمل جراحی رادیکال

#### قرار گرفته‌اند و هنوز زنده‌اند

اینها بترتیب زیر عبارتند از:

۱- محمد اسلامی

۲- حکیم پور

۳- حاجی عزیز شاعری

۴- حضر تقلی شائقی

۵- خانم افضلی

۶- حسن زاهدی

۷- خانم عتیقه چی

۱- محمد اسلامی ۳۵ ساله کارگردخانیات در تاریخ ۱۲/۱۰/۳۰ مراجعه و بستری

گردید.

شکافی در امتداد دنده هشتم داده و برداشته شد. دیافراگم باز شد. قسمت بالای معده - طحال و قسمت تحتانی مری برداشته شد در سطح قدامی معده دهانه‌ای ایجاد و آناستوموز انجام گردید. پس از روز دوازدهم بیمار خوراک معمولی خورد ولی چون بسیار ضعیف و رنجور بود مدتی در بیمارستان تقویت می‌شد و بالاخره با حال نسبتاً خوب از بیمارستان مرخص گردید و هر چند ماه یکبار خود را معرفی مینماید هیچگونه ناراحتی اظهار نمی‌دارد فقط چون بسیار ضعیف است برای گرفتن دستورات تقویتی مراجعه می‌کند. رادیوگرافی پس از عمل بیمار چون سایه مشکوکی داشت مجدداً تجدید شد ولی در رادیوگرافی مجدد دهانه آناستوموز کاملاً خوب و بدون عیب بود. در تاریخ بهمن ماه ۱۳۳۲ بیمار بعلت متاستازهای کبدی فوت نمود.

۲- حکیم پور در تاریخ ۳۱/۴/۴ در بیمارستان نجمیه بستری و پس از سه روز

تحت عمل قرار گرفت.

سرطان انتهایی تحتانی مری بود و پس از برداشتن قسمت کانسری مری و معده در سطح قدامی آناستوموز شد. بیمار پس از روز پانزدهم بیمارستان را ترک و اکنون زنده میباشد.

۳- حاجی عزیز شاعری در تاریخ ۳۱/۴/۴ مراجعه و بستری شد.

ده سانتیمتر بافت چنگاری قسمت تحتانی مری و کاردیا را فرا گرفته بود. پس از برداشتن نسج سرطان و انتهای فوقانی معده و طحال، سوتور در سطح قدامی معده و در قفس صدری انجام گرفت. و بیمار پس از بیست روز بیمارستان را ترک گفت و اکنون در قید حیات است.

۴- حضرت ثقلی شائقی: در تاریخ ۳۱/۳/۱۰ در بیمارستان نجمیه بستری و تحت عمل جراحی قرار گرفت.

سرطان در قسمت تحتانی مری و ناحیه کاردیا قرار داشت. شکافی در طول ششمین دنده داده شد علاوه بر مری قسمت بالای معده برداشته شد سوتور و آناستوموز در زیر قوس آئورت انجام گرفت.

پس از ۱۵ روز بیمار با بهبودی کامل بیمارستان را ترک گفت و فعلاً در حیات است.

۵- خانم افضلی در تاریخ ۳۱/۴/۵ در بیمارستان نجمیه بستری و تحت عمل قرار گرفت.

تورا کوتومی چپ روی ششمین دنده انجام شد. سرطان در محاذات دوشاخگی تراشه بود. با اشکال از پشت آئورت جدا شد. برای اینکار شریان دومین بین دنده‌ای چپ بریده شد و پس از انجام تقاطع آئورت و مری و دیافراگم شکافته شده و پس از برداشتن مری و بالا آوردن معده سوتور در بالای قوس آئورت در سه جدار دوخته شد. بیمار پس از یک شبانه روز بیمارستان را ترک گفت و فعلاً نیز در قید حیات است.

۶- حسن زاهدی، نسج سرطان در حدود ۱۴ سانتیمتری مری را از محاذات دوشاخگی بروش تا انتهای تحتانی آن گرفته بود. شکافی روی ششمین دنده وارد شد. مری در محاذات قوس آئورت به جنب چسبندگی داشت همینطور چسبندگی‌هایی به تراشه و پریکارد موجود بود. پدیدکول ریوی چپ هم چسبندگی داشت. پس از برطرف کردن چسبندگی‌ها مری آزاد و بعد تقاطع آئورت و مری انجام گرفت سپس معده را از دیافراگم بالا کشیده عصب فرنیك را پارالیزه نموده و بعد يك دهانه در

سطح قدامی معده ایجاد و در سه طبقه پیوند انجام گرفت .

بیمار پس از بیست روز از بیمارستان خارج شد و پس از هشت ماه باسرفه های بی درپی مراجعه کرده با حدس متاستاز ریوی جهت رادیوگرافی فرستاده شد ولی فعلا خبری از او نداریم .

۷- خانم عتیقه چسی در دیماه ۱۳۳۲ در بیمارستان نجمیه بستری و تحت عمل قرار گرفت .

نسیج سرطانی قسمت تحتانی مری و کاردیا و قسمتی از معده را گرفته بود . پس از درآوردن قسمتی از معده و طحال بقیه معده آزاد و در قفسه صدری با انتهای تحتانی مری آناستوموز و از اطراف نیز به دیافراگم ثابت شد عصب فرنیك له گردید و پس از گذاردن درن در قفسه صدری و پر کردن ریه قفسه صدری دوخته شد. پانزده روز بعد از عمل رادیوگرافی کنترل از بیمار بعمل آمد . حال بیمار خوب و ناراحتی ندارد .