

منتهز یومهای مغز

تعارف :

دکتر نصرت‌الله عاملی

دانشیار جراحی مغز و اعصاب دانشکده پزشکی

«خلاصه کنفرانسی که در باشگاه»

«افران در تاریخ ۹ بهمن ۱۳۳۱»

«ایراد گردیده است»

تومورهای داخل جمجمه نسبت به نوع سلول و منشأ آنها تقسیم‌بندی میشوند. منتهز یومها که از منتهز نمو مینمایند ۱۵ درصد از تومورهای داخل جمجمه را تشکیل میدهند. کوشینگ (۱) نام منتهز یوم را معمول نمود قبل از او این تومورها به اسامی مختلف شناخته میشد مانند اندوتلیوم دورال (۲) و فیبروم (۳) و سارکوم (۴) و پرامم (۵) و فیبر بلاستم آرا کنوئید (۶) و غیره.

اگرچه این تومورها بعلمت رشد تدریجی خود در داخل مغز فرو میرود و جای خود را باز میکند ولی در نسج مغزی بهیچوجه رخنه پیدا نمیکند (۷) و دارای کپسول واضح میباشد و بدینجهت برای درمان قاطع از تمام تومورهای دیگر مناسب‌تر میباشد. اما عمل این تومورها بعلمت عروق زیادی که دارند بسیار مشکل است و رویهمرفته برای جراح از سخت‌ترین اعمال میباشد و بهمین جهت در هنگام عمل، ترانسفوزیون قطره قطره خون از واجبات است.

برای درمان قطعی بایستی تمام تومور را برداشت و مخصوصاً دورمری که از آن میروید اگرچه این تومور در داخل مغز رخنه نمیکند ولی گاهی بعات رخنه سلولها در استخوان تغییراتی میدهد که در آنصورت استخوان راهم بایستی برداشت. اندازه این تومورها از یک نخود تا ۸۰۰ گرم دیده شده است و تقریباً در تمام نقاطی که دورمر و آرا کنوئید پیدا میشوند این تومورها میرویند ولی در بعضی نقاط بیشتر از جاهای دیگر. البته در ناحیه مغز حرامهم این تومورها میرویند که برای نمونه

۱—Cushing ۲—Dural endothelioma ۳—fibroma

۴—sarcoma ۵—Prammoma

۶—arachnoidal fibroblastoma ۷—Infiltration

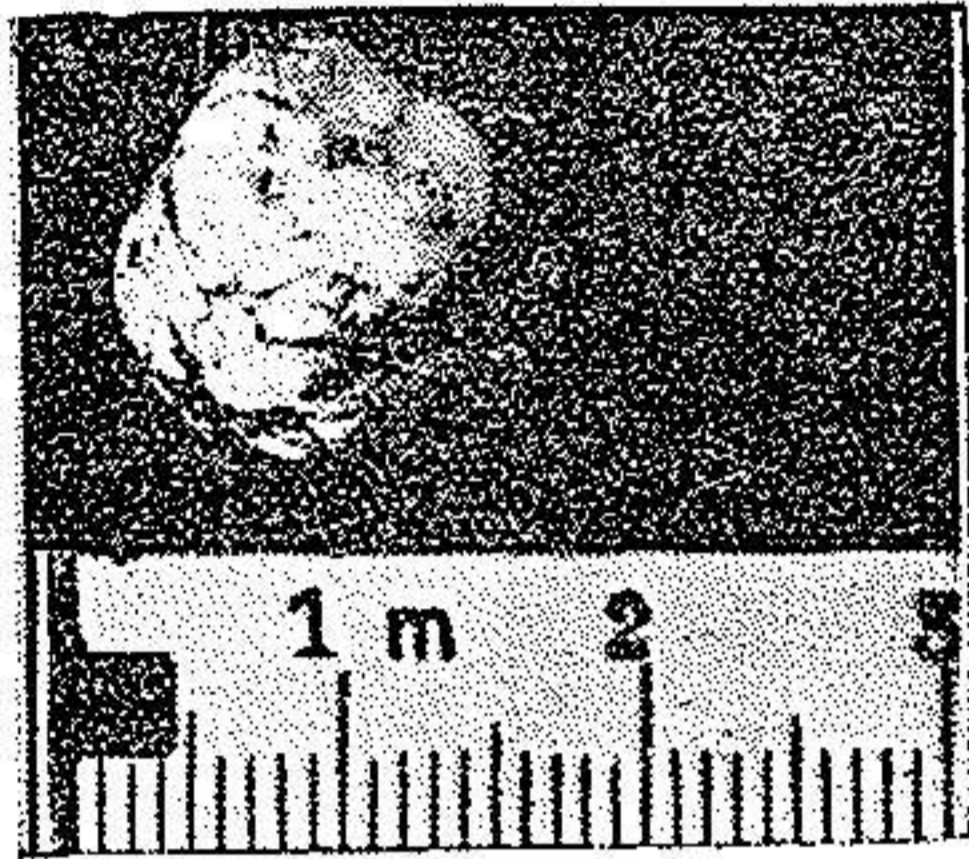
در عکس شماره ۱ ملاحظه میشود .

ولی تومورهای نخاع موضوع این مقاله نیست و بیش از این به آن اشاره نخواهد شد .

با پنج-انب در دو سال و نیم اخیر که افتخار کار در دانشکده پزشکی و بیمارستان پهلوی را داشته‌ام نه نفر مبتلا به منژیوم داخل جمجمه‌ای مراجعه نموده‌اند که هفت نفر آنها تحت عمل جراحی قرار گرفته‌اند و دو نفر حاضر بعمل نشدند .

در این نه نفر محل تومور در نقاط ذیل

بوده است .



شکل ۱

- ۱ - پاراساژیتال (۱) یعنی نمو در کنار سینوس ساژیتال ۶ نفر
 - ۲ - پارافالکس (۲) یعنی نمو از پرده بین دو نیمکره مغز ۲ نفر
 - ۳ - الفاکتوری گروو (۳) که از شیار عصب شامه نمو نموده است ۱ نفر
- شرح حال هفت نفری که تحت عمل جراحی قرار گرفته‌اند ذیلا بطور اختصار شرح داده میشود :

بیمار ا-ح-ص شغل معلم، مرد، سن ۲۹ سال، شروع بیماری از دو سال قبل از مراجعه با حملات ژاسونی بوده است که از پای راست شروع میشده ولی بیمار بی‌هوش نمیشده است از هشت ماه قبل از مراجعه سردردهای متناوب و همچنین کم شدن تدریجی بینایی هر دو چشم و کمی قوه دست و پای راست بیمار را آزار میداده است در معاینه بیمار ته هر دو چشم سالم و همی پارزی حرکتی در سمت راست وجود داشت .
رادیوگرافی ساده از جمجمه در سمت چپ نزدیک بخط وسط عروق زیادی در استخوان در ناحیه سانترال دیده میشد که تشخیص منژیوم را تأیید مینمود .
آنژیوگرافی بعمل آمد و محل تومور را کاملاً مشخص نمود که ناحیه پاراساژیتال

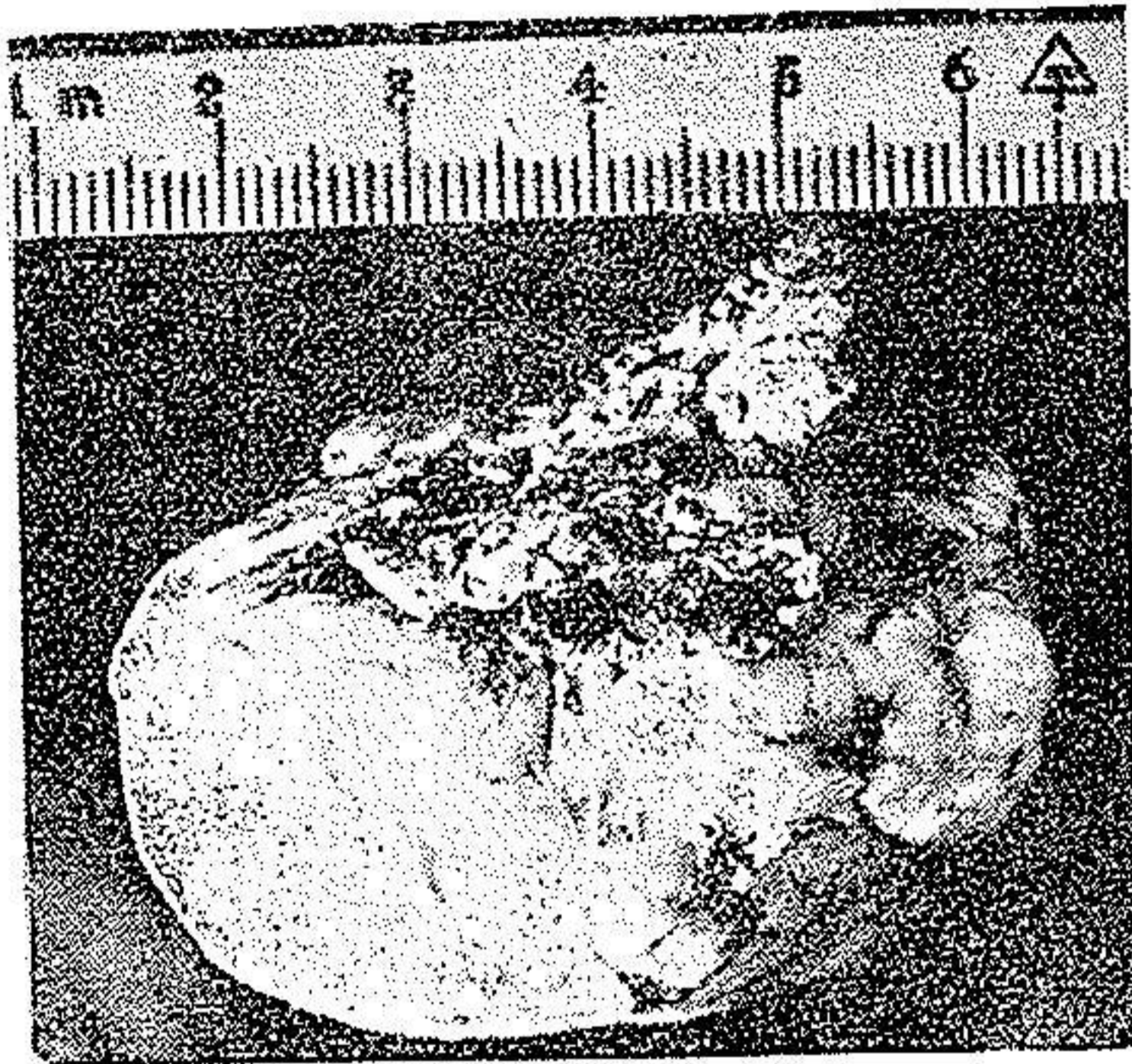
۱ - Parasagittal

۲ - Parafalx

۳ - Olfactory groove

۴ - Angiographie

نزدیک به ناحیه سانترال در سمت چپ بود. در تاریخ ۱۳۲۹/۷/۸ عمل اول که در آن فقط استخوان از دورمر جدا گردید انجام شد چون خونریزی خیلی شدید بود بقیه عمل به دفعه دیگر محول شد در تاریخ ۱۳۲۹/۷/۲۶ عمل دوم انجام گرفت. تومور با دورمر بسته به آن برداشته شد (عکس شماره ۲) بجای دورمری که برداشته شده



شکل ۲

بود از فاسیالانا (۱) برای پیوند استفاده شد و چون تومور در استخوان هم رخنه کرده بود استخوان معیوب بکلی جدا شده و مدت نیم ساعت جوشانده شد و بجای خود گذاشته زخم را بستیم.

حال بیمار پس از عمل بسیار خوب بود و با بهبودی کامل مرخص گردید و اکنون هم بشغل تدریس مشغول است.

بیمار ۲-ع.م. - مرد ۳۴ ساله شغل مستخدم اداره، بیمار از بیمارستان دیگری منتقل گردید.

در موقع ورود در حال نیمه اغما، وقادر به تکلم نبود، شرح حالی که از اقوامش بدست آمده بدینقرار است. مدت ۱۸ ماه بعلت همی پلژی سمت راست آفازی و حملات صرعی بستری بوده است.

در معاینات، ادم پایی هر دو چشم، همی پلژی کامل سمت راست و آفازی نوع حرکتی داشت، در قسمت جلوی جمجمه برآمدگی کوچکی حس میشد. عمل جراحی در این بیمار پس از آنژیوگرافی درد و نوبت انجام گردید در اینجا هم مننژیوم بزرگی وجود داشت که به سینوس ساژیتال (۱) چسبندگی داشت، استخوان معیوب برداشته شد.

نتیجه عمل - آفازی رفع گردید ولی همی پلژی فقط بهبودی نسبی پیدا کرد و این یکی از خصایص مننژیومها است که هر وقت همی پلژی کامل بشود نتیجه عمل از لحاظ پا و دست رضایتبخش نیست و لذا اهمیت مراجعه در اوائل بیماری باز هم تأیید میگردد.

بیمار ۳ - ا. م. زن ۶۵ ساله بعلت سردرد چهار ساله که متناوب بود مراجعه کرد این سردرد اغلب با استفراغ همراه بوده است و در این چهار سال بیمار با تشخیص میگرن (۲) تحت درمان بوده است، دو سه ماه قبل از مراجعه بقول خودش متوجه میشد که چشمش تار میشود.

در معاینه بیمار برجستگی یکنواختی در زیر موهای ناحیه فرنتال حس میشد که در دو طرف خط وسط قرار داشت. در نه هر دو چشم ادم پایی شدید با شروع آتروفی دیده میشد، در دستها و پاها از لحاظ علائم عصبی عیبی دیده نشد.

رادیوگرافی تشخیص را بانشان دادن هیپراستوز شدید در ناحیه فرنتال و زیاد شدن عروق آن ناحیه مسجل نمود.

کلیه استخوان معیوب و یک تومور در ناحیه پاراساژیتال برداشته شد.

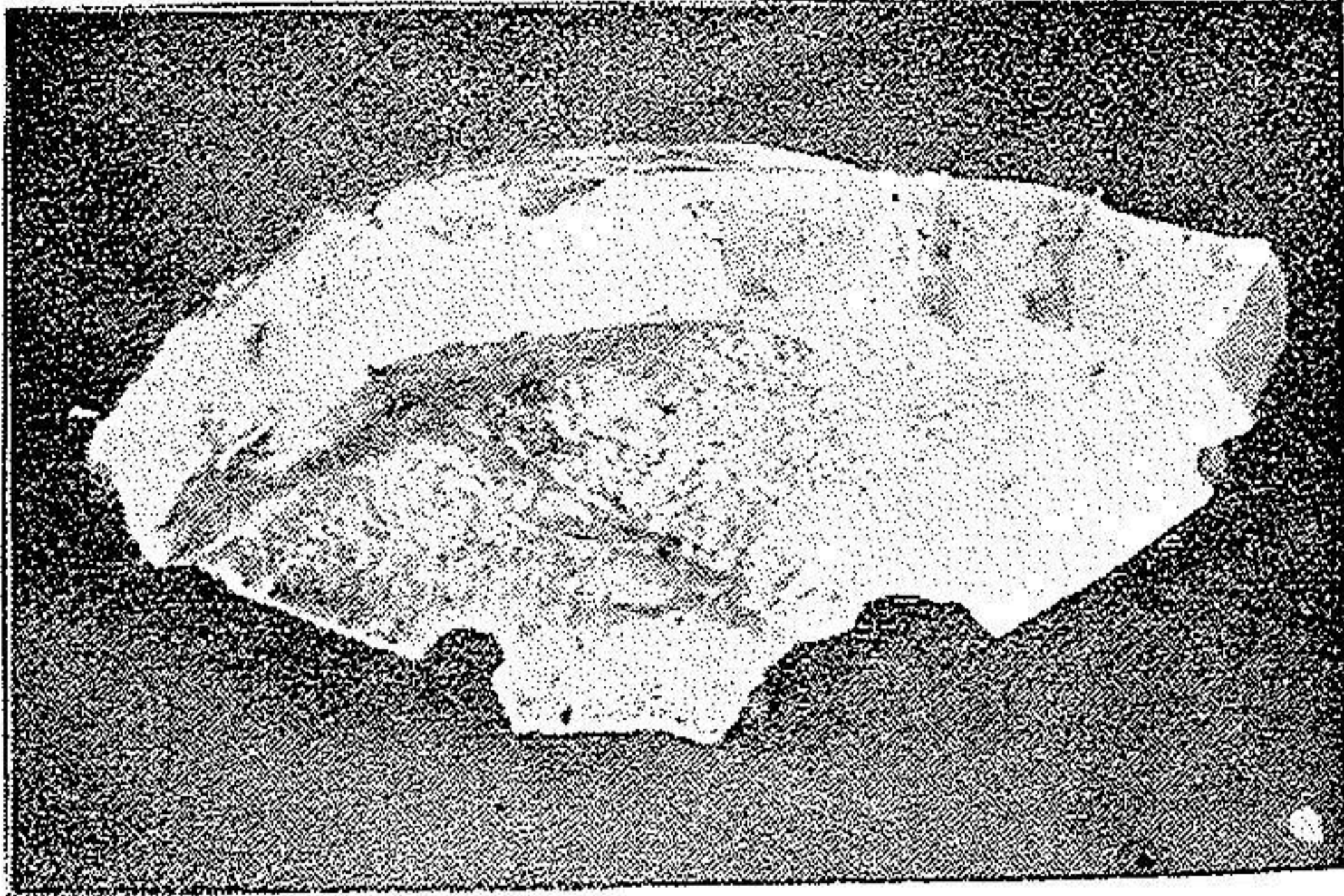
بیمار پس از دو سال هنوز هم سالم و شکایتی ندارد.

بیمار ۴ - خورشید زنی ۴۰ ساله، مدت دو سال بتدریج همی پلژی در سمت راست بدنش پیدا شده بود، در دو سه ماه اخیر از سرگیجه و سردرد مختصری شکایت داشت.

در معاینه بیمار ادم پایی دو طرفه و همی پلژی در سمت راست و یک برآمدگی

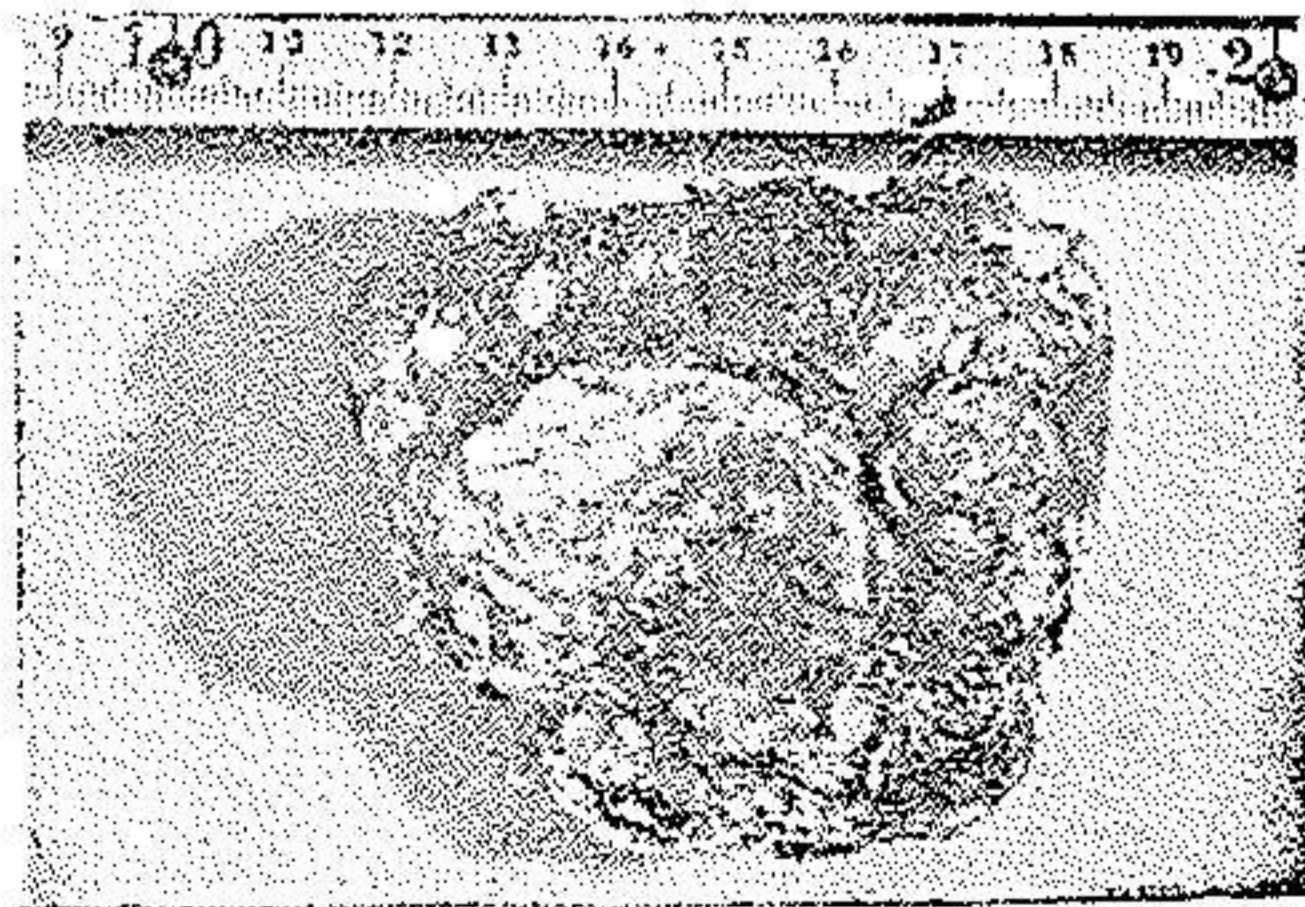
در ناحیه فرنتال چپ که تا اندازه بسمت راست خط وسط نیز امتداد پیدا کرده بود دیده میشد.

در رادیوگرافی ساده از جمجمه این برآمدگی بخوبی دیده میشد.



شکل ۳

این بیمار بابتی حسی موضعی تحت عمل جراحی قرار گرفت و استخوان معیوب بکلی برداشته شد (شکل ۳).

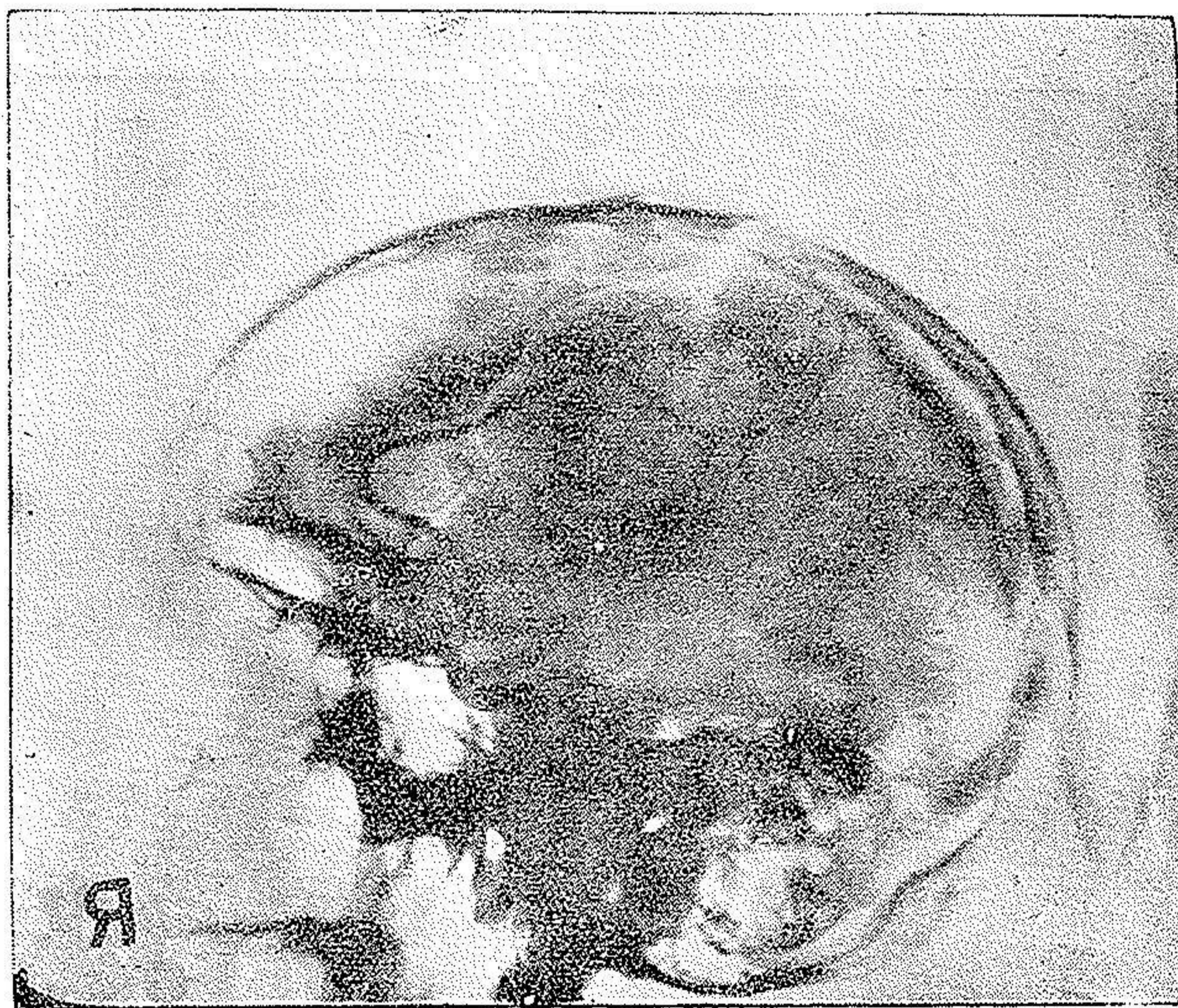

شکل ۴

تومور بزرگی در ناحیه پاراسازیتمال بود که با دورمری که چسبیده بآن بود کاملاً برداشته شد (شکل ۴).

قطعه از فاسیالاتا برداشته شد و بجای دورمر پیوند گردید، بیمار با بهبودی کامل مرخص گردید.

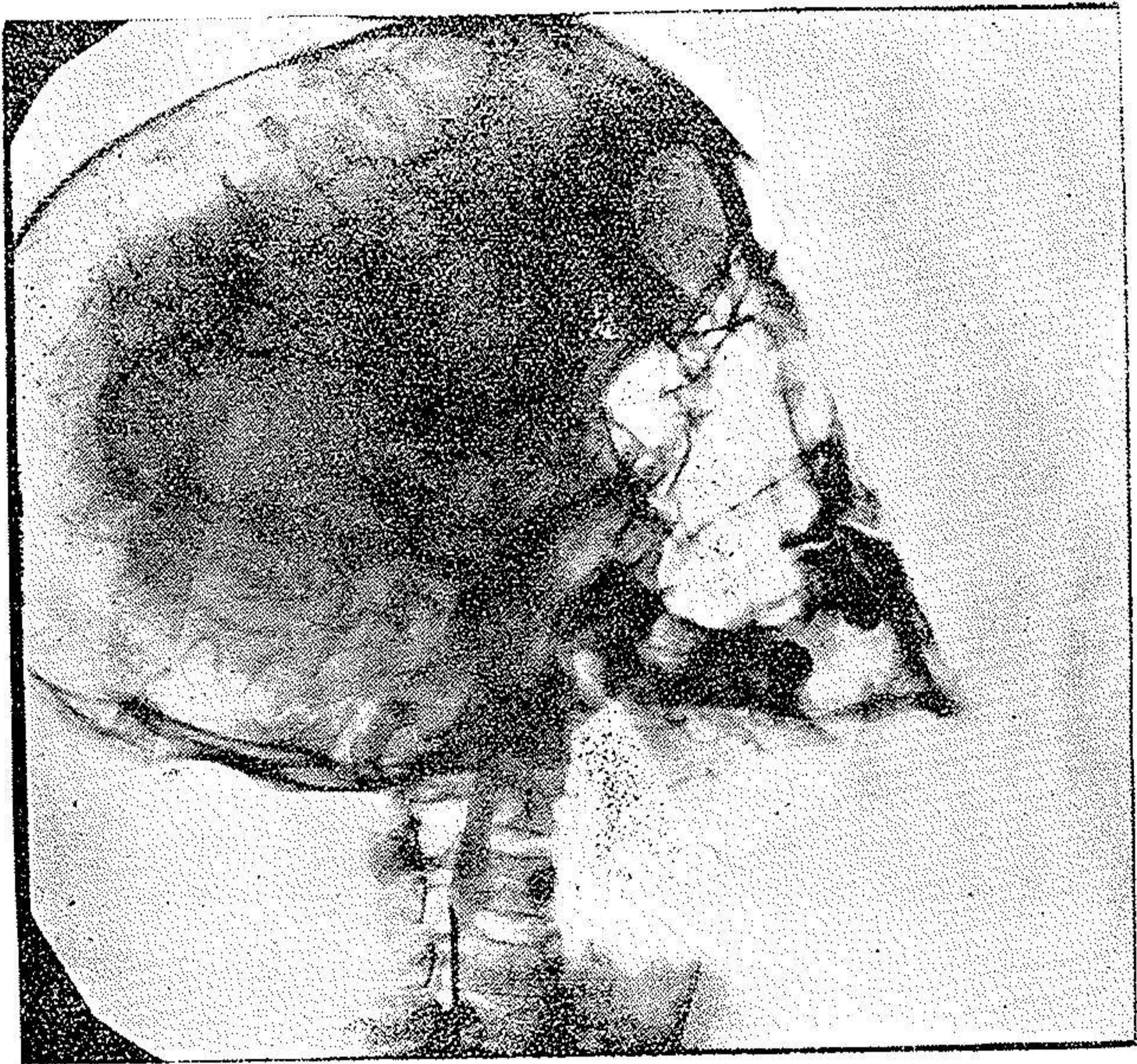
بیمار ۵ - ف. م. مرد ۷۴ ساله، برزگر، علت مراجعه بواسطه حملات صرعی و کوری دو چشم که از هفت سال و نیم قبل شروع شده است، بیمار مدت چهار سال



شکل ۵

است که از هر دو چشم نایینا میباشد و دو سال است که سردرد و استفراغ دارد. در معاینات آترنی ثانوی عصب باصره هر دو چشم و همی پارزی سمت چپ داشت. آنژیوگرافی تومور بزرگی در ناحیه فرنتال سمت راست نشان میداد (شکل ۵) عمل جراحی با بی حسی موضعی مننژیوم پارافالکس (۱) از ناحیه فرنتال راست برداشته شد نتیجه عمل رضایت بخش بود ولی در کوری چشمها البته تغییری پیدانشد

این يك دليل ديگر براي زود مراجعه کردن بیمار میباشد که پس از آنکه تومور صدمه شديده به نسوج زد، برداشتن آن تأثیری در نسوج از بین رفته نخواهد داشت. بیمار ۶ - ع - ۱ مرد ۵۴ ساله، زارع: یکسال قبل از ورود به بیمارستان حرکات تشنجی از پای راست شروع و عمومیت پیدا میکرده است و بیمار بیپوش همیشه است.



شکل ۶

(حملات ژاکسونین (۱)) در اوائل فواصل حملات ده تا ۱۵ روز ولی بتدریج فواصل کمتر شده است، مدت پنج ماه است که سردردهای نسبتاً شدیدی اضافه گردیده

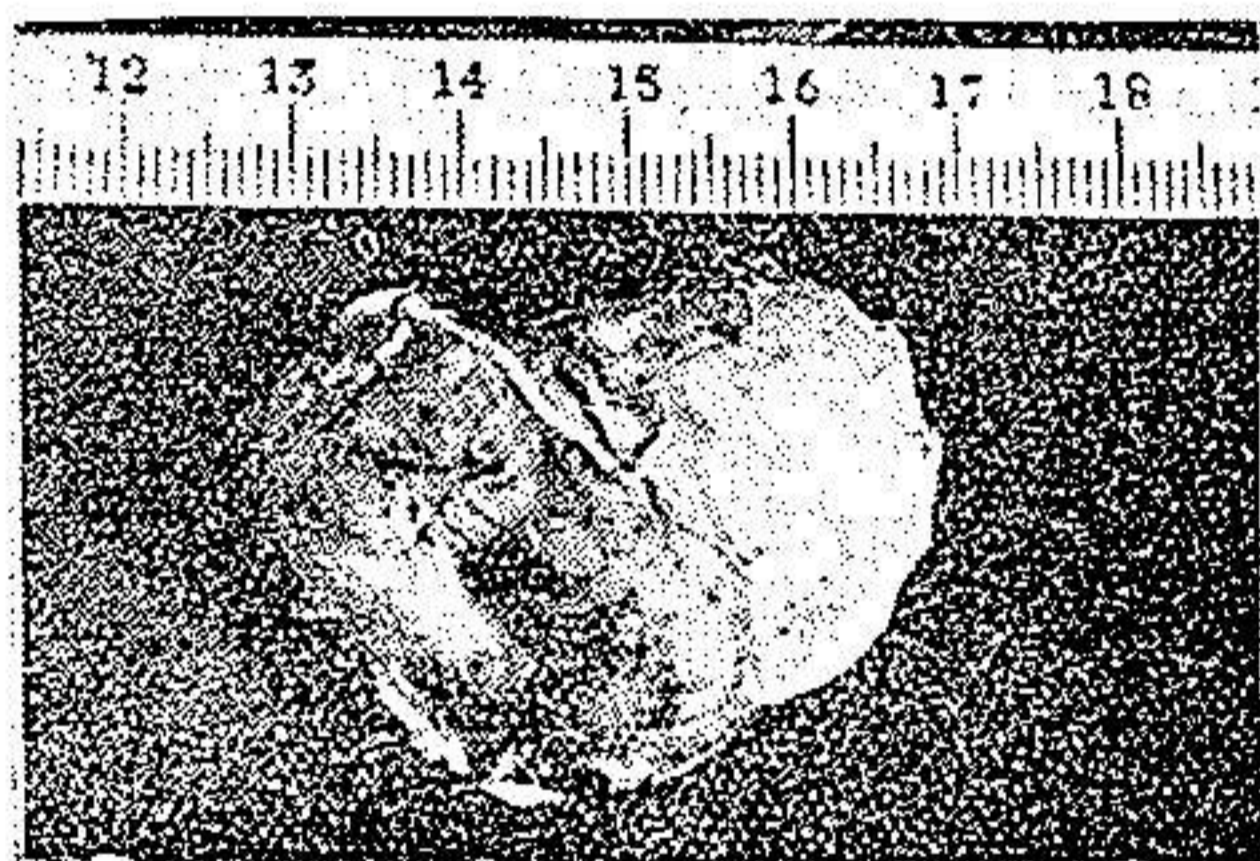
و فقط یکبار با استفراغ همراه بوده است، از سه ماه قبل از ورود به بیمارستان بیمار قدرت دست و پای راست خود را از دست داده است.

در معاینات، بیمار مبتلا به همی پلژی راست کامل، اختلالات حس خیلی کم، ته چشمها ادم مختصر پایی نشان میداد.

در رادیوگرافی ساده جمجمه عروق بزرگی در قسمت مرکزی جمجمه دیده میشد.

آنژیوگرافی محل تومور را در قسمت سانترال مسجل نمود (شکل ۶).

عمل جراحی - در نوبت اول فقط به برداشتن استخوان اکتفا شد و در نوبت دوم تومور نسبتاً کوچکی از ناحیه پارافالکس برداشته شد (شکل ۷).



شکل ۷

پس از مدتی محل زخم چرکی بود که اکنون رو به بهبودی است.

نتیجه عمل از لحاظ عمومی خوب ولی همی پلژی تا حال که یکماه از موقع عمل میگذرد مختصری بهبودی یافته است و مانند بیمار دوم امید زیادی به بهبودی کامل او نیست چنانکه این بیمار زودتر مراجعه نموده بود البته همی پلژی هم بکلی مرتفع میگردد.

بیمار ۷ - ا. ف. ژاندارم ۳۸ ساله: شکایت از سردردهای متوالی و متناوب داشت. مدت چهار سال او را آزار میداده است. در این او آخر از کمی دید هر دو چشم نیز شکایت داشت.

در معاینه که از او بعمل آمد برآمدگی نسبتاً بزرگی در قسمت فرنثال

حس و دیده میشد هر دو چشم ادم پایی با شروع آتروفی داشتند، مختصره‌می پارزی در سمت راست بدن دیده میشد.

در رادیو گرافی جمجمه هیپراستوز وسیع استخوان فرنتال و بزرگ بودن عروق در این ناحیه جلب توجه میکرد.

عمل جراحی بایی حسی موضعی انجام گردید تصمیم گرفته شد که برای بار اول فقط به برداشتن استخوان اکتفاء شود خونریزی نسبتاً شدید بود ولی ترانسفوزیون در تمام مدت عمل ادامه داشت.

در هنگامی که پوست دوخته شد، بیمار شکایت از تنگی نفس و کمر درد میکرد و پس از ختم عمل بختنافوت کرد، علت فوت هنوز برای ما کاملاً معلوم نیست شاید در نتیجه شکستگیها و یا در نتیجه یک نوع عدم تناسب خونی در ترانسفوزیون بوده است.

از شرح حال این هفت بیمار میتوان نتایج ذیل را بدست آورد:

مننژیوم مغز نسبتاً در ایران فراوان است، این تومورها خیلی به آهستگی نمو میکنند.

شکایات و علائم بیمار از دودسته تشکیل میشود: یک دسته باعث زیاد شدن فشار داخل جمجمه و دسته دوم باعث تحریک موضعی تومور.

دسته اول عبارت هستند از سردردهای متناوب که در ابتداء شدید نیستند، استفراغ بعداً با سردردهای شدید شروع میشود ادم پایی و بالاخره اترفی اعصاب با صره که ممکن است باعث کوری دو چشم گردد این کوری غیر قابل علاج است و برداشتن تومور کمکی نمیکند.

در دسته دوم شکایات صرع ژا کسونی، همی پارزی، همی پلاژی، آفازی و غیره را بایستی اسم برد؛ رادیو گرافی ساده جمجمه اغلب کمک به تشخیص است که هیپراستوز در ناحیه تومور، زیاد شدن عروق استخوانی و بعضی اوقات کالسیفیکاسیون در خود تومور دیده میشود.

آنژیو گرافی در تعیین محل و تشخیص نوع تومور خیلی اهمیت دارد. ندرتاً احتیاج بوانتريکولوگرافنگی برای تعیین محل این تومورها میباشد.

درمان فقط با عمل جراحی است در کلینیک های مختلف از ۱۵ تا ۲۵ درصد مرگ و میر وجود دارد .

مرگ و میر در آمار ما هم بیش از ۱۴/۵ درصد نشان نمیدهد و چون این تومورها کاملاً خوش خیم هستند بایستی سعی شود که تمام تومور برداشته شود البته عمل بستگی مستقیم بزود مراجعه نمودن بیمار دارد .

لذا هر موقع که بیماری بتدریج مبتلا به همی پلژی شد و این همی پلژی با سردرد، اگر چه مختصر هم باشد، همراه بود و مخصوصاً اگر حملات صرعی ژا کسونی هم داشت امکان وجود تومور از نوع مننژیوم بایستی در خاطر پزشک باشد و بیمار خود را نزد متخصص بفرستد ولی چنانکه بیمار در سالهای اول تحت درمان قرار نگیرد. ممکن است صدمه که در نتیجه بزرگی تومور به نسوج وارد میآید غیر قابل جبران باشد مانند همی پلژی کامل و یا کوری .

در خاتمه و طیفه خود میدانم که از رئیس محترم دانشکده پزشکی و استادان دانشمند آن مخصوصاً آقای دکتر چهارازی استاد بیماریهای مغز و پی که در این مدت دو سال و نیم باتیبه و سائل برای انجام دادن اعمال جراحی اعصاب آنرا جزو کارهای روزمره بیمارستان قرار داده اند و باتشویقات دائم خود ما را همیشه پشتیبانی و هدایت نموده اند تشکرات قلبی و صمیمانه خود را تقدیم دارد .