

ارتباط گرفتاری آترواسکلروتیک شرایین محیطی با درگیری پاتولوژیک قوس آئورت در بیماران تحت بای پس عروق کرونر قلبی

تاریخ دریافت مقاله: ۱۳۸۹/۰۲/۲۹ تاریخ پذیرش: ۱۳۸۹/۰۵/۱۱

چکیده

نازنین اشراقی^{۱*}، محمدکاظم طرزمی^۲
عباس افراسیابی^۳، ناصر صفائی^۳
منیره حلیمی^۴، آزاده اشراقی^۵

۱- مرکز تحقیقات قلب و عروق

۲- گروه رادیولوژی

۳- گروه جراحی قلب و عروق

۴- گروه پاتولوژی

دانشکده پزشکی، دانشگاه علوم پزشکی تبریز،
تبریز، ایران

۵- گروه داروسازی بالینی، دانشکده داروسازی،
دانشگاه علوم پزشکی شهید بهشتی، تهران، ایران

* نویسنده مسئول: تبریز، خیابان گلگشت، خیابان
دانشگاه، دانشگاه علوم پزشکی تبریز، دانشکده پزشکی
تلفن: ۰۹۱۳۳۱۰۳۶۸۹
email: radiologyne@yahoo.com

کلمات کلیدی: بیماری عروق کرونر، شریان کاروتید مشترک، شریان فمورال مشترک.

مقدمه

می‌باشد. سی تی آنژیوگرافی نیز هزینه بالایی دارد. بر اساس مطالعات قبلی آترواسکلروز یک پدیده جنرالیزه (عمومی) است که عروق مختلف سراسر بدن را درگیر می‌کند. یکی از عروق محیطی نزدیک به سیستم قلبی، شریان کاروتید است که قابلیت دسترسی از لحاظ بررسی سونوگرافیک را دارد. در ارزیابی‌های کاروتید وضعیت ضخامت انتیما- مدیای کاروتید برای بررسی قطر عروق و نیز وجود آترواسکلروز و تنگی در شریان مورد ارزیابی قرار می‌گیرد.^{۱،۲} در مطالعه Tarzarni در ایران نشان داده شده که شدت میزان درگیری عروق کاروتید در بیماران تحت بای پس عروق کرونر در ایران نسبت به سایر کشورها کمتر است.^۳ ولی در این مطالعه تنها میزان درگیری با درجه بندی گزارش شده است نه ضخامت و این تغییرات تنها در

آترواسکلروز (Atherosclerosis) عوارض متعددی مانند بیماری کرونر، سکتۀ مغزی و بیماری عروق محیطی به دنبال دارد. ضایعۀ اولیه در آترواسکلروز در انتیما رخ داده و از زمان کودکی با ایجاد رگه‌های چربی نمایان می‌شود.^{۱-۳} فاکتورهای متعددی در پاتوژنز آترواسکلروز دخیل هستند که از آن جمله می‌توان به اختلال در متابولیسم چربی، اختلال کارکرد آندوتلیال و فاکتورهای التهابی و ایمونولوژیک پارگی پلاک اشاره کرد. اختلال عملکرد آندوتلیال توسط LDL اکسید شده ایجاد می‌گردد. سیگار کشیدن این وضعیت را تشدید می‌کند.^۴ اگرچه آنژیوگرافی استاندارد طلایی تعیین وضعیت عروق کرونر دچار آترواسکلروز و تنگی است، ولی روشی تهاجمی همراه با تشعشع

تیپ III: ضایعات مشابه تیپ II و مقادیر کمی لیپید در خارج سلول تجمع یافته است.

تیپ IV: ضایعات مشابه تیپ II و هسته‌های بزرگی از لیپید خارج سلولی وجود دارد (آتروم).

تیپ V: که به آن فیبروآتروم نیز گفته می‌شود، هسته‌های لیپید و لایه‌های فیروتیک که کلسیفیه یا فیروتیک هستند، دیده می‌شوند.

تیپ VI: سطح ضایعات توسط هماتوم، خونریزی یا ترومبوز آزرده شده است.

همه بیماران قبل از عمل جراحی تحت آنژیوگرافی قرار گرفتند که در طی آن تعداد عروق کرونر درگیر و نیز میزان درگیری هر رگ مشخص شد. از کلیه بیماران شرکت‌کننده قبل از ورود به طرح رضایت‌نامه کتبی اخذ شد. اطلاعات بیمار محرمانه باقی مانده است. این مطالعه به تصویب کمیته اخلاقی دانشگاه علوم پزشکی تبریز رسیده است. موارد بررسی شده شامل سن، جنسیت، BMI، مدت بیماری، وضعیت درگیری عروق کرونری، شدت درگیری عروق کرونری، درگیری شریان کرونری LM، سابقه دیابت قندی، سابقه فشارخون بالا، سابقه مصرف سیگار، سابقه خانوادگی بیماری عروق کرونری، سابقه هیپرکلسترولمی، سابقه MI قبلی، سابقه سکتة مغزی، سابقه دارویی، ضایعه آترواسکلروتیک شریان کاروتید مشترک، ضایعه آترواسکلروتیک شریان فمورال مشترک، ضایعات انیما-مدیای شریان کاروتید مشترک، ضایعات انیما-مدیای شریان فمورال مشترک، BUN سرم، کراتینین سرم، CBC و آترواسکلروز قوس‌آئورت بود. اطلاعات به دست آمده به صورت میانگین \pm انحراف معیار و نیز فراوانی و درصد بیان شده است. برنامه آماری به کار رفته SPSS ویراست ۱۵ است. متغیرهای کمی با استفاده از Student's T-test (Independent Samples)، Mann-Whitney U-test مقایسه شدند. مقایسه در مورد متغیرهای کیفی (Categorical) توسط Contingency Tables و با استفاده از χ^2 و یا Fisher's Exact Test بر حسب شرایط صورت گرفته است. همبستگی با تعیین ضریب پیرسون (r) یا ضریب اسپیرمن (ρ) بررسی شد. در تمامی موارد مورد مطالعه، نتایج در صورت دارا بودن $p \leq 0.05$ از نظر آماری معنی‌دار شناخته شدند.

یافته‌ها

۱۱۵ بیمار کاندید بای‌پس عروق کرونری بررسی شدند. مشخصات

کاروتید گزارش شده است. با توجه به این‌که آترواسکلروز تمام عروق را به صورت سیستمیک درگیر می‌کند و انتظار داریم که همان میزان درگیری را نیز در عروق محیطی داشته باشیم، مطالعه حاضر در جهت بررسی ارتباط تغییرات و میزان درگیری عروق محیطی با تغییرات و میزان درگیری عروق کاروتید و به‌ویژه با آترواسکلروز-قوس‌آئورت براساس یافته‌های پاتولوژیک طراحی شده است.

روش بررسی

در یک مطالعه توصیفی-تحلیلی و مقطعی، ۱۱۸ بیمار کاندید آنژیوگرافی عروق کرونری بررسی شدند. این طرح بعد از تایید در کمیته اخلاق دانشگاه علوم پزشکی تبریز انجام گرفت. در تمامی بیماران بعد از گرفتن رضایت کتبی سونوگرافی داپلر انجام شد. انجام سونوگرافی داپلر بدون هزینه‌ای برای بیماران انجام شد. در نهایت مطالعه در ۱۱۵ (۹۷/۵٪) بیمار ادامه یافت. شدت CAD، ضخامت انیما-مدیا (IMT) شرایین کاروتید و فمورال مشترک و شدت آترواسکلروز قوس‌آئورت و ارتباط آن‌ها بررسی شد. مکان انجام پژوهش، مرکز آموزشی-درمانی مدنی تبریز بوده است. مدت زمان انجام مطالعه ۱۲ ماه بوده است که از اول دی ۱۳۸۷ لغایت اول دی ۱۳۸۸ جمع‌آوری اطلاعات اولیه و تجزیه و تحلیل داده‌ها صورت پذیرفته است. تعداد بیماران بر اساس آلفای ۰/۰۵ و پاور ۹۰ درصد، در حدود ۱۱۸ نفر برآورده شد. بیمارانی که در لیست عمل جراحی برای بای‌پس عروق کرونر قرار داشتند، از سوی جراح قلب جهت انجام داپلر رنگی شرایین کاروتید و فمورال به سونولوژیست طرح معرفی شدند. بیماران توسط دستگاه Sonosite و با پروب سطحی ۷-۱۰MHz و طبق روش‌های استاندارد مورد ارزیابی قرار گرفتند و اطلاعات به دست آمده در فرم مخصوص ثبت گردید. همین بیماران هنگامی که تحت بای‌پس عروق کرونر قرار گرفتند، در طی روش معمول عمل برای گرافت ورید صافن به آئورت، نمونه‌ای (پانچی) از آئورت برداشته شد که این پانچ در محلول فرمالین معلق و برش داده شده و لام‌ها جهت ارزیابی شدت آترواسکلروز تهیه گردید. برای طبقه‌بندی پاتولوژی آترواسکلروز قوس‌آئورت از روش American Heart Association استفاده گردید:

تیپ I: فقط ماکروفاژهای FOAM Cell مشاهده می‌گردند.

تیپ II: ضایعات داخل سلولی هستند که به صورت تجمع لیپید است.

پلاک‌های آترواسکلروتیک شریان کاروتید مشترک در سه گروه تفاوت معنی‌دار آماری نداشت ($p=0/248$). موارد با پلاک‌های آترواسکلروتیک شریان فمورال مشترک در بیماران 1VD، 2VD و 3VD به ترتیب در $2(28/6)$ ، $4(51/4)$ و $3(60/3)$ بیمار مشاهده شد. بر این اساس، درصد فراوانی موارد با پلاک‌های آترواسکلروتیک شریان فمورال مشترک در سه گروه تفاوت معنی‌دار آماری نداشت

جدول ۱- مشخصات و اطلاعات پایه در بیماران بررسی شده

متغیر	فراوانی
سن (سال)	57/3±10/4*
جنسیت	
مذکر	81 (70/4)
مونث	34 (29/6)
درگیری عروق کرونری	
1VD	7 (6/1)
2VD	35 (30/4)
3VD	73 (63/5)
درگیری شریان کرونر اصلی چپ	34 (29/6)
سابقه دیابت قندی	36 (31/3)
سابقه فشارخون بالا	53 (46/1)
سابقه مصرف سیگار	57 (49/6)
سابقه خانوادگی بیماری قلبی	78 (67/8)
سابقه هیپرکلسترولمی	25 (21/7)
سابقه سکتة قلبی	47 (40/9)
سابقه سکتة مغزی	3 (2/6)
ضایعه آترواسکلروتیک شریان کاروتید مشترک	106 (92/2)
ضایعه آترواسکلروتیک شریان فمورال مشترک	64 (55/7)
ضخامت انتیما- مدیا شریان کاروتید مشترک (mm)	1/8±0/4*
ضخامت انتیما- مدیا شریان کاروتید مشترک (mm)	1/2±0/3*
BUN سرم (mg/dl)	18/2±9/2*
کراتینین سرم (mg/dl)	1/1±1/0*
آترواسکلروز قوس آئورت**	
عدم وجود	14 (12/2)
درجه I	11 (9/6)
درجه II	21 (18/3)
درجه III	34 (29/6)
درجه IV	22 (19/1)
درجه V	13 (11/3)

*انحراف معیار± متوسط فراوانی (درصد) ** بر اساس معیارهای انجمن قلب آمریکا

بیماران و اطلاعات مرتبط در جدول ۱ خلاصه شده‌اند. همبستگی مثبت متوسط و معنی‌داری بین ضخامت انتیما- مدیای شریین کاروتید و فمورال مشترک وجود داشت ($p<0/001$, $r=0/581$) (نمودار ۱). همبستگی معنی‌داری بین ضخامت انتیما- مدیای شریان کاروتید مشترک و سن بیماران مشاهده نگردید ($r=0/033$ ، $p=0/726$). همبستگی مثبت ضعیف و معنی‌داری بین ضخامت انتیما- مدیای شریان کاروتید مشترک و تعداد عروق کرونری درگیر وجود داشت ($p=0/193$ ، $\rho=0/039$). همبستگی معنی‌داری بین ضخامت انتیما- مدیای شریان کاروتید مشترک و شدت آترواسکلروز قوس آئورت مشاهده نگردید ($p=0/608$ ، $\rho=0/049$). مقایسه متوسط ضخامت انتیما- مدیای شریان کاروتید مشترک بر اساس متغیرهای مختلف بررسی شده در بیماران در جدول ۲ خلاصه شده است. بر این اساس در هیچ‌یک از موارد بررسی شده تفاوت معنی‌دار آماری مشاهده نگردید. مقایسه متوسط ضخامت انتیما- مدیای شریان کاروتید مشترک بر اساس شدت آترواسکلروز قوس آئورت در جدول ۳ خلاصه شده است. بر این اساس تفاوت معنی‌دار آماری مشاهده نگردید. همبستگی معنی‌داری بین ضخامت انتیما- مدیای شریان فمورال مشترک و سن بیماران مشاهده نگردید ($r=-0/006$ ، $p=0/953$). همبستگی مثبت ضعیف و معنی‌داری بین ضخامت انتیما- مدیای شریان فمورال مشترک و تعداد عروق کرونری درگیر وجود داشت ($p=0/206$ ، $\rho=0/028$). همبستگی معنی‌داری بین ضخامت انتیما- مدیای شریان فمورال مشترک و شدت آترواسکلروز قوس آئورت مشاهده نگردید ($p=0/438$ ، $\rho=-0/073$). مقایسه متوسط ضخامت انتیما- مدیای شریان فمورال مشترک بر اساس متغیرهای مختلف بررسی شده در بیماران در جدول ۲ خلاصه شده است. بر این اساس متوسط ضخامت انتیما- مدیای شریان فمورال مشترک در گروه با سابقه دیابت قندی به‌طور معنی‌داری بیشتر از افراد بدون سابقه دیابت قندی بود. در سایر موارد بررسی شده تفاوت معنی‌دار آماری مشاهده نگردید. مقایسه متوسط ضخامت انتیما- مدیای شریان فمورال مشترک بر اساس شدت آترواسکلروز قوس آئورت در جدول ۳ خلاصه شده است. بر این اساس تفاوت معنی‌دار آماری مشاهده نگردید. موارد با پلاک‌های آترواسکلروتیک شریان کاروتید مشترک در بیماران 1VD، 2VD و 3VD به ترتیب در $7(100/0)$ ، $1(97/1)$ و $34(89/65)$ بیمار مشاهده گردید. بر این اساس، درصد فراوانی موارد با

جدول ۲: مقایسه متوسط ضخامت انتیما- مدیای شریان کاروتید و فمورال مشترک بر حسب متغیرهای مطالعه شده

متغیر	شریان کاروتید مشترک (mm)	شریان فمورال مشترک (mm)
2VD	ضخامت: ۱/۷±۰/۴ p	ضخامت: ۱/۱±۰/۳ p
3VD	ضخامت: ۱/۸±۰/۴ p	ضخامت: ۱/۳±۰/۴ p
شریان کرونری اصلی چپ	ضخامت: ۱/۸±۰/۴ p	ضخامت: ۱/۲±۰/۴ p
درگیر	ضخامت: ۱/۹±۰/۴ p	ضخامت: ۱/۲±۰/۳ p
غیر درگیر	ضخامت: ۱/۸±۰/۴ p	ضخامت: ۱/۳±۰/۴ p
سابقه دیابت قندی	ضخامت: ۱/۸±۰/۴ p	ضخامت: ۱/۳±۰/۴ p
مثبت	ضخامت: ۱/۸±۰/۴ p	ضخامت: ۱/۲±۰/۳ p
منفی	ضخامت: ۱/۸±۰/۴ p	ضخامت: ۱/۲±۰/۳ p
سابقه فشارخون بالا	ضخامت: ۱/۸±۰/۴ p	ضخامت: ۱/۲±۰/۳ p
مثبت	ضخامت: ۱/۸±۰/۴ p	ضخامت: ۱/۲±۰/۳ p
منفی	ضخامت: ۱/۸±۰/۴ p	ضخامت: ۱/۲±۰/۳ p
سابقه مصرف سیگار	ضخامت: ۱/۸±۰/۴ p	ضخامت: ۱/۲±۰/۴ p
مثبت	ضخامت: ۱/۸±۰/۴ p	ضخامت: ۱/۲±۰/۳ p
منفی	ضخامت: ۱/۸±۰/۴ p	ضخامت: ۱/۲±۰/۳ p
سابقه خانوادگی بیماری عروق کرونر	ضخامت: ۱/۸±۰/۴ p	ضخامت: ۱/۳±۰/۳ p
مثبت	ضخامت: ۱/۸±۰/۵ p	ضخامت: ۱/۱±۰/۳ p
منفی	ضخامت: ۱/۷±۰/۵ p	ضخامت: ۱/۲±۰/۴ p
سابقه هیپرکلسترولمی	ضخامت: ۱/۸±۰/۴ p	ضخامت: ۱/۲±۰/۳ p
مثبت		
منفی		

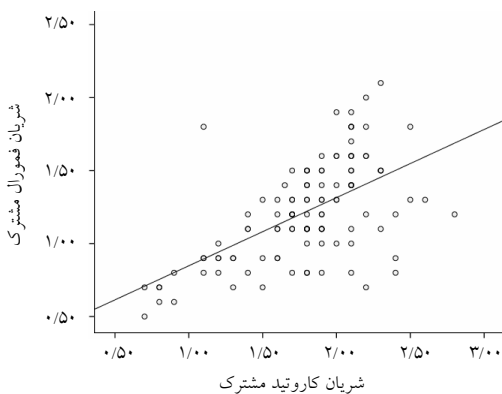
انحراف معیار± متوسط * آزمون Mann-Whitney U-test. ** آزمون student- T-test. p≤۰/۰۵

جدول ۳: مقایسه متوسط ضخامت انتیما- مدیای شریان کاروتید و فمورال

مشترک بر حسب شدت آترواسکلروز قوس آئورت

آترواسکلروز	شریان کاروتید مشترک (mm)	شریان فمورال مشترک (mm)
منفی	ضخامت: ۱/۸±۰/۳ p	ضخامت: ۱/۳±۰/۴ p
درجه I	ضخامت: ۱/۷±۰/۵ p	ضخامت: ۱/۳±۰/۴ p
درجه II	ضخامت: ۱/۷±۰/۵ p	ضخامت: ۱/۱±۰/۳ p
درجه III	ضخامت: ۱/۹±۰/۴ p	ضخامت: ۱/۲±۰/۳ p
درجه IV	ضخامت: ۱/۸±۰/۴ p	ضخامت: ۱/۳±۰/۴ p
درجه V	ضخامت: ۱/۹±۰/۴ p	ضخامت: ۱/۳±۰/۳ p

انحراف معیار± متوسط. آزمون آماری مورد استفاده One Way ANOVAS و p≤۰/۰۵ می باشد



نمودار ۱: پراکندگی ضخامت انتیما- مدیای کاروتید مشترک و فمورال مشترک

بر این اساس درصد فراوانی موارد با آترواسکلروز شدید قوس آئورت در گروه با 3VD به طور معنی داری بیشتر بود (p=۰/۰۱۶).

موارد دچار آترواسکلروز شدید قوس آئورت در بیماران 2VD و 3VD به ترتیب در (۱/۲/۹) و (۱۲/۱۶/۴) بیمار مشاهده شد.

بحث

یک مطالعه بر روی ۸۰۹ بیمار نشان داد که پس از کنترل فاکتورهای مخدوش کننده، IMT شرایین کاروتید و فمورال مشترک نمی‌تواند شدت CAD و پیش‌آگهی بیماران را به درستی پیش‌بینی کند.^{۱۶} Sosnowski در مطالعه خود بر روی ۴۱۰ بیمار با شک CAD نشان داد که تنها IMT شریان فمورال مشترک می‌تواند شدت CAD را پیش‌بینی کند و این در مورد IMT شریان کاروتید مشترک صادق نیست.^{۱۷} بر اساس نتایج این مطالعات نیز ارتباط معنی‌داری بین IMT شریان کاروتید و فمورال مشترک با شدت CAD وجود نداشته است. بایستی توجه داشت که فرآیند آترواسکلروز در عروق مختلف بسیار پیچیده و تحت تاثیر عوامل گوناگونی است. نشان داده شده است که شدت آترواسکلروز در عروق محیطی در صورتی که چندین نقطه درگیر باشند (افزایش وسعت و شدت آترواسکلروز) با یکدیگر همبستگی دارند.^{۲۸} در این زمینه این فرضیه مطرح شده است که افزایش IMT عروق محیطی تنها نشان‌دهنده مراحل ابتدایی آترواسکلروز بوده و به درستی نمی‌تواند تنگی قابل توجه عروق را پیش‌بینی کند.^{۱۹،۲۰} شریان‌های مختلف در نقاط متفاوت تحت تاثیر فشارهای هیدروستاتیک متغیر بوده و در نتیجه الگوی افزایش ضخامت جدار عروق متفاوت می‌باشد.^{۲۱،۲۲} Salonen در یک مطالعه نتیجه‌گیری کرد که عوامل تاثیرگذار بر آترواسکلروز شرایین کرونری و فمورال متفاوت هستند.^{۲۳} از سوی دیگر احتمال تفاوت‌های نژادی در این زمینه نیز مطرح شده است.^{۲۴} در این زمینه، Tarzarni نشان داد که در بیماران ایرانی مبتلا به CAD، فراوانی درگیری شریان کاروتید در حد پایینی قرار دارد.^۸ یافته‌های مطالعه فعلی نیز همراستا با نتایج ارائه شده در این مطالعه بوده‌اند. در مجموع بر اساس یافته‌های فعلی، IMT شرایین کاروتید و فمورال مشترک همراستا با افزایش شدت CAD بالا می‌رود، ولی تفاوت بین شدت‌های مختلف CAD به قدری نیست که از نظر آماری معنی‌دار شده یا امکان تمایز از این طریق مقدور گردد. به‌علاوه در بررسی ارتباط عوامل خطر CAD با IMT این دو شریان، تنها ارتباط معنی‌داری بین وجود دیابت قندی و افزایش IMT شریان فمورال مشترک مشاهده گردید. پیش‌تر نشان داده شده است که همبستگی سطح انسولین خون با IMT شریان فمورال مشترک بیش از IMT شریان کاروتید مشترک است.^{۲۳} در مطالعه ما ارتباط معنی‌داری بین ضخامت انتیما-مدیای شرایین کاروتید و فمورال مشترک و شدت آترواسکلروز قوس آئورت نیز مشاهده نگردید. از سوی دیگر،

در این مطالعه به بررسی ارتباط ضخامت انتیما-مدیای شرایین کاروتید و فمورال مشترک با شدت و تعداد بیماری عروق کرونر و شدت پاتولوژیک تغییرات آترواسکلروتیک قوس آئورت پرداختیم. بر این اساس، ضخامت انتیما-مدیای شریان کاروتید و فمورال مشترک با افزایش تعداد عروق کرونری درگیر، به‌طور ضعیف و معنی‌داری افزایش یافت، ولی منعکس‌کننده ارتباط مستقیم و معنی‌داری با شدت درگیری عروق کرونر نبود. نتایج مطالعات مختلف در این زمینه بسیار متغیر است. Liosowska،^{۲۳۱} بیمار مبتلا به اختلال کلیوی با سن متوسط ۵۲/۸ سال که با شک به CAD تحت آنژیوگرافی عروق کرونری قرار گرفته بودند، بررسی کرد. در این مطالعه متوسط IMT شرایین کاروتید و فمورال مشترک به‌طور معنی‌داری در گروه مبتلا به CAD بیشتر بود. به‌علاوه این دو پارامتر در افراد دچار 3VD به‌طور معنی‌داری بیشتر از سایر افراد مبتلا به CAD با شدت کمتر گزارش گردید.^۹ در این زمینه Wofford و Kablak-Ziembicka نیز نشان دادند که رابطه معنی‌دار و مستقیمی بین IMT شریان کاروتید و فمورال مشترک با شدت CAD وجود دارد.^{۱۱،۱۱} Kafetzakis نیز در مطالعه خود بر روی ۱۰۳ بیمار مبتلا به CAD نشان داد که متوسط IMT شریان کاروتید مشترک (۰/۹۹، ۱/۱۵ و ۱/۲۷ میلی‌متر به ترتیب در 1VD، 2VD و 3VD) و متوسط IMT شریان فمورال مشترک (۰/۹۴، ۱/۰۸ و ۱/۱۲ میلی‌متر به ترتیب در 1VD، 2VD و 3VD) در بیماری شدیدتر CAD به‌طور معنی‌داری بیشتر است.^{۱۲} Lekakis در یک مطالعه بر روی ۲۲۴ فرد کاندید آنژیوگرافی عروق کرونری نشان داد که IMT شریان کاروتید و فمورال مشترک به‌طور مستقل از سایر پارامترها، با افزایش شدت CAD همبستگی دارند.^{۱۳} همان‌گونه که ملاحظه می‌گردد در مطالعات اشاره شده IMT شرایین کاروتید و فمورال مشترک به‌عنوان پیش‌بینی‌کننده شدت CAD گزارش شده‌اند. Adams در یک مطالعه نشان داد که IMT شریان کاروتید مشترک با وجود و شدت CAD ارتباط ضعیفی دارد. بر این اساس، استفاده از این پارامتر جهت پیش‌بینی شدت CAD دارای حساسیت و ویژگی پایین می‌باشد.^{۱۴} Pasierski نیز نشان داد که هرچند بین IMT شریان کاروتید و شدت CAD ارتباط قابل توجهی مشاهده نمی‌گردد، ولی IMT شریان فمورال مشترک با وجود CAD مرتبط است.^{۱۵} Held در

عروق کرونر نیست. ارتباط معنی‌داری بین ضخامت انتیما- مدیای شرایین کاروتید و فمورال مشترک و شدت آترواسکلروز قوس آئورت وجود ندارد. تنها در بیماران با سابقه دیابت قندی متوسط ضخامت انتیما- مدیای شریان فمورال مشترک به‌طور معنی‌داری بیشتر از بیماران بدون سابقه دیابت قندی می‌باشد. ارتباط معنی‌دار آماری بین ضخامت انتیما- مدیای شریان کاروتید و فمورال مشترک با سن و جنس بیماران و سایر عوامل خطر مرتبط با بیماری عروق کرونر (از جمله پروفیل چربی) وجود ندارد. آترواسکلروز شدید قوس آئورت با بیماری شدید عروق کرونری مرتبط است. وجود پلاک آترواسکلروتیک شرایین کاروتید یا فمورال مشترک با شدت بیماری عروق کرونری ارتباطی ندارد. با توجه به نتایج مطالعه فعلی، اندازه‌گیری IMT شرایین کاروتید و فمورال مشترک و یا بررسی وجود پلاک آترواسکلروتیک در آن‌ها نمی‌تواند جهت پیش‌بینی شدت CAD در این بیماران به‌کار رود. سپاسگزاری: بدین‌وسیله از مرکز تحقیقات قلب و عروق جهت حمایت‌های مالی، اساتید محترم، همکاران اتاق عمل و ICU بیمارستان شهید مدنی به‌ویژه سرکار خانم راستگو که در اجرای این پروژه پژوهشی همکاری کردند کمال تشکر و قدردانی می‌شود.

شدت درگیری آترواسکلروتیک قوس آئورت و شدت CAD مرتبط بوده‌اند. Couturier نیز در مطالعه خود نشان داد که ضخامت قوس آئورت و شدت CAD مرتبط می‌باشند.^{۲۵} Bae نیز در این زمینه به نتیجه مشابهی دست یافت.^{۲۶} با توجه به نتایج قبلی در مورد عدم وجود ارتباط متمایزکننده بین شدت CAD و IMT شرایین کاروتید و فمورال مشترک، عدم ارتباط این دو پارامتر با شدت آترواسکلروز قوس آئورت نیز توجیه‌پذیر است. در برخی مطالعات نشان داده شده است که اندازه‌گیری ضخامت انتیما- مدیا شرایین کاروتید و فمورال مشترک جهت پیش‌بینی شدت CAD مناسب نبوده و وجود پلاک‌های آترواسکلروتیک در این دو شریان در این زمینه از اهمیت بیشتری برخوردار بوده است.^{۱۶،۲۷،۲۸} با این وجود، در مطالعه ما ارتباط معنی‌داری بین وجود پلاک آترواسکلروتیک در شرایین کاروتید و فمورال مشترک و شدت CAD نیز مشاهده نگردید. این یافته همراستا با نتایج قبلی بر عدم کاربرد بررسی‌های آترواسکلروتیک شرایین کاروتید و فمورال به‌عنوان جایگزینی برای بررسی مستقیم شدت درگیری CAD تاکید می‌کند. ضخامت انتیما- مدیای شرایین کاروتید و فمورال مشترک با افزایش تعداد عروق کرونری درگیر، به‌طور ضعیف و معنی‌داری افزایش می‌یابد ولی منعکس‌کننده شدت درگیری

References

- Virmani R, Kolodgie FD, Burke AP, Farb A, Schwartz SM. Lessons from sudden coronary death: a comprehensive morphological classification scheme for atherosclerotic lesions. *Arterioscler Thromb Vasc Biol* 2000;20(5):1262-75.
- Hansson GK. Inflammation, atherosclerosis, and coronary artery disease. *N Engl J Med* 2005;352(16):1685-95.
- Libby P. Inflammation in atherosclerosis. *Nature* 2002;420(6917):868-74.
- Tabas I. Consequences of cellular cholesterol accumulation: basic concepts and physiological implications. *J Clin Invest* 2002;110(7):905-11.
- Vainio S, Ikonen E. Macrophage cholesterol transport: a critical player in foam cell formation. *Ann Med* 2003;35(3):146-55.
- Salonen R, Salonen JT. Determinants of carotid intima-media thickness: a population-based ultrasonography study in eastern Finnish men. *J Intern Med* 1991;229(3):225-31.
- Folsom AR, Wu KK, Shahar E, Davis CE. Association of hemostatic variables with prevalent cardiovascular disease and asymptomatic carotid artery atherosclerosis. The Atherosclerosis Risk in Communities (ARIC) Study Investigators. *Arterioscler Thromb* 1993;13(12):1829-36.
- Tarzamni MK, Afrasyabi A, Farhoodi M, Karimi F, Farhang S. Low prevalence of significant carotid artery disease in Iranian patients undergoing elective coronary artery bypass. *Cardiovasc Ultrasound* 2007;5:3.
- Lisowska A, Musiał WJ, Lisowski P, Knapp M, Małyżko J, Dobrzycki S. Intima-media thickness is a useful marker of the extent of coronary artery disease in patients with impaired renal function. *Atherosclerosis* 2009;202(2):470-5.
- Wofford JL, Kahl FR, Howard GR, McKinney WM, Toole JF, Crouse JR 3rd. Relation of extent of extracranial carotid artery atherosclerosis as measured by B-mode ultrasound to the extent of coronary atherosclerosis. *Arterioscler Thromb* 1991;11(6):1786-94.
- Kablak-Ziembicka A, Tracz W, Przewlocki T, Pieniazek P, Sokolowski A, Konieczynska M. Association of increased carotid intima-media thickness with the extent of coronary artery disease. *Heart* 2004;90(11):1286-90.
- Kafetzakis A, Kochiadakis G, Laliotis A, Peteinarakis I, Touloupakis E, Igoumenidis N, et al. Association of subclinical wall changes of carotid, femoral, and popliteal arteries with obstructive coronary artery disease in patients undergoing coronary angiography. *Chest* 2005;128(4):2538-43.
- Lekakis JP, Papamichael CM, Cimponeriu AT, Stamatiopoulos KS, Papaioannou TG, Kanakakis J, et al. Atherosclerotic changes of extracoronary arteries are associated with the extent of coronary atherosclerosis. *Am J Cardiol* 2000;85(8):949-52.
- Adams MR, Nakagomi A, Keech A, Robinson J, McCredie R, Bailey BP, et al. Carotid intima-media thickness is only weakly correlated with the extent and severity of coronary artery disease. *Circulation* 1995;92(8):2127-34.
- Pasierski T, Sosnowski C, Szulczyk A, Leszczyński L, Rewicki M. Czy ocena zmian miażdżycowych w tętnicach obwodowych może odegrać rolę w rozpoznawaniu choroby wieńcowej. *Polskie Archiwum Medycyny Wewnętrznej* 2004;1:21-5.

16. Held C, Hjendahl P, Eriksson SV, Björkander I, Forslund L, Rehnqvist N. Prognostic implications of intima-media thickness and plaques in the carotid and femoral arteries in patients with stable angina pectoris. *Eur Heart J* 2001;22(1):62-72.
17. Sosnowski C, Pasierski T, Janeczko-Sosnowska E, Szulczyk A, Dabrowski R, Woźniak J, et al. Femoral rather than carotid artery ultrasound imaging predicts extent and severity of coronary artery disease. *Kardiol Pol* 2007;65(7):760-6; discussion 767-8.
18. Kablak-Ziembicka A, Przewlocki T, Tracz W, Pieniazek P, Musialek P, Stopa I, et al. Diagnostic value of carotid intima-media thickness in indicating multi-level atherosclerosis. *Atherosclerosis* 2007;193(2):395-400.
19. Pignoli P, Tremoli E, Poli A, Oreste P, Paoletti R. Intimal plus medial thickness of the arterial wall: a direct measurement with ultrasound imaging. *Circulation* 1986;74(6):1399-406.
20. Gensini GG. A more meaningful scoring system for determining the severity of coronary heart disease. *Am J Cardiol* 1983;51(3):606.
21. Wendelhag I, Wiklund O, Wikstrand J. Atherosclerotic changes in the femoral and carotid arteries in familial hypercholesterolemia. Ultrasonographic assessment of intima-media thickness and plaque occurrence. *Arterioscler Thromb* 1993;13(10):1404-11.
22. Kornet L, Hoeks AP, Lambregts J, Reneman RS. In the femoral artery bifurcation, differences in mean wall shear stress within subjects are associated with different intima-media thicknesses. *Arterioscler Thromb Vasc Biol* 1999;19(12):2933-9.
23. Salonen JT, Salonen R. Ultrasound B-mode imaging in observational studies of atherosclerotic progression. *Circulation* 1993;87(3 Suppl):II56-65.
24. D'Agostino RB Jr, Burke G, O'Leary D, Rewers M, Selby J, Savage PJ, et al. Ethnic differences in carotid wall thickness. The Insulin Resistance Atherosclerosis Study. *Stroke* 1996;27(10):1744-9.
25. Couturier G, Voustantiouk A, Weinberger J, Fuster V. Correlation between coronary artery disease and aortic arch plaque thickness measured by non-invasive B-mode ultrasonography. *Atherosclerosis* 2006;185(1):159-64.
26. Bae JH, Bassenge E, Park KR, Kim KY, Schwemmer M. Significance of the intima-media thickness of the thoracic aorta in patients with coronary atherosclerosis. *Clin Cardiol* 2003;26(12):574-8.
27. van der Meer IM, Bots ML, Hofman A, del Sol AI, van der Kuip DA, Witteman JC. Predictive value of noninvasive measures of atherosclerosis for incident myocardial infarction: the Rotterdam Study. *Circulation* 2004;109(9):1089-94.
28. Spence JD, Eliasziw M, DiCicco M, Hackam DG, Galil R, Lohmann T. Carotid plaque area: a tool for targeting and evaluating vascular preventive therapy. *Stroke* 2002;33(12):2916-22.

Correlation of atherosclerotic changes in peripheral arteries with pathological involvement of aortic arch in coronary bypass patients

Received: May 19, 2010 Accepted: August 02, 2010

Abstract

Nazanin Eshraghi MD.^{1*}
MohammadKazem Tarzamni MD.²
Abas Afrasiabi MD.³
Naser Safaie MD.³
Monire Halimi MD.⁴
Azadeh Eshraghi PhD.⁵

1- Department of Radiology, Cardiovascular Research Center, Tabriz University of Medical Sciences, Tabriz, Iran

2- Department of Cardiovascular Surgery, Tabriz University of Medical Sciences, Tabriz, Iran

3- Department of Cardiovascular Surgery, Tabriz University of Medical Sciences, Tabriz, Iran

4- Department of Pathology, Tabriz University of Medical Sciences, Tabriz, Iran

5- Clinical Pharmacy, Shaheed Beheshti University of Medical Sciences, Tehran, Iran

Background: A correlation between coronary artery disease (CAD) and atherosclerosis of peripheral arteries and the determination of noninvasive indexes for its existence and extent have been sought by many researchers. Some studies report that the intima-media thickness (IMT) of peripheral arteries could play this role. This study evaluated the correlation between the IMTs of common carotid and common femoral arteries and the degree of atherosclerosis in aortic arch and to evaluate the severity of CAD in candidates of coronary artery bypass grafting (CABG).

Methods: In a cross-sectional analytic-descriptive study, The severity of CAD, the grade of atherosclerosis of the aortic arch, and the IMTs of the common carotid and common femoral arteries were determined.

Results: There was a significant weak positive correlation between the IMT of common carotid artery ($\rho = 0.193$, $p = 0.039$) and common femoral artery ($\rho = 0.206$, $p = 0.028$) with the number of involved carotid vessels; the mean of these two parameters was not significantly different between the three CAD groups. There was not any significant relation between the IMTs of common carotid and common femoral arteries with the severity of atherosclerosis in the aortic arch too. There was not any significant relation between the presences of atherosclerotic plaque in the common carotid or the common femoral arteries with the severity of CAD. The severe atherosclerosis of the aortic arch was significantly higher in patients with three vessel disease.

Conclusion: According to our results, the IMTs of common carotid and/or common femoral arteries may increase with the severity of CAD; however, these parameters are not a surrogate for predicting the CAD severity.

Keywords: Coronary artery disease, carotid artery, common, femoral artery.

* Corresponding author: Golgasht St., Daneshgah St., 51664, Tabriz, Iran
Tel: +98-913-3103689
email: radiologyne@yahoo.com