

از کارهای بخش جراحی بیمارستان سینا

لوبکتومی در اتساع برنشها

نگارش

دکتر علی اکبر توحیدی

و

دکتر یحیی عدل

دستیار بخش جراحی بیمارستان سینا

استاد جراحی دانشکده پزشکی

اتساع برنشها که در اغلب ممالک اروپا و مخصوصاً امریکا يك بیماری خیلی عادی بوده و زیاد دیده می شود در ایران بمناسبت خشکی هوا نسبتاً کمیاب بوده و باین مناسبت در قسمت بالینی و درمان این بیماری در مملکت ما آن اندازه که سایر جاها اهمیت داده میشود توجه و اهمیتی داده نشده است .

از طرفی این بیماری که گاهی مادرزائی و زمانی بعد از بیماریهای گذرای ریه پیدا میشود تا این سالهای اخیر غیر قابل معالجه شناخته شده بود جز معالجات تسکینی کاری نمیتوانستند بکنند بیماری بسیر خود بالاخره ادامه داده بیماران فوت می کردند بویژه که پیش آمد هائی مانند قانقاریای ریه یا چرک کردن و غیره باین بیماری افزوده شده و از بین رفتن بیماران را تسریع می کرد .

خوشبختانه امروزه جراح و جراحی در مقابل این بیماری با چنان پیش بینی بد کاملاً مجهز بوده و بکلی صحنه درمان و عمل تغییر کرده است .

از طرفی ترقی شایان توجه جراحی و تشخیص خوب بوسائل پرتوشناسی کامل امروزی خصوصاً باماده حاجب و بودن وسائل کافی و از طرف دیگر دردسترس بودن آنتی بیوتیکها که پیش آمدهای عفونی را در عمل جراحی تماماً از بین برده و همچنین پیشرفت فن بیهوشی و عدم ترس از مدت عمل و کلاپس ریه و غیره و پیدا شدن متخصصین و کارشناسانی در این کار نتایج عملیات جراحی ریه را درخشان و میدان عمل را خیلی وسیع کرده است بطوریکه مانیز بواسطه دردست داشتن شرائط ذکر شده بعملیات جراحی ریه از جمله لوبکتومی برنشکتازی پرداخته و نتیجه قابل توجه

و مثبت بدست آورده‌ایم که بعداً شرح حالشان در آخر مقاله از نظر خوانندگان خواهد گذشت.

لذا مهم است که از این بیعد پزشکان ما باین بیماری توجه نموده هرچه زودتر بوسائل کافی تشخیص داده و قبل از اینکه بیمار بر اثر یأس و نومیدی در معالجه بدست حوادث سپرده شده و بطرف مرگ سوق داده شود بدست جراح ورزیده سپرده شود تا بیمار تحت عمل لوبکتمی قرار گرفته و از این مرض با آینده تاریک نجات یابد.

اکنون مختصری درباره اتساع برنش شرح داده و بعد به لوبکتمی برنشکتازی و شرح حال بیماران عمل شده در بیمارستان سینا و نتیجه خواهیم پرداخت. اتساع برنش یکی از انواع بیماری مزمن ریوی و چنانکه از اسمش پیداست اتساعهایی در امتداد برنشها بوده و از نظر بالینی بسرفه متمادی و خلط خیلی چرکی و فراوان ممیز میباشد. سبب بیماریزائی - دو عامل مهم باهم دخالت دارد :

۱ - خرابی جدار برنش « در اکتسابی آماسی از نوع تصلبی و آتروفی نسج اصلی و نوبل در مادرزائی یا بنظر مادرزائی از نوع پرسازی (هیپرپلازیك) »
 ۲ - فشار وارده بیش از معمول از داخل و یا کشش بر روی دیواره برنش بطور غیرعادی که باعث گشاد شدن دائمی میباشد.

علائم بالینی - بیماری با جریان دراز و مراحل حاد و تسکینی است.

گاه حتی بدون نشانه بالینی (اتفاقاً در پرتوشناسی آشکار گردد) زمانی علائم برنشیت و آمفیزم و تصلب ولی با تظاهر علائم و آثاری که فکر را متوجه برنشکتازی یا اتساع برنش نماید می باشد.

در مرحله پیشرفته، فراوانی اخلاط خصوصاً صبحها و در وضع زه کشی سرفه زیاد گاه تنگی نفس و خونریزی از ریه می باشد حال عمومی در اوائل خوب است اخلاط در تجزیه های مکرر با سیل کنخ نشان نمیدهد.

علائم فیزیك - گاه هیچ و زمانی علائم برنشیت و تصلب و آمفیزم با غلبه یکطرفه (مهم) و زمانی علائم غار ریوی ، اکثراً در قاعده نزدیک ناف یکطرف، تکرار علائم در یکطرف مهم است.

پرتوشناسی - ساده و بویژه با ماده حاجب (رادیولپیدول) خیلی مهم است و بدینوسیله است که نه تنها تشخیص بیماری (حتی مخفی) آشکار می گردد بلکه وضع ریه و درجه پنخش اتساع و جایگزینی بیماری (لوکالیزاسیون) که از نظر جراحی شایان توجه است معین می گردد.

روشهای پرتونگاری با ماده حاجب در نتیجه وسایل و معلومات امروزی راحت و با نتایج عالی می باشد و برنکوگرافی خوب و درست برای جراح کمک مؤثر و مفیدی است چه تصمیم و دامنه عمل جراحی روی این کلیشه بوده و بالطبع نتیجه وابستگی تامی با آن دارد ولی بواسطه عدم فرصت نمیتوانیم روشهای آنرا شرح دهیم.

درمان اتساع برنشها - امروزه سعی دارند که ایجاد نشود (دراکتسابی) برای درمان سه کار می کنند:

اول - درمان سبب: غالباً کار مهمی نمیشود کرد.

دوم - درمان تسکینی: خالی کردن حفره ها بوسائلی و ضد عفونی کردن.

سوم - جراحی: اینست که معالجه اصلی با نتیجه درخشان را تشکیل میدهد وقتی بیمار مبتلا به اتساع برنش مثلاً یکسال مواظبت و درمان طبی شد و مسلم گردید که فرم قطعی است جراحی مورد پیدا کرده بایستی با اقدام زود بیمار را که در مقابل پیش آمدهای ناگواری چون عفونت های ثانوی - خونریزی از ریه - لاغری شدید - بی کفایتی دل بوده و تهدید می شود نجات داد.

تاریخ و سیر جراحی ریه طولانی است چیزی که مهم است پیشرفت قابل توجه و ترقیات روز افزون و حل قضایای پنه و تراکس و واکنشهای عصبی و بستن رگها و برنشها و بالاخره بیهوشی و حفره باقیمانده در مورد لوبکتومی است.

امروزه همه قبول دارند که وضع طبیعی را به برنش گشاد شده و محل تغییرات بیماری گردیده نمیشود باز گردانید. تنها درمان منطقی و ثمر بخش برداشتن قسمت بیمار ریه است در میان جراحیهای مختلف برای اتساع برنش مانند: کلاپسوترابی و اکزرز (پنموکتومی قسمتی، لوبکتومی قسمتی، لوبکتومی اتیپیک، لوبکتومی تیپیک با پرده جنب کلوازونه و پرده جنب آزاد و غیره) فقط لوبکتومی با پرده جنب آزاد یک زمانه (باستثنای مواردی که دوزمانه میشود) عمل انتخابی میباشد. لذا در اینجا

ما از این قسمت صحبت خواهیم کرد .

لوبکتمی در اتساع برنش (برنشکتازی) - عبارتست از آزاد کردن لوب بیمار (برنشکتازی در این مورد) از ارتباطاتش و بستن و بریدن ناف آن (پدیگول) تعیین مورد و عدم استعمال (اندیکاسیون) و نوع آن اهمیت دارد .

مورد استعمال جراحی (اندیکاسیون) - روی دو عامل : کالبد شناسی و بالینی میباشد

۱ - کالبدشناسی . اتساع برنشهای محدود و جایگزین شده (لوکالیزه) ، یکطرفه مثلاً لوبکتمی تنها - یابی لوبکتمی (تحتانی و متوسط) و یا جایگزین شده در دو لوب پائین دو طرف . گاه تری لوبکتمی (بی لوبکتمی + لوبکتمی متوسط) آمار نشان داده که از نظر جایگزینی شکل یکطرفی و بیشتر طرف چپ خصوصاً لوب تحتانی گرفتار است و این مسئله قابل توجه است .

۲ - بالینی : اتساع برنشهای عارضه دار از : تراکم کششی (کندانساسیون رتراکتیل) ، یا چرکی و با اخلاط زیاد متعفن ، یا در مقابل پیش آمدهای دور و نزدیک خطرناک برنشکتازیهای خشک با خونریزی از ریه اعلام خطر کننده - تکرار عوارض تبار .

عوامل عهومی - سن : هر چه کم باشد (مثلاً در اطفال ۱۰-۸ ساله بهتر است) بعد از ۲۰-۲۵ سالگی مرگ و میر جراحی را تا اندازه قابل ملاحظه دانسته و سن ۴۰ تا ۵۰ را حد فوقانی برای لوبکتمی دانسته اند .

حالات عهومی : هر چه بهتر باشد مناسب است و قبل از شروع به اختلال حال عهومی بایستی اقدام جدی کرد و قبل از عمل وضع همگانی را سنجید (قلب ، فشار خون ...)

اجتماع بیماریهای دیگر مانند سل ، مرض قند ، سیفیلیس فعال عدم عمل را ایجاب می کند و بایستی قبلاً درمانهای لازم را کرد .

در بیماران مسن اتساع برنش یک عیب قابل تحمل بواسطه سن شخص میباشد یعنی فقط بایستی به معالجات طبی بهبودی نسبی که سازگار با زندگی عادی باشد اکتفا کرد اتساع برنشهای عفونی شده دو طرفی وسیع را نبایستی عمل کرد .

نکته مهم: همکاری جراح ورزیده و پزشک داخلی و پرتوشناس و بیهوشی دهنده و خون دهنده سر موفقیت میباشد.

حاضر کردن بیمار - امتحانات مقدماتی: برنکوگرافی (مهم) امتحان ادرار خون ظرفیت تنفسی تجسس اخلاط از نظر B K - تزریق خون - وضع زه کشی درمان کانونهای گندزا. کورمقدماتی آنتی بیوتیکها (پنی سیلین) برای بیماران نسبتاً مسن معالجه دیژیتالیک خلاصه بالا بردن وضع عمومی مریض و ضد عفونی و رفع سموم کردن آن.

بیهوشی - ترقی جراحی ریه توأم با ترقیات این رشته میباشد و اکنون در نتیجه اسبابهای تازه و روش جدید بیهوشی دادن بدون احتیاج به پنمو تراکس قبلی جراحی و ترس از مدت بیهوشی و جمع شدن ریه (باتحت اختیار بودن فشار داخل ریه) به عملیات جراحی نسبتاً طولانی ریه میپردازند. بیهوشی عمومی توسط دستگاههای جدید و متخصصین فنی با سیکلو پروپان از راه نای و برنکو سکپی و کشش دائم برنشها (جلو گیری از پر شدن آنها) انجام میشود (خوانندگان گرامی به پایان نامه پزشکی شماره ۱۳۳۱ کتابخانه دانشکده پزشکی مراجعه فرمایند).

سویت (۱) بهترین بیهوشی را اترواکسیژن باروش بسته می داند.

رول خون دهنده (راینماتور) خیلی مهم است: پرفوزیون و انتقال خون و بر حسب احتیاج کند و سریع کردن آن.

قبلا از شرح نکات زیر ناگزیریم:

۱- شناسائی خوب عناصر کالبد شناسی نافهای لوب و مشخصات آن و تمام غیر طبیعی های رگهای ریوی و برنشها.

۲- انجام یکعده کارهای مشابه برای بستن رگها و برنش.

۳- یکعده احتیاطات پیش و بعد از جراحی

۴- دانستن اختلافات بین دو ریه و لوبهای آن.

موفقیت در کار برنش درخشان است که نه تنها بستن آن فیستول نمی دهد حتی

عوارض سابق در نتیجه باز شدن بخیه برنش و پیش آمدهای کشنده مانند پنمو ترا کس تحت فشار و عفونت حفره جنب دیده نمیشود .

بستن با هم و یکجای (۱) پایه های ریوی عیوب زیاد داشت تدریجاً با ترقی روش ، لوبکتومی تورنیکه نیز (جز در موارد نادر) کنار رفت امروزه بهترین روش بستن جدا گانه عناصر ناف است .

اهمیت دارد که : یکم - آزاد کردن برنش تا ممکن است کمتر وسیع شود . دوم - بریدنش نزدیک مبدا باشد . سوم - بریدن و بخیه توأم انجام گیرد . چهارم - یک پوشش همبند بخیه برنش را تقویت نماید (پلوریزاسیون) . پنجم - حفره جنب را دوباره بعد از عمل بازرسی کرد و آنتی بیوتیک ریخت . ششم - جدار را محکم و بی منفذ و دقیق دوخت . هفتم - بر حسب احتیاج زه کشی (درناژ) و اتصال لوله به زیر آب .

اهمیت لنگولهای مبتلا به برنشکتازی را که ناشناس مانده و نتیجه عمل مثلاً لوبکتومی تحتانی را ناقص کرده است باید در نظر داشت (در مورد یک بیمار ما لنگولکتومی انجام شده) اکنون از روشهای مختلف برای لوبهای ریه روش لوبکتومی تحتانی را بطور فورمول شرح می دهیم :

طرز خوابیدن بیمار : طرفی دستها تاشده جلو صورت دست فوقانی در حال کشش پاها خم شده بالش زیر ناحیه کمر تخت عمل کمی سرازیر .

ضد عفونی کردن جدار - تراکتومی استاندارد (در بچه ها برش بین دنده در بالغین و مسنها دنده برداری) .

برای لوبکتومی تحتانی معمولاً دنده هفت را انتخاب میکنند ولی بعضی هادنده شش را خیلی مناسب می دانند زیرا دسترسی عالی برای ناف لوب تحتانی می دهد .

عمل اکررز : شامل : یکم - مرحله تجسسی (آزاد کردن چسبندگیهای جدار در صورت بودن - تجسس ناف و شیارها) دوم : مرحله اکررز :

لوبکتومی تحتانی برای ریه راست : برای موفقیت راه شیار بهترین راه برای دسترسی عناصر ناف و تشخیص روابطشان می باشد .

- ۱ - بستن و بریدن شریان ریوی زیر شاخه های لوب وسطی (یادآوری : برای نگهداشتن شاخه تحتانی شریان لوب وسطی لازم است که شاخه بین سگمان (قسمت) فوقانی شریان لوب تحتانی را جدا گانه برید در اینحال تنه اصلی را میشود در زیر رگهای لوب وسطی برید)
 - ۲ - بریدن رباط ریوی .
 - ۳ - بستن و بریدن ورید ریوی تحتانی
 - ۴ - بستن و بریدن شاخه های لوب تحتانی و شاخه های برنش
 - ۵ - بریدن برنش و بستن سر آن باهم انجام میشود . بعلت مبداء بلند برنش سگمان فوقانی که درست در مقابل و یا نزدیک مبداء برنش لوب متوسط باشد لازم است این برنش را جدا گانه از تنه برنش لوب تحتانی اگر بخواهیم لوب وسطی را نگهداریم برید در اینحال دو سر برنش را باید بست و گرنه باید لوب وسطی را با لوب تحتانی برداشت .
 - ۶ - پوشاندن سر برنش
 - ۷ - باد دادن و متنفخ ساختن لوبهای وسطی و فوقانی .
 - ۸ - ریختن آنتی بیوتیک داخل حفره جنبی .
 - ۹ - وصل کردن یک زه کش (بدلخواه و احتیاج) و وصل کردن لوله به لوله زیر آب .
 - ۱۰ - بستن برش .
- لوبکته می تحتانی برای لوب چپ : ۱ - بستن و بریدن شریان لوب تحتانی . اگر مبداء شریان لنگولها پائین تر باشد و یا از شریان لوب تحتانی جدا شود برای نگهداشتن آن باید شاخه های سگمان فوقانی و تنه وسطی اصلی شریان لوب تحتانی را جدا گانه برید .
- مراحل ۲ و ۳ و ۴ و ۶ و ۸ و ۹ و ۱۰ مانند قبلی است .
- ۵ - بریدن برنش و بستن سر آن با هم . در وضع نادری که برنش لنگولر مستقلا از تنه اصلی برنش جدا میشود یک رابطه برنش لوب تحتانی بهمان ترتیبی که بعضاً برنش لوب وسطی در ریه راست پیدا می کرد ایجاد می شود و بهمان ترتیب آنجا باید رفتار شود .

۶ - باد دادن لوب فوقانی .

فرنکتومی لازم نمیباشد بلکه برعکس باید کار فرنیك محفوظ بماند .
پرشیدن حفره مانده - بواسطه حرکت مدیاستن بالا رفتن پرده حجاب حاجز
پهن شدن و فرورفتگی جدار قفسه بزرگ شدن آمفیزما توجبرانی باقیمانده و متشکل
شدن ترشحات خونی ، خونابه توسط نسج فیبری انجام میگیرد .

مواظبت بعد از عمل - گماردن يك نفر مطلع و برنکوسکپیست و مواظبت
خود جراح در روزهای اول نهایت لزوم را دارد .

۱ - مبارزه برضد کمبود اکسیژن (انکسمی) و دادن خون .

۲ - بازو آزاد نگاهداشتن نای و نایژه ها و جلوگیری از پرشدنشان از ترشحات

۳ - بدست آوردن اتساع دوباره ریه باقیمانده .

۴ - بازرسی عفونت جنب .

پیش بینی عمل شده گان - بشرط مورد استعمال جراحی و پرتوشناسی دقیق

و بدست جراح ورزیده خصوصاً نزد اطفال خوب است در بچه هایی که در نتیجه این
بیماری بمرگ تدریجی گرفتار بودند بواسطه عمل نه تنها نجات یافته حتی تأخیر رشد
بدنی و غددی بسرعت جبران شده است .

آمار جدید از مجله جراحی ۱۹۵۰ عبارت از ۱۱۰ مورد لوب برداری بدون فوت
اکثراً برای برنشکتازی (۱۰۵ مریض) که سنشان بین ۶۳-۱۹ بوده ۹۹ / نتیجه
عالی گرفته اند و روش جراحی عبارت از کالبدشکافی عناصر ناف و بستن تك تك
آنها بوده و در آخر پنی سیلین به حفره جنب ریخته و با سوند زه کشی کرده اند
آمارهای انگلوسا کسونها نتیجه درخشان جراحی را نشان میدهد و معلوم
میدارد که اتساع برنش در آنجاها خیلی زیادتر از ایران است و ما در بخشها
خیلی کم به بیماران برنشکتازی برمی خوریم (بعلمتی که در مقدمه ذکر شد)

اکنون شرح حال سه بیمار را که لوبکتومی جهت اتساع برنش انجام شده
در اینجا ذکر می کنیم :

شرح حال ۱

موسی - میرزا اهل دزفول ۸ ساله

در او اسط سال ۱۳۲۹ به بخش کودکان بیمارستان پهلوی رجوع کرد سال پیش در بیمارستان رازی بستری بوده است طفل بمدت ۱۰-۶ ماه مبتلا بعوارض ریوی سرفه دفع اخلاط زیاد گاهگاهی و با مراحل تخفیف و دردسینه مختصر بوده که مدتی معالجه کرده است ولی دوباره در حوالی اسفند ماه همانسال این عارضه تخفیف یافته بود از نو شروع میشود.

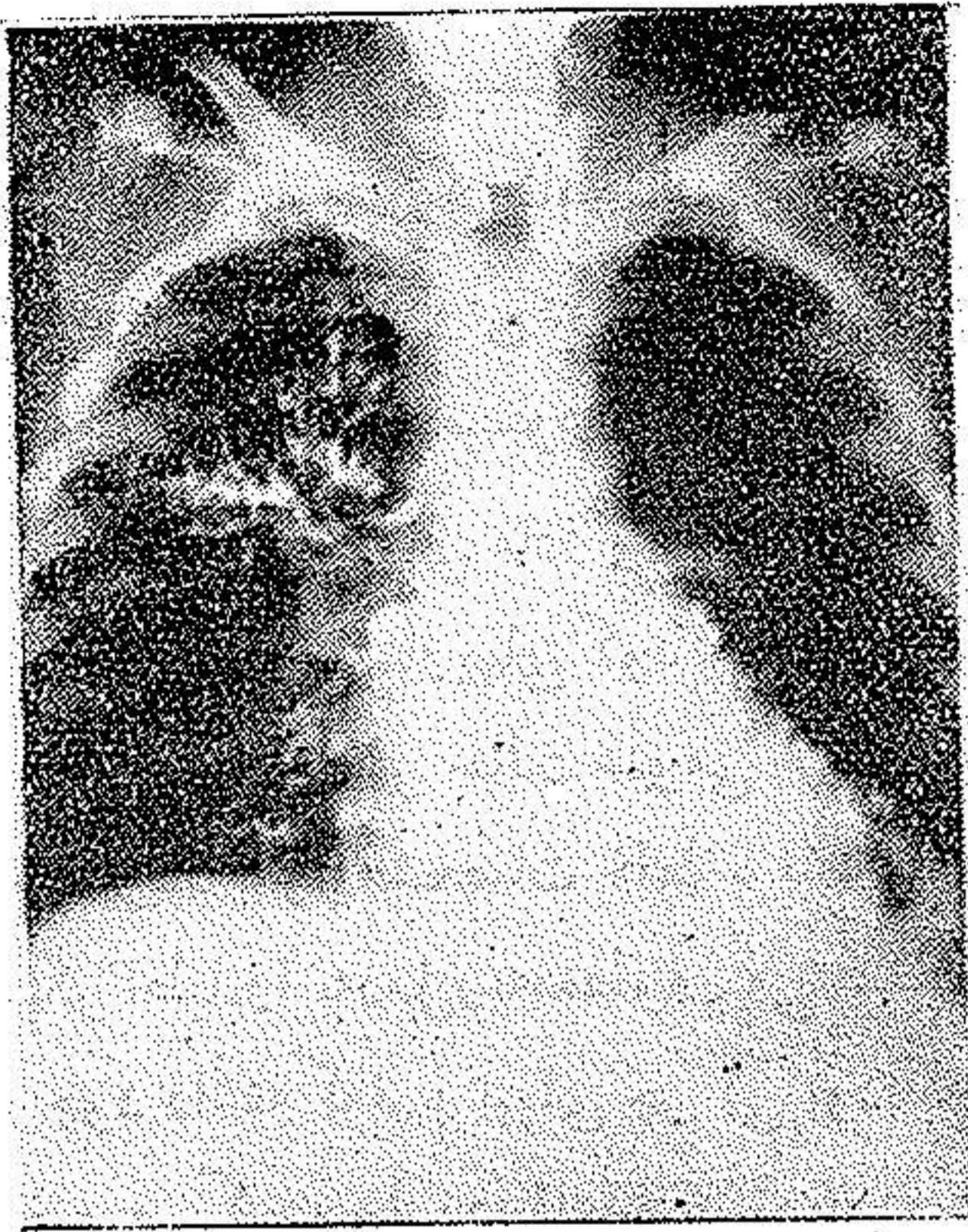
مریض دارای مادر و دو خواهر سالم و پدرش فوت کرده است. ابتلای بیماریهای کودکی را در نظر ندارد.

بچه از نظر حالت عمومی خوب ولی از سرفه زیاد و دفع خلط ناراحت بوده خلط زیاد بدون مشخصات خلط برنشکتازی و گاه پوسهای خلطی فراوان بطوریکه فکر اطباء را به دمل ریه معطوف می ساخت تب گاهگاهی، در موارد عدم خلط تب زیاد وجود داشته که فرم تبهای چرکی بوده. ریه چپ مقداری رال که از روزی بروزی تغییر می کرده ولی در قاعده بیشتر بوده رادیوگرافی از ریتین انجام شده که شمای برنشکتازی را نشان داده لذا رادیو لیسیدول انجام شده و برنشکتازی قاعده ریه چپ را معلوم داشته است امتحانات متعدد جهت BK از خلط شده منفی بوده و امتحان خون منفی- آزمایش ادرار چیز مهمی نشان نداده است. اعضاء دیگر چیز مهمی نداشت.

در تاریخ ۱۳۲۹/۶/۲۷ آقای دکتر قریب بچه را جهت جراحی در آقای پرفسور عدل معرفی کردند در تاریخ ۱۳۲۹/۸/۲۹ عمل جراحی توسط خودشان انجام گرفت (در بیمارستان سینا)

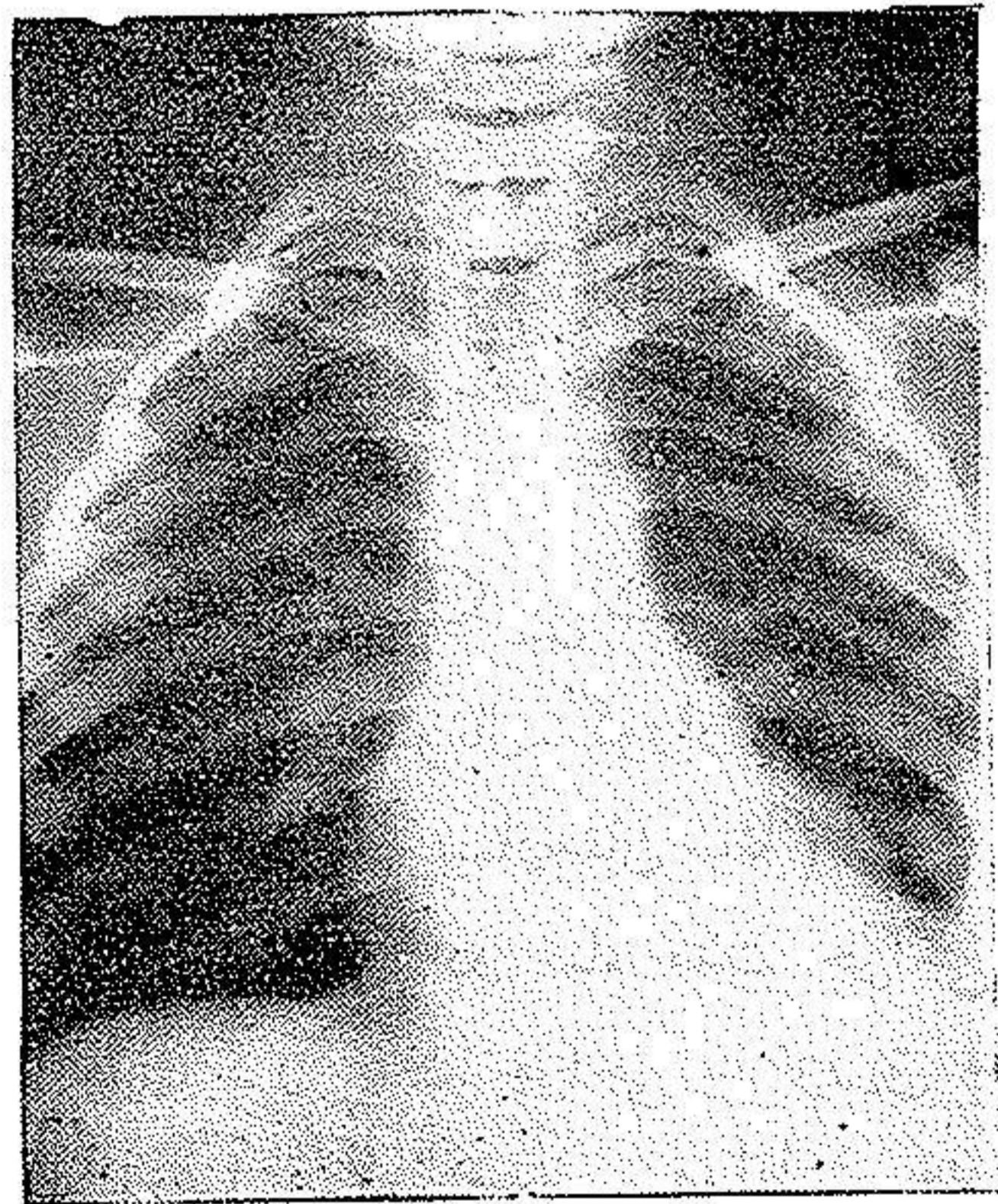
لوبکتومی لوب تحتانی ریه چپ (برنشکتازی جایگزین شده در این لوب) وضع خوابیدن - طرفی راست - در بیهوشی - پانتوتال - کورار - پرتواکسید آزت - اکسیژن (توسط دکتر بوئه متخصص بیهوشی بیمارستان سینا) انتوباسیون داخل تراشه - تنفس مصنوعی در تمام مدت جراحی - کشش مداوم در حدود 30.0°C از چرک در مدت جراحی - تزریق سرم گلوکز 5.0°C و خون 25.0°C ، تکنیک عمل ذکر شده - مواظبت بعد از جراحی: اکسیژن دادن ۸ ساعت انتی بیوتیک (پنی سیلین و استرپتومیسین) - پونکسیون پرده جنبی روزانه - چهار روز اول که روزهای اولی $100-200^{\circ}\text{C}$ مایع خونی کاملاً

طبیعی کشیده می شد و ترشحات
روز پنجم کاملاً خشک شد و مریض را
روز چهارم بلند کرده درجه حرارت
روز بعد عمل ۳۹ بعد ۳۸/۸ روز
۲۹/۹/۱۰ عبارت از ۳۷/۲ روز
۲۹/۹/۱۲ کاملاً طبیعی بود - اولین
رادیو گرافی روز دوازدهم و دومین
در ۲۹/۱۱/۲ انجام شد طفل مرخص
شد در او اسط سال ۱۳۳۰ مراجعه
کرد حالش کاملاً خوب و هیچگونه
سرفه و خلط نداشت و بچه چاق
شده بود .



شرح حال دوم

رادیو گرافی موسی - میرزا قبل از عمل
دوشیزه ایران - ك ۲۰ ساله
اهل سمنان ساکن تهران مراجعه کرد
۱۳۳۰/۱۲/۱۰
علت مراجعه - سرفه و اخلاط
و تنگی نفس مختصر
مدت کسالت و شروع - از
۷ سالگی ، بنا باظهار مادرش در
۴ سالگی عارضه ریوی داشته در
طفولیت سیاه سرفه و سرخک گرفته
است .



سابقه خانوادگی - پدر و مادر و
دو خواهر و يك برادر سالم دارد
و نکته قابل توجهی نیست .

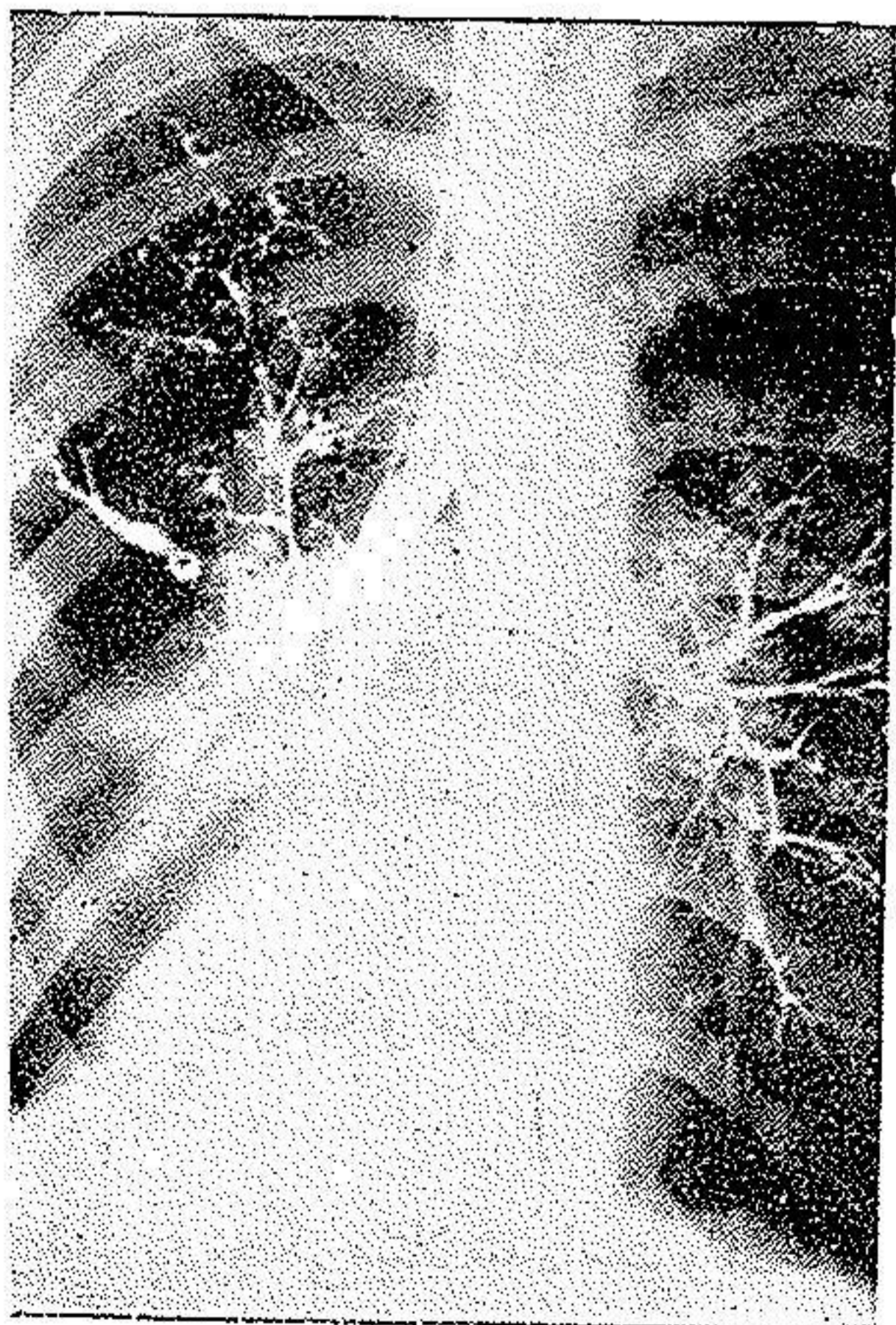
رادیو گرافی موسی - میرزا دو ماه بعد از عمل

سرفه و خلط زیاد بیمار را خصوصاً در مواقع سردی هوا ناراحت می کند شدت کسالت در زمستانهاست تنگی نفس مختصر دارد این کیفیات در تابستانها خفیف است اخلاط بیشتر صبح دفع میشود که با اندازه ۲-۱ استکان است دو سال پیش نصف شب يك استکان اخلاط توأم با خون آمده و مدت سه ماه در آسایشگاه بستری گشته است بنا باظهار بیمار در سرفه زیاد رگه های خونی هم در اخلاط است.

از نظر معاینه - دختری لاغر با حالت عمومی خوب ولی رشد بدنی و عمومی نسبت به سن تأخیر کرده است. سرفه و اخلاط دارد ولی خلط بیمار مشخصات خلط برنشکتازی را فعلاً ندارد تغییرات وضع و خوابیدن در دفع اخلاط تغییر می کند، انگشتان بیمار تغییر یافته.

امتحان دستگاهها - دستگاه های دیگر ظاهراً عادی و از نظر غددی عقب افتاده در دو دستگاه عارضه دیده میشود :
قلب - در چهارمین فضای طرف راست می زند و منحرف شده است .

ریه - در حال استراحت تنگی نفس ندارد و بیمار گاه گاه سرفه کرده و اخلاط چرکی دفع میکند دردق طرف راست قفسه صدري نزدیک قاعده مات است نواحی دیگر عادی است - در گوش کردن طرف چپ رالهای برنشیک و در طرف راست بعلاوه رالهای درشت و حتی بعضی نقاط قاعده تن کاورناژ دارد این وضع با وجود تغییر در قاعده ریه راست تکرار میشود . بیمار دو بار رادیوگرافی (ساده با ماده حاجب) شده که انحراف



رادیوگرافی ایران - ك قبل از عمل : توجه بانحراف قلب قلب را بطرف راست و برنشکتازی

لوب تحتانی را نشان داده است امتحان خون - اخلاط از نظر BK منفی بوده است .

بیمار در تاریخ ۱۳۳۰/۱۲/۱۰ توسط آقای دکتر عدل تحت عمل جراحی قرار گرفت (مطابق روش ذکر شده) درن گذاشته شد و بلاولہ آب متصل گردید و اکسیژن تا صبح روز دوم داده شد و خون تزریق گردید و تزریقات آنتی بیوتیک شد هیچگونه عارضه رخ نداد و تب بیمار تدریجاً پائین آمد و در تاریخ ۱۳۳۰/۱۲/۲۷ از بیمارستان خارج گردید .

فعلاً بیمار از سرفه و خلط خیلی راحت شده و عکس برداری بعد از عمل نیز بعمل آمده است . حال عمومی بیمار بسیار خوب است البته برای فهمیدن نتیجه قطعی مدتی لازم است تحت نظر باشد .

شرح حال سوم

اسدالله - ب ۳۵ ساله اهل دزفول

شکایت بیمار - سرفه و اخلاط زیاد و احساس ناراحتی و فشار در طرف چپ قفسه صدري بیشتر در قاعده

مدت بیماری - بنا باظہار بیمار ۳-۴ ماه است که بیشتر اسباب زحمت وی گشته است ، سابقاً ناراحتی داشته ولی باین کیفیت نبوده فقط زمستانها و موقع سرما خوردگی سرفه داشته و گاهی اخلاط مختصر دفع میکرده است .

در دو ماه آخر ناراحتی در اخلاط رگه خون نیز مشاهده کرده است - سرفه بیمار شبها و بموقع صبح زیاد و مقدار اخلاط صبحها زیاد است بطوریکه به نصف یا يك استکان میرسد .

در موقع سرما خوردگی و سردی هوا شدت یافته و سرفه و اخلاط زیادتر می گردیده .

از سابقه بیمار آبله و سیاه سرفه و سرخک در بچگی مبتلا شده است و تب مالاریا نیز ۱۶ سال پیش بیمار دچار گشته و معالجه کرده است .

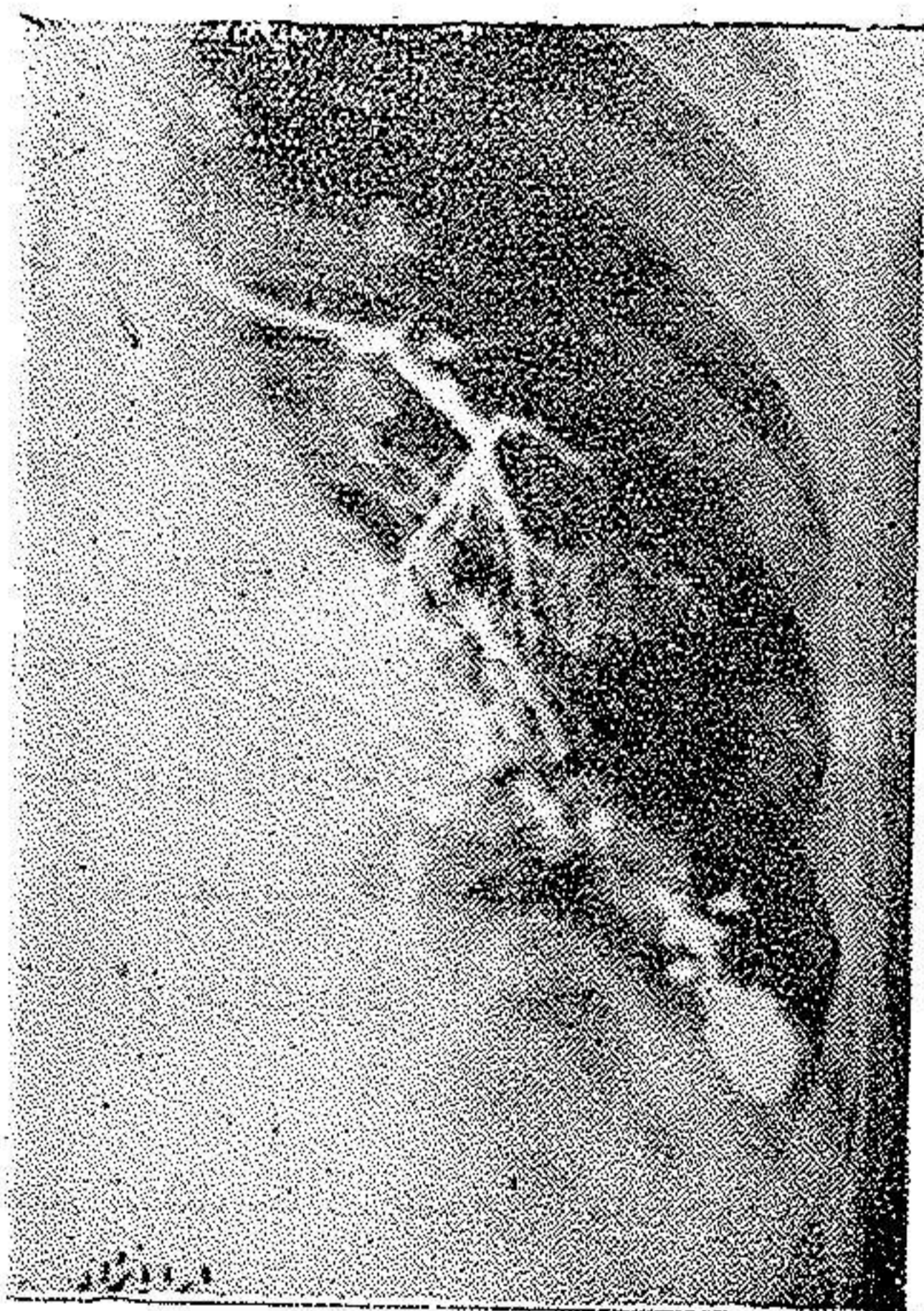
در سابقه خانوادگی - چیزی که قابل ذکر باشد بنا باظہار بیمار مادرش به تنگی

نفس گرفتار بوده و با آن فوت کرده است و درست نمیتواند شرح دهد که بتوانیم بیماریش را درك کنیم. برادر و خواهر سالم دارد.

اخلاط مریض از نظر میکروبی امتحان شد و باسیل کخ نشان نداده است. بیمار بعد از امتحانات و معاینات اولیه و برنکو گرافی اتساع برنش معلوم گردیده و جهت عمل بستری گشته است.

شرح برنکو گرافی - از لوب تحتانی چپ در قسمت بالای پرده حجاب حاجز گذشته از اتساع برنشهای مرضی يك حفره متسع بلا فاصله بالای گنبد دیافراگم (۱) از ماده حاجب پر میشود.

در روی کلیشه نیمرخ در بالای حفره مزبور حفره های متعدد دیگری بین سایه قلب و ستون فقرات تشخیص داده میشود که ماده حاجب در آنها داخل نشده ولی حدودشان کاملاً معین است. و محل آزارها در قسمت خلفی لوب تحتانی میباشد. به بیمار قبل از عمل چند روز داروهای آنتی بیوتیک تزریق شد. در روز پنجشنبه ۲۵ ر ۳۱ در بیمارستان نجمیه تحت عمل جراحی قرار گرفت - لوب بکتهی تحتانی چپ با لنگولکتهی اجرا شد و جریان عمل بطرز موفقیت آمیز پایان یافت و بیمار قبل از عمل تب



رادیو گرافی اسدالله - ب قبل از عمل

نداشت در عصر روز عمل درجه حرارت 38° ، نبض ۱۰۸ بتدریج تب پائین آمد و حال عمومی بیمار بهتر شد در معاینه بیمار روز یکشنبه ۲۸ ر ۳۱ بیمار وضعیتش رضایتبخش بود.