

درمان گری با عمل جراحی عمل پرتمن (۱) یا باز کردن کیسه آندولنفاتیک عمل لمپر (۲) یا فنستراسیون

نگارش

دکتر ناصر زندی حقیقی

معاون سابق بخش گوش و فک و بینی بیمارستانهای پاریس

زحماتی که استاد ارجمند پروفیسور پرتمن در باره شاگردانش متحمل شده به اندازه ایست که نمیتوان در این مختصر شرح داد فقط وقت را غنیمت شمرده مراتب حق شناسی خود را ابراز میدارد. مدارک نگارش اینجانب، کنفرانسهای جالب ایشان در بیمارستانهای پاریس و بردو و کتابهای مفید این استاد عالی مقام میباشد.

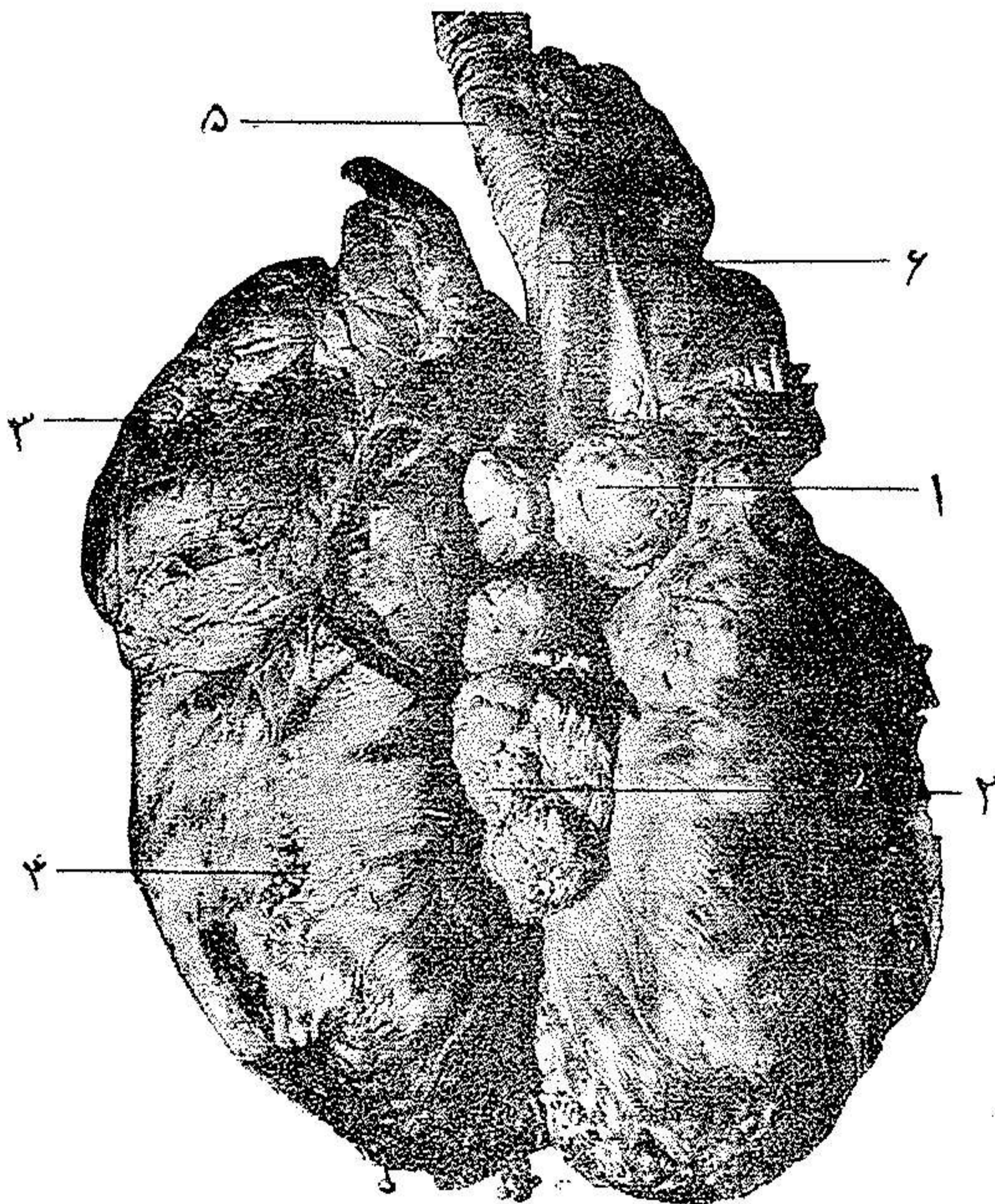
این اعمال جراحی که امروز از مهمترین اعمال جراحی گوش بشمار میرود خیلی تازه و نداشته و از قدیم کارشناسان بفکر آن بوده اند در دست در پنجاه و چهار سال پیش پاسو (۳) و در چهل و یک سال قبل بارانی (۴) در بیماری اتو اسپونژیوبفکر باز کردن دریچه جدیدی روی لایرنت استخوانی افتادند و موفق شدند که سوراخی روی مجاری نیم دایره ای خارجی باز کنند و بوسیله ماده چربی روی دریچه را مسدود نمودند پس از آن جانکن (۵) در ۱۹۱۳ این عمل را با این تفاوت تکرار نمود که ورقه پلاستیک روی دریچه قرار میداد و در سال هزار و نهصد و بیست و هشت سوردیل (۶) با موفقیت بیشتری این عمل را نمود با این طریق که از راه پشت گوش ابتدا عمل اوردیمان پترو ماستوئیدین مینمود و برای جلوگیری از عفونت پس از برطرف شدن علائم التهاب عمل (اولیه اقدام بسوراخ نمودن مجرای نیم دایره خارجی مینگردد ولی امروزه با وجود پنی سیلین این احتیاط دیگر لزومی ندارد بالاخره لمپر ۱۹۳۸ اقدام بعمل جراحی از راه داخل گوش نمود و با موفقیت در عمل انجام داد و آنرا بفنستراسیون (۷) نام نهاد.

۱۷۳۶۱۱

۱—Portmann ۲—Limpert ۳—Passow ۴—Barany
۵—Jankin ۶—Soordille ۷—Fenestration

عمل لاپرو = پانکستروستومی

این عمل عبارتست از باز کردن راهی در لایرنت استخوانی. بجای سوراخ بیضی که بواسطه انکیلوز استخوان رکابی مسدود شده است که در نتیجه هم ارتعاشات بتوانند بگوش داخلی برسند و هم از فشار داخل لایرنت کاسته شود.



شکل - ۱

برای موفقیت بیشتری در عمل بهتر است مختصری از وضع تشریحی گوش داخلی و مجاری نیم دایره و خصوصاً وضع آنها را بپای چهره که آسیب آن یکی از اشکالات بزرگ این عمل است بخاطر بیاوریم.

لابیرنت استخوانی در ضخامت ریشه در عقب جدار داخلی صندوق صماخ قرار گرفته است.

اگر وضع سطح داخلی صندوق صماخ را بیاد آوریم می بینیم که این سطح که بجدار لابیرنتیک نیز موسوم است در قسمت وسط دارای برآمدگی بنام پرمنوتوار است که مجاذی اولین پیچ حلزون میباشد.

ناف تمپان مقابل کمی پائین و عقب و داخل پرمنتوار قرار گرفته در بالای پرمنتوار سوراخ بیضی قرار دارد که استخوان رکابی بآن متصل میشود. در جدار فوقانی این سوراخ يك کانال استخوانی عبور میکند که دو مین قسمت اکدوک دو فالوپ یا قسمت افقی اکدوک میباشد و از داخل آن پی چهره میگردد و برجستگی آن در داخل صندوق صماخ نمایان است. پی چهره بواسطه يك جدار نازک استخوانی از صندوق مجزا شده و در بعضی نقاط این جدار خیلی نازک شده است.

در پائین و عقب پرمنتوار سوراخ دیگری قرار گرفته بنام پنجره گرد که بجدار خلفی صندوق متمایل است. عصب فاسیال که از شیار بولبوتو برانسیل خارج میشود باتفاق رشته حساسه خود و عصب سامعه وارد مجرای گوش داخلی میشود و در انتهای سوراخ داخل اولین قسمت اکدوک دو فالوپ که عمودی است میشود. تا به گانگلیون ژنیکوله برسد این غده در اولین پیچ اکدوک قرار گرفته یعنی پس از آن دو مین قسمت اکدوک یا قسمت افقی شروع میشود. سومین قسمت اکدوک که عمودی است در عمق و جدار خلفی مجرای گوش خارجی قرار گرفته و پی چهره پس از عبور از این قسمت از سوراخ استیلو استوئیدین خارج میشود.

در داخل لابیرنت استخوانی حفره های غشائی بنام لابیرنت مایعبرانو قرار گرفته و انتهای عصب سامعه در لابیرنت غشائی منتهی میشود. در داخل لابیرنت غشائی مایعی قرار دارد که آنرا اندولنف و ما بین لابیرنت غشائی و لابیرنت استخوانی مایعی است که پری لنف گویند.

لابیرنت استخوانی شامل وستی بول استخوانی و مجاری نیم دایره استخوانی و حلزون استخوانی میباشد. مجاری نیم دایره استخوانی عبارتند از مجرای نیم دایره

خارجی. مجرای نیم دایره فوقانی و مجرای نیم دایره خلفی این مجاری در عقب و ستیبول استخوانی قرار گرفته اند.

ارتعاشات از راه مجرای گوش خارجی جدار تمپانرا مرتعش ساخته و در نتیجه استخوان چکشی سندانی و رکابی بحرکت درآمده و ارتعاش را بگوش داخلی منتقل مینمایند. این قسمت از دستگاه شنوائی را دستگاه ترانسیمیسیون نامند گوش داخلی پس از دریافت ارتعاشات آنرا با عصاب سامعه رسانیده همانطوریکه یک توربین، انرژی حرکتی را تبدیل به انرژی الکتریکی مینماید در اینجا هم وظیفه گوش داخلی اینست که انرژی حرکتی ارتعاشات را تبدیل بانرژی حسی نموده که از آنجا به پرتو برانس و غشاء مغز برای درک شنوائی منتقل میشود. این قسمت از دستگاه شنوائی را دستگاه رسپسیون گویند.

موارد استعمال عمل جراحی :

این عمل در هر بیماریکه سبب انگیلوز استخوان رکابی و ازدیاد فشار داخل لایبرنت باشد جایز است خصوصاً در بیماری اتواسپونژیوز و اتواسکلروز عمل جایز است.

اتواسپونژیوز عبارت است از ضایعه که در کسول لایبرنت ظاهر شده و باعث انگیلوز استخوان رکابی که روی پنجره بیضی متصل شده است میشود.

این بیماری اغلب در زنهای جوان مشاهده میشود که بتدریج کری گوش آنها زیادتیر شده و کری گوش ابتداء از نوع ترانسیمیسیون بوده و پس از مدتی بواسطه ازدیاد فشار داخل لایبرنت و از کار افتادن اورگان دو کورتینی کری از نوع رسپسیون میشود. این بیماری دارای سه مرحله است...

۱- مرحله واسکولاریزاسیون: که بواسطه احتقان عروق مانع حرکت استخوانهای داخل گوش میشود.

۲- مرحله اتواسپونژیوز - در این مرحله سلولهای اتوکلاست که استخوان خوار بوده در استخوانها پیدا شده و در آنها حفره های خالی باعث اسفننجی شدن استخوان میشود.

۳- مرحله اتواسکلروز - در این مرحله استخوان اسکلروز حاصل نموده و

بیحرکت میشود.

در این بیماری فشار داخل لایبرانت (اندولنف و پری لنف) زیاد میشود بهمین دلیل بعضی از کارشناسان آنرا گلوکم لایبرنتیک نامیده اند و یکی از علل بهبودی بیمار پس از سوراخ کردن لایبرنت استخوانی کم شدن فشار داخل لایبرنت میباشد.

این بیماری در هر دو گوش با هم ظاهر میشود بهمین دلیل معتقدند که در عروق داخل لایبرنت تغییراتی پدید میاید که فشار داخل آنرا بالا میبرد و همچنین اختلالات در ترشح داخلی در پیدایش این بیماری رل مهمی دارد.

علائم مشخصه این بیماری عبارت است از کری که ابتداء یکطرفی بوده و بعداً هر دو طرف مبتلا میشود و همچنین در هوای مرطوب و سکونت لب دریا و اوائل شب و هنگام قاعدگی سنگینی گوش شدت مییابد ولی بر عکس در محیط پرسروصدا بیمار بهتر میشود (پاراکوزی دوویلیس).

طریقه عمل - دو روز قبل از عمل بیمار را بایستی بستری نمود و آزمایش های خون و جهاز تنفس و غیره از او بنمائیم و بیمار هیچگونه التهاب در هیچیک از جهازها نداشته باشد. شب قبل از عمل بهتر است سیصد هزار واحد پنی سیلین با تزریق شود. بی حسی - دو آمپول نارژنول یکی دو ساعت و نیم قبل از عمل و یکی نیم ساعت قبل از عمل به بیمار تزریق شود جای عمل را تراشیده و بیمار پشت روی تخت بخوابد و تمام جای عمل و مجرای گوش خارجی از محلول تنطورید یا مر کور کرم مالیده شود. بی حسی مجرای گوش خارجی - در داخل گوش روی تمپان محلول کو کائین یک در ده میگذاریم و همچنین مجرا را با محلول نوو کائین یک درصد بیحس مینمائیم و ناحیه ماستوئید را مثل بیحسی در عمل اویدمان پترو ماستوئیدین بیحس مینمائیم. و همچنین ناحیه جلوئی تراگوس و قسمت فوقانی هلیکس و جلوئی مجرای خارجی گوش را بیحس مینمائیم. پس از بیحسی شکاف مثلثی در قسمت خلفی سوراخ گوش مینمائیم که از بالا تا جلوئی هلیکس و از پائین تا پائین کونک ادامه یابد و بعد با روژین مخصوص لمپر قسمت های مختلف پوست را از داخل بخارج جدا مینمائیم تا خار هنله و ناحیه غربالی عقب مجرا نمایان گردد.

در عقب زائده هناه با مته الکتریکی بطرف آنتررفته و آنرا باز میکنیم. جدار استخوانی فوقانی خلفی مجرای گوش خارجی را بر میداریم و آنتراکم کم از عقب و جلو و پائین وسیع مینمائیم که کانالهای نیم دایره خارجی و خلفی و قسمت قدامی مجرای فوقانی نمایان شود.

ادیتوس را کاملاً باز میکنیم و استخوان سندانی نمایان میشود. و مورد ولوژت را برداشته و سرما تورا نیز از چسبندگی با طرف آزاد میسازیم. با یک پنس گوژلمپر کم کم جدار استخوانی مجرای گوش خارجی ابتدا تمام قسمت فوقانی و بعداً یک قسمت از جدار خلفی مجرا را بر میداریم تا محاذی پرده گوش.

استخوان سندانی را با یک پنس برداشته و سرما تورا را با پنس برنده و یا سر نو سوردیل جدا نموده بر میداریم.

مجرای غشائی گوش خارجی را در ساعت ۹ و ۲ تا محاذات پرده گوش قطع نموده باین طریق یک ذودنقه ای از مجرای گوش خارجی غشائی میبریم که ضلع بزرگتر آن در خارج قرار دارد و در بریدن این پرده بایستی خیلی دقت نمود اینورقه را صاف نموده مخصوصاً سعی میکنیم که آثاری از ضریع استخوانی رویش باقی نماند که بعداً باعث چسبندگی شود. پس از آنکه آنرا نازک نمودیم روی اتیک کشانیده و پس از امتحان در مجرای گوش قرار داده یک گاز مرطوب روی آن میگذاریم.

جراح با ذره بین و یا میکروسکپ بدقت قسمت داخلی صندوق صماخ را که شرح آن قبلاً داده شده تحت نظر قرار داده و در بالای برجستگی آکدوک دو فالوپ که محاذی مجاری نیم دایره خارجی و فوقانی است با مته برقی سوراخ مینمائیم قسمت استخوانی که پری لنت را احاطه نموده پس از اینکه سوراخ شد با سرم فیزیولوژی گرم آنرا پاک نموده و با سوزن مخصوصی لایرنث غشائی پری لنتیک را سوراخ می نمائیم.

ورقه ای از مجرای گوش را که قبلاً حاضر کرده بودیم روی این سوراخ جدید قرار میدهیم ممکن است یک ورقه نازک در مواپیدرمیک که قطر آن از پنچدهم میلیمتر کمتر باشد از روی شکم یا جدار داخلی ران جدا نموده و روی دریچه قرار داد و مزیت

آن اینست که چون فاقد بقایای پریوست استخوانی است کمتر خطر چسبندگی دارد جای شکاف اولیه را دوخته در داخل گوش يك فتیله گازید و فورمه قرار داده و خارج گوش را هم گاز گذاشته میبندیم.

مراقبت‌های لازم بعد از عمل :

بیمار در حالت نیمه نشسته روی تخت استراحت نماید اطاق بیمار بایستی مجزا بوده و بدون نور و صدا باشد تا دومین پانسمان روزانه چهارصد هزار واحد پنی سیلین تزریق شود غذای او در روزهای اول شربت‌های سرد باشد اگر بیمار سرگیجه داشت شربت‌های مسکن باو داده شود اگر مبتلا بقی شدید شود سرم گلوکز از راه مقعد و تزریق زیرجلدی تجویز شود و از راه دهان چیزی باو ندهند اگر نیستاگموس افقی که جهت سریع آن بطرف گوش عمل شده باشد مشاهده شد بایستی دقت نمود که اگر پس از هفته اول برطرف نشده علامت يك لایبرنتیت میباشد روز هفتم با دقت تمام گازهای سطحی داخل گوش را برداشته ولی گازهای کوچک معمولاً روی ورقه پوست گرف شده را برنمیداریم روز دهم تمام گازها را با دقت برداشته و فقط گاز کوچکی در مجرای گوش قرار میدهم معمولاً کمی ترشح از صندوق صماخ خارج میشود که پس از پنج تا شش هفته از بین میرود.

شنوایی گوش که در موقع عمل خوب شده بود پس از روز دوم یا سوم کم شده و حتی ممکن است کمتر از شنوایی قبل از عمل شود و پس از هفته سوم و چهارم مجدداً شنوایی رو بهودی میرود.

وزوز گوش در بیماران مختلف متفاوت است گاهی از بین رفته و زمانی باقی مانده و پاره از اوقات شدیدتر میشود.

اتفاقاتی که در ضمن عمل ممکن است رخ دهد :

ممکن است حلقه تمپان پاره شود که پس از سه تا چهار هفته التیام مییابد و همچنین ورقه‌ای از مجرای گوش غشائی که میخواستیم روی دریچه جدید بگذاریم پاره شده و در آن حال میتوان همین ورقه پاره شده را روی سوراخ قرار داد و یا يك ورقه در مواپیدرمیک چنانکه ذکر شده گرف نمود.

فلج بی‌چهره یکی از اتفاقاتی است که در ضمن عمل و یا پس از عمل ممکن است حاصل شود.

لایبرنتیت که ممکن است سرروز و یا چرکی باشد - لایبرنتیت سرروز معمولاً پس از بیشتر اعمال جراحی حاصل میشود و از بین رفتن شنوایی و نیستاگموس بواسطه همین عارضه است. و معمولاً از خود آثاری باقی نگذاشته و بهبودی حاصل مینماید.

لایبرنتیت چرکی که بواسطه بروز عفونت در لایبرنت میباشد خطرناک بوده و سبب از بین رفتن کامل شنوایی میشود و در این مورد تمام لایبرنت را بایستی کورتاژ نمود. ولی امروزه بواسطه وجود پنی‌سیلین و مراقبت در اسپسی میتوان از بروز این عارضه خطرناک جلوگیری نمود. مننژیت که از علائم مخصوص آن سر درد، سرگیجه، استفراغ و نیستاگموس و تب و خوف‌النور میباشد و در این عارضه بایستی مایع نخاعی آزمایش شود تا بوجود آن اطمینان حاصل نمود. و این عارضه خوشبختانه خیلی کم اتفاق میافتد. و درمان آن معالجه با پنی‌سیلین شدید و حتی تزریق داخل‌نخاعی آن جایز است.

بسته شدن سوراخ پنجره‌های جدید

متأسفانه پس از شش ماه تا یکسال در بیماران بواسطه خاصیت استورنتیک استخوان سوراخ جدید بسته شده و شنوایی حتی از موقع قبل از عمل هم کمتر میشود و عمل مجدد اغلب مشکل بوده و نتیجه نیکو نمیدهد و طبق آماریکه در آمریکا برداشته سوراخ جدید اغلب از بیماران پس از ششماه تا یکسال بسته شده و این بزرگترین اشکال این عمل است و در حقیقت میتوان گفت که این عمل در بیشتر موارد یک شنوایی موقت به بیماران میدهد. و از ابرو و اسیونهای که یکی از شاگردان امبر برداشته چنین نتیجه رسیده که:

۱ - در یکسدم بیماران عمل شد بکلی کر میشوند و در بقیه موارد بهبودی قابل توجهی مشاهده نشده است.

۲ - در روی گوشه که شنوایی آن کمتر است بایستی عمل جراحی نمود.

۳ - این عمل تلفات نداشته است.

۴ - خطر فلج پی‌چهره و سر گیجه که ممکن است تا دو سال طول بکشد نسبتاً زیاد است.

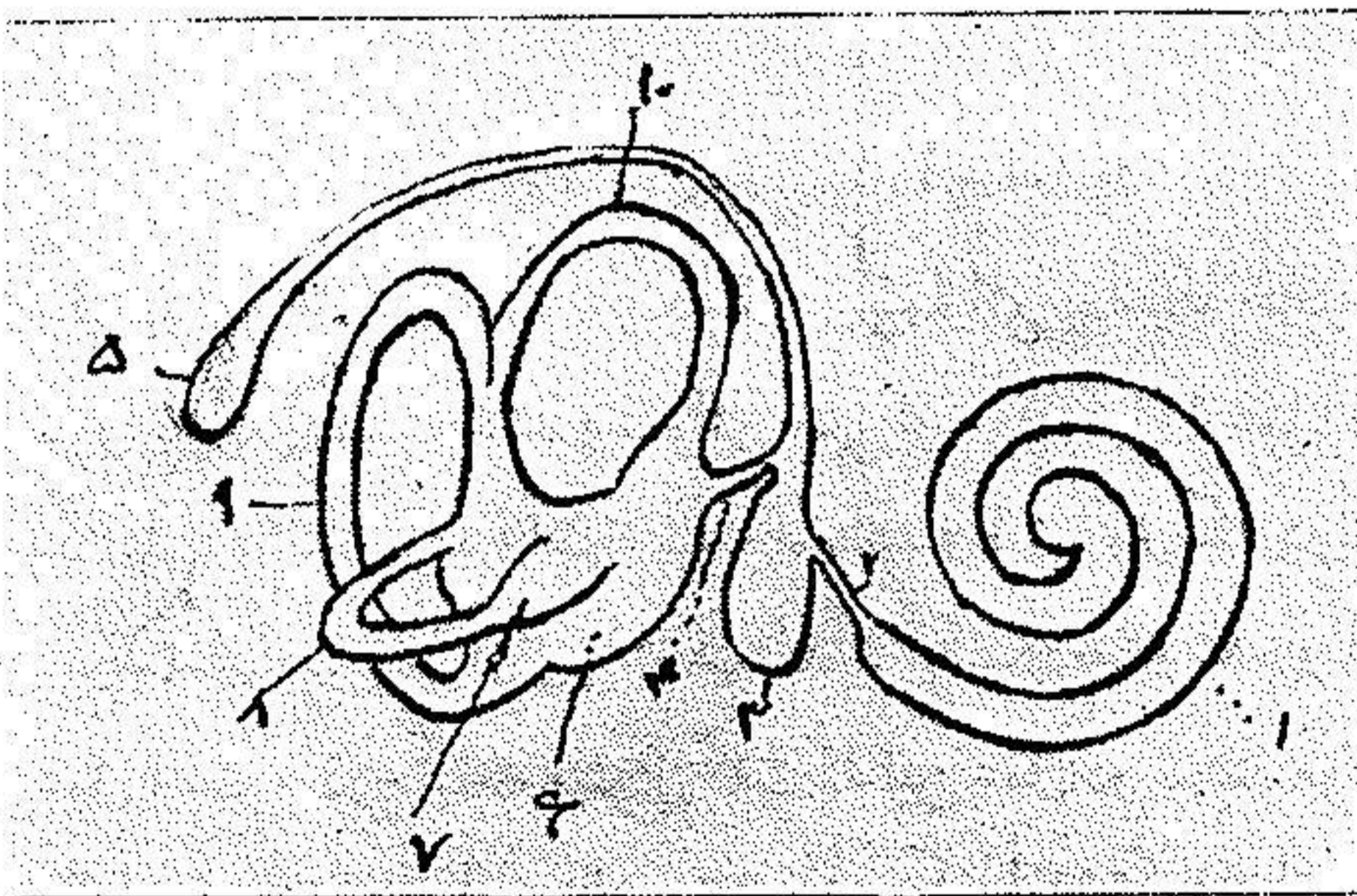
۵ - اگر گوش بکلی کر باشد عمل جراحی در آن بدون نتیجه است.

۶ - گاهی در نتیجه عمل جراحی گوش چپ گوش راست بهبودی حاصل نموده است و شاید در اثر فنومن و ازوه‌وتور این بهبودی باشد چنانچه اگر عصب سمپاتیک این ناحیه را قطع کنیم برای اغلب بیماران بهبودی حاصل میشود.

عمل پرتمن یا باز کردن کیسه اندولنفاتیک

یا
درمان سر گیجه و کری با عمل جراحی

این عمل عبارتست از باز کردن کیسه اندولنفاتیک یعنی دنباله داخل جه‌جمه لایرنت غشائی که در نتیجه از فشار اندولنفاتیک کاسته شود.



شکل ۲ - لایرنت غشائی

۱- حلزون غشائی ۲- کانال هسن ۳- ساکول ۴- کانال اوتریکولوساکولر
۵- ساک اندولنفاتیک ۶- اوتریکول ۷- امپول مجرای نیمدایره‌ای ۸- مجرای
نیمدایره غشائی خارجی ۹- مجرای نیمدایره غشائی خلفی ۱۰- مجرای
نیمدایره غشائی فوقانی

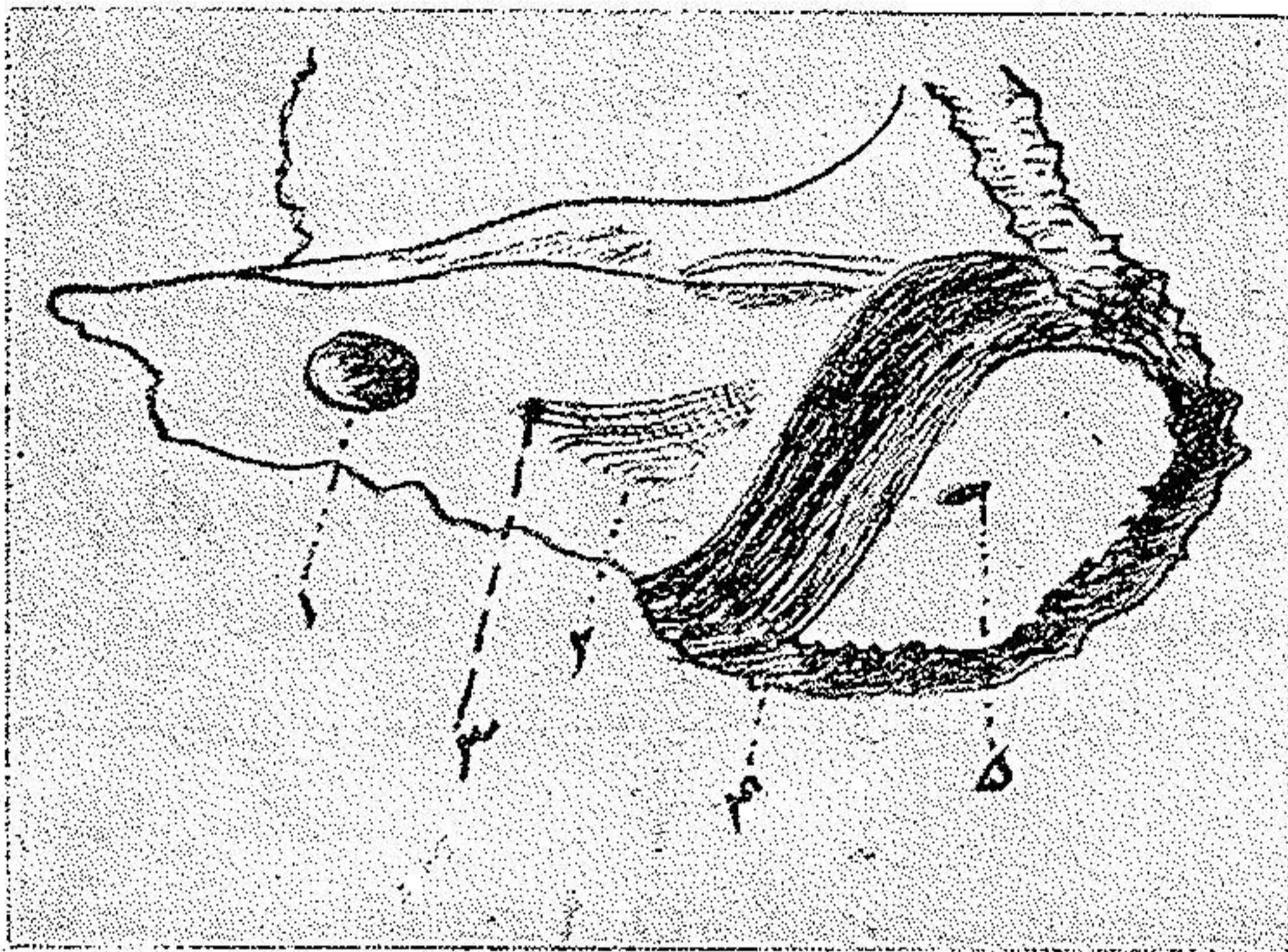
مواردیکه عمل ایجاب مینماید: هر وقت که بواسطه‌عملی فشار داخل لایرنت

زیاد شود این عمل لازم است. ازدیاد فشار اندولنفاتیک که آنرا بایستی يك گلو کوم اوریکوار حقیقی دانست بواسطه فشار روی اعصاب کوکثر و وستیبولر باعث اختلال عمل آنها شده و ممکن است ایجاد سرگیجه و زوز گوش و کری نماید (سندرم منیر) همچنین ازدیاد فشار اندولنفاتیک ممکن است در نتیجه اختلال عروقی باشد بقسمی که اغلب از کارشناسان بیداری اتواسپونژیو را بواسطه اختلال عروقی و ازدیاد فشار اندولنفاتیک دانسته اند حال اگر بتوانیم فشار داخل لایرنتر را کم نمائیم هم به بهبودی بیمار کمک کرده و هم از پیشرفت بیماری جلوگیری کرده ایم.

این عمل مثل عمل فونستر اسیون احتیاج باثاثیه مخصوص و مته برقی نداشته و هیچگونه خطری برای بیمار ندارد و در عین حال که خیلی ساده تر از عمل فونستر اسیون میباشد نتیجه بیشتری برای بیمار دارد بطوریکه میتوان تنها راه درمان کری با عمل جراحی را اغلب این عمل دانست.

طریقه عمل - بیمار باید علامت التهاب در گوش متوسط نداشته باشد قبل ناحیه ماستوئید را تراشیده و با صابون و الکل شسته باشند صبح روز عمل بیمار ناشتا باشد ممکن است با بی حسی موضعی مثل بیحسی در عمل ماستوئید کتمی و یا بیهوشی عمومی عمل نمود بیمار را پشت روی تخت عمل خوابانیده و گوش سالم و یا گوشیکه مورد عمل جراحی قرار نمیگیرد روی بالش تخت خواب عمل قرار میدهند اثاثیه عمل ماستوئید کتمی است. منظور از این عمل تجسس حفره اندولنفاتیک و باز کردن کیسه اندولنفاتیک که در این ناحیه قرار دارد میباشد این حفره در سطح خلفی تحتانی روزه قرار دارد بشکل مثلثی است که در زاویه فوقانی داخلی اش سوراخی قرار گرفته بنام آکدوک دو وستیبول که از آن کانال اندولنفاتیک خارج میشود و جیب طرفی در قسمت خارج و پائین این حفره قرار گرفته و ما برای دسترسی باین حفره ابتدا جیب طرفی را جستجو مینمائیم باین طریق که پس از آنکه شکافی در پشت گوش مثل اویدمان پترو ماستوئیدن در شیاز عقب گوش دادیم و پس از روژنیاسیون استخوان را صاف نموده تا خار عضله ولیناء تانبوراليس نمایان گردد. حال در روی استخوان مربعی که هر یک از اضلاع آن يك سانتیمتر باشد و ضلع فوقانی آن محاذی خط افقی که از خار هنله میگذرد و فاصله آن

از خط عمودی مماس با کنار خارجی سوراخ گوش تقریباً سه میلیمتر باشد با گوژ حفر
میکنیم تا جدار استخوانی سینوس نمایان گردد.



شکل ۳ - سطح خلفی داخلی بلوک ماستوئیدین
۱- سوراخ گوش داخلی ۲- فوست اندولنفاتیک ۳- اکدوک دو وستبول
۴- جیب طرفی ۵- کانال ماستوئیدین

باز کردن سینوس لاترال - بهتر است قبل از عمل پرتونگاری نمود تا از وضعیت
سینوس اطلاع قبلی داشته باشیم چه ممکن است گاهی سطحی و زمانی عمیق باشد پس
از آنکه بجدار استخوانی سینوس رسیدیم با نهایت احتیاط این جدار را در قسمت داخل
بر میداریم و با یک جداکن ظریف که لبه آن برنده نباشد سخت شامه ای که (دورمر)
سطح خلفی روزه را پوشانیده جدا میسازیم (در حدود سه تا چهار میلیمتر) و بعد با یک
بورن کوچک با احتیاط استخوان جدار خارجی حفره را بر میداریم بایستی در اینجا خیلی
دقت نمائیم چون آکدوک دوفالپ که در آن پی چهره قرار دارد در نزدیکی این قسمت
قرار گرفته پس از آن مجدداً شروع بجدا نمودن سخت شامه مینمائیم بایستی متوجه
بود که همیشه بطرف داخل و کمی بالا آنرا جدا نمود تا بنقطه ای رسید که خیلی چسبندگی
با استخوان دارد این نقطه که در زاویه فوقانی داخلی حفره آندولنفاتیک بوده بمحل

آکدوک دووستیبول میباشد .

باز کردن کیسه آندولنفاتیک - در ناحیه ای که سخت شامه چسبندگی دارد سوزنی فرو میبریم و حس میکنیم که سوزن وارد حفره کوچکی میشود که اگر بزل نمایم مایع بی رنگی وارد سرنک خواهد شد سوزن را خارج ساخته و با یک سوزن پاراستنز این ناحیه را با اندازه ۲ تا ۳ میلی متر شکاف میدهیم و مایع زلالی چند قطره خارج خواهد شد ممکن است از پونکسیون کیسه نیز صرف نظر نمود چون ناحیه ای که سخت شامه با ریشه چسبندگی دارد بطور یقین ناحیه آکدوک دووستیبول میباشد حال عمل خاتمه یافته و کمی گازیدو فرمه در پائین شکاف گذاشته و پوست را بخیه مینمائیم.

اتفاقاتی که در ضمن عمل ممکن است رخ دهد :

این عمل کار دقیق و در عین حال بسیار ساده ای است تنها اتفاقی که ممکن است در ضمن عمل باعث ناراحتی جراح گردد پاره شدن جدار جیب طرفی میباشد که بواسطه خونریزی عمل را متوقف میسازد و پس از این اتفاق مجبور به تامپونومان و بستن زخم میشویم . پس از عمل بایستی بیمار در اتاق گرم و تاریک و بی صدا خوابانیده شود. سر او پائین قرار گیرد. در روز اول غذای مایع بخورد روز سوم زخم پانسمان شود روز چهارم که پرسیپار را عوض نموده و روز ششم و هفتم بخیه ها را برداشته و روز دهم تا دوازدهم بیمار میتواند از بیمارستان خارج شود.