

نامه ماهانه دانشکده پزشکی

هیئت تحریریه :

دکتر ناصر انصاری	دکتر یحیی عدل	دکتر حسین گل کلاب
دکتر محمد بهشتی	دکتر صادق عزیزی	دکتر محمد علی ملکی
دکتر محمود سیاسی	دکتر محمد فریب	دکتر حسن میر دامادی
دکتر جهان‌شاه صالح	دکتر نصره الله کاسمی	دکتر هاشم هنجن

رئیس هیئت تحریریه - دکتر جهان‌شاه صالح
مدیر داخلی - دکتر محمد بهشتی

شماره هشتم

اردیبهشت ماه ۱۳۲۹

سال هفتم

پری آرتریت نوئوز^(۱)

نگارش

دکتر محمد فریب و دکتر عباس نکو فر
استاد کرسی بالینی بیماریهای کودکان کان دستیار بخش کودکان بیمارستان پهلوی

کوسمیل و مایر^(۲) بسال ۱۸۶۶ مرضی را که از اجتماع آزارهای شریانی منتشر، عوارض عصبی، کلیوی و علائم عمومی تشکیل میشود بنام پری آرتریت نوئوز شرح دادند و پس از آنها مؤلفین دیگر از روی مشاهدات خود علائم مرض کوسمیل را تکمیل نمودند. ابتدا تصور میشد بیماری نادری است ولی مشاهدات زیادی که تا کنون از آن بدست آمده شیوع بیشتری را نشان میدهد. این بیماری اکثراً بالغ را گرفتار میسازد لیکن اطفال و حتی شیرخواران هم از ابتلای به آن ایمن نیستند و آمار یکی از دانشمندان در حدود ۸ درصد موارد را نزد کودکان نشان داده که بیش از یک درصد آن شیرخوار بوده است.

بیماری کوسمل و مایر از نظر آسیب شناسی مشخص ولی از لحاظ اتیولوژی پاتوژنی هنوز نقاط تاریکی دارد .

علائم بالینی

پری آرتریت نوئوز انواع مختلفی داشته و آثار آن بسیار متغیر است لذا ما ابتدا علائم مرض را بطور عموم شرح داده سپس مختصراً اشکال آنرا نام میبریم .
در سوابق بیمار اکثراً خصوصیت قابل ملاحظه‌ای نیست و سابقه روماتیسم ، سیفیلیس ، عفونتهای مزمن راههای هوایی و یا سوانح آلرژیک را که در بعضی دیده شده باید اتفاق دانست .

شرح عمومی مرض - آغاز - اکثر اوقات بیماری کوسمل بشکل يك مرض عفونی آغاز میشود - لرز و تب ؛ اختلالات هاضمه از قبیل اسهال ، استفراغ ؛ سردرد و سرگیجه در بیشتر اشکال قابل ملاحظه است . آثرین نیز علامتی است که بوفور دیده میشود خواه بصورت آثرین ساده و یا بشکل يك آثرین مخرب^(۱) و غالب توجه آنکه در اشکال مزمن مرض اکثراً شروع پوسه تازه را بوسیله بروز آثرین متوجه میشوند دردهای مفصلی و عضلانی بخصوص در عضلات خلفی ساق پا و گردن را نیز باید ذکر کنیم . در بعضی از موارد مرض بوسیله دردهای شدید خصوصاً دردهای شکمی آغاز و این دردها گاهی تابلوئی شبیه به آپاندیسیت ، کله سیستیت^(۲) پانکراتیت ، و سوراخ شدن احشاء داخلی و غیره درست می کند .

گاه در دنبانه دردهای شکمی لرز و عرق و بعد دردهای مفصلی مزاحم بیمار میشود تب اکثراً جزء علائم آغاز مرض بوده و کمتر ممکنست موجود نباشد .

بی‌اشتهایی ، استفراغ ، یبوست یا اسهال (گاه دیسانتری شکل) تقریباً از علائم ثابت مرض میباشد - و نیز اختلالات از نوع نارسائی کبد و قولنج^(۳) را باید متذکر شد یرقان نیز در بعضی مشاهدات جلب توجه کرده که در يك مورد باعظم مختصراً کبد نیز همراه بوده است دو علامت اصلی که در بیشتر اشکال حاد و مزمن بوده و ما را تا اندازه بتشخیص مرض رهبری میکنند عبارتست از علائم عصبی و ندولهای زیر جلدی :

علائم عصبی - بیماران از خستگی عضلانی شکایت دارند و این حس خستگی همراه با دردهائی است که ابتدا خفیف بوده و کم کم شدید و دائمی گشته صفت دردهای پلی نوریتی بخود میگیرد موضع درد و شدت آن بسیار متغیر است - همه جا و باشکال مختلف ممکنست جلب توجه کند این درد ممکنست خود بخود و یا بعد از لمس ظاهر شود و نیز ممکنست در موضع درد ورمی هم دیده شود که گاه وضع آماسی بخود میگیرد رفلکسهای وتری اکثراً خفیف میشود.

علائم عصبی گاه شدید بوده بشکل فلج عضلات اکستانسور ساق و استیپاز^(۱) جلب توجه میکند.

اختلال حس گاه بشکل هیپوستزی بخصوص در اعضای سافله و اختلال حس درد و حرارت ممکنست ملاحظه گردد.

خلاصه عوارض عصبی بسیار متغیر گاه خفیف و زمانی بقدری شدید است که شکل عصبی خالص مرض را ایجاد میکند.

ندولهای زیر جلدی - ندولهای زیر جلدی در صورت موجود بودن ارزش زیادی دارند ولی بدبختانه فقط در بیست درصد مشاهدات باین نشانه اشاره شده است طرز ظهور این ندولها غیر منظم بوده بشکل پوسته هویدا میشوند لذا در اشکال مزمن میتوان دید که ندولها با هستگی یا توام بابدی حال عمومی و بروز تب ظاهر شده زیاد میگردند و سپس معدوم شده در پوسته بعدی در محلی دورتر یا همان محل اولیه بروز میکنند و در بعضی موارد ممکنست ندولهای باسنین مختلف مربوط بچند پوسته نزد بیمار مرئی باشد.

ندوزیتههای زیر جلد در لمس ممکن است کمی دردناک باشد. قطر آنها از چند میلیمتر تا ۲ سانتیمتر است - گاهی غیر قابل رؤیت بوده با انگشت حس میشود و این نوع خصوصاً در روی پوست شکم پیدا شده دوام زیادتری هم خواهد داشت.

وایی در اندامها ندولها واضحتر بوده با چشم دیده میشوند لیکن دوام کمتری دارند ندولها گاه ممکنست در زیر مخاط ظاهر شوند.

ملاحظه میشود که با وجود اختلاف علائم تنها کلید تشخیص بیوپسی ندولهاست که با آسیب شناسی مشخص که در فصل مخصوص گفته خواهد شد ما را در شناسائی مرض هدایت میکند.

علائم عمومی - درجه حرارت غیر منظم و نوساناتی بین ۳۷/۸ درجه و ۳۸/۹ درجه داشته حتی در اشکال مزمن هم ملاحظه میگردد نبض تندتر از طبیعی و آستنی نیز موجود است.

علائم خونی صفت مشخصی ندارد ولی اکثراً تنزل تعداد گویچه های سرخ ملاحظه میشود که در یک مشاهده برقم ۰۰۰/۱۷۲/۱ رسیده بوده لیکن تنزل تا این حد استثنائی و ارزش کلبولی بیشتر اوقات طبیعی است.

بطور خلاصه کم خونی در اکثر مشاهدات موجود و از علائم ثابت مرض بشمار میرود ولی آنیزوسیتوز و پوئی کیلوسیتوز در کار نبوده و مقاومت کلبولی هم طبیعی است. تعداد کلبولهای سفید در بیشتر مشاهدات تا میزان ۱۰ - ۳۰ هزار افزوده شده

و همراه آن پلی نو کلتوز قابل ملاحظه است (گاه تا میزان ۰.۹۸٪)

افزایش ائوزینوفیل را نیز باید نامبرد که گاه تا میزان ۰.۱۰٪ میرسد در چند مورد که این بیماری با آسم همراه بوده تعداد ائوزینوفیلها به ۵۰ الی ۷۹ درصد نیز رسیده است.

علائم احشائی - در اشکال حاد خیلی فراوان و در انواع مزمن مرض کمتر است در یکی از مشاهدات درد شدید ناحیه هیپو کندر راست طبیب معالج را ب فکر کله سیستیت حاد انداخت کوسمل در یکی از مشاهدات خود ذکر میکند که بیمار دردی در ناحیه هیپو کندر راست داشته که بسمت چپ انتشار پیدا میکرده است.

خلاصه علائم احشائی بسیار متغیر بوده گاه هاضمهای و زمانی کلیوی و هنگامی مربوط بمیو کارد میباشد

شکلهای بالینی

تنوع علائم بیماری کوسمل ایجاب میکند که در دنباله شرح فوق از اشکال مختلف آن نیز نامی ببریم - درین میان دو شکل حاد و مزمن بیماری اهمیت بیشتری خواهند داشت

شکل حاد - علائم آن بطور خلاصه از اینقرار است :

۱- **علائم جلدی** - بشورات مختلف از نوع پایول، وزیکول و بول^(۱) و بالاخره ندول جلب توجه میکنند. انواع پورپورا و اگزاتم نیز نزد بعضی بیماران ملاحظه میگردد. در قسمتهای مخاطی ممکنست ضایعاتی ایجاد و سر انجام منتهی بزخمهای نکروزی بشوند.

۲- **علائم گوارشی** - علائمی از نوع اسهال با مدفوعی حاوی بلغم یا خون اکثر اوقات دیده میشود با این علائم گاه دردهای شدید شکم توام گشته طبیب را بفکر پانکراتیت و یا سندرم صفاقی خواهد انداخت - ولی از طرفی هم نباید فراموش کرد که بروز سندرم صفاقی یا پانکراتیت در جریان مرض کوسمل ممکن است.

۳- **علائم کلیوی** - در اشکال حاد علائم کلیوی از نوع آلبومینوری زیاد و هماتوری خواهد بود گاه ممکنست نفریت هماتوریک توام با خونریزیهای اعضای دیگر جلب توجه کند - این علامت در آغاز و یا در جریان مرض پیش آمده و به خرابی حال بیمار منتهی میشود.

در بعضی مشاهدات آثار اورمی یا افزایش فشار خون ملاحظه میگردد. عده زیادی از بیماران علائم کلیوی از نوع الیگوری یا برعکس پلی اوری داشته درادرشان سیلندر و گویچه‌های سرخ نمایان است باید دانست که با وجود آزارهای کلیوی ممکن است در امتحان پیشاب طبیعی وسالم باشد

شکل مزمن - شکل مزمن در حقیقت نوع تی پیک مرض است چه پیشرفتی کند داشته و با پوسته‌هایی توام با تغییر حال عمومی ندولها آشکار میگردد و در خلال این پوسته‌ها با آسانی میتوان مرض را از نظر پیشرفت و بخصوص از لحاظ آسیب شناسی بررسی دقیق نمود.

ندولهای جلدی و مخاطی همان مشخصاتی را دارند که در شکل عمومی گفته شد

اشکال دیگر - گذشته از دو شکل حاد مزمن بر حسب رجحان هر یک از علائم

میتوان شکلی از مرض را متذکر شد - از این نوع است :

شکل بدون آب - در این شکل که خیلی نادر است تب موجود نبوده و حال عمومی زیاد نگران کننده نیست - این شکل مخصوصاً سیری مزمن خواهد داشت .
 شکل هموراژیک - که در آن تظاهرات خونریزی فراوانست .
 شکل گمانگرنی - نزد بیمار ۱۵ ماهه مرض کوسمل باعث گانگرن حاد یکی از اعضا گردید .

شکل عصبی - در اینجاء علائم عصبی شدت بیشتری داشته و باید از پلی نوریت ، پلی نورو میوزیت که باعث رتر اکسیون عضله و تاندن میشود نامبرد .
 سندرم منتشره و مدولرو همچنین حملات تشنجی در موارد نادر قابل ملاحظه است .

شکل گوارشی - علائم هاضمه در تمام اشکال خفیف (شکل مزمن) یا شدید (در شکل حاد) موجود است ولی در این شکل گوارشی بخصوص علائم معدی-روده‌ای و گاه علائم کبدی جالب توجه است .
 سندرم دردناک شکم شبیه به سوراخ شدگی احشایا پانکر آتیت را نیز باید در زمره این شکل متذکر شد .

شکل قلبی - علائم قلبی از نوع تاکیکاردی و آریتمی در اکثر مشاهدات موجود است - اوبری^(۱) شرح حال مردی ۳۷ ساله را با قلبی بزرگ با صدای چهار نعل مزو دیاستولیک و یک سوفل سیستولیک نوک قلب و ورم شدید اطراف و کبد بزرگ دردناک و علائم استاز در ریه چپ و یلورزی راست ذکر میکند که در عرض چند روز در گذشته و اتوپسی پری آرتیریت در عروق قلب نشان داده است .

تجمع مرض کوسمل با امراض دیگر - پری آرتیریت بندرت با مرض دیگری توأمأ دیده میشود بودن^(۲) تجمع آنرا با اسل متذکر شده و نیز در مشاهداتی چند بایتماری روماتیسم توأمأ دیده شده است .

اکنون بی مناسبت نیست که دنبال اشکال بالینی این بیماری چند مشاهده که اولین آن شخصی و بقیه خارجی است نقل کنیم :

شرح حال: سید مجتبی کودک ۱۱ ماهه است که از تاریخ ۳۰/۹/۲۸ در بخش کودکان بستری و عابت مراجعه اسپهال و استفراغ و رنک پریدگی و مختصر ورم پاهاست.

مجتبی فرزند چهارم خانواده نه ماهه بدنیا آمده و با شیرمادر تغذیه میشود و تا این تاریخ جز شیرمادر غذای دیگری باور داده نشده است.

این کودک برادری داشته که بسبب عارضه ریوی در دنباله سرخک ۳ روز قبل بدروود زندگی گفته است و مجتبی نیز ماه قبل سرخک داشته و شروع عوارض فعلی هم از آن تاریخ بوده است.

اکنون کودک ۸-۱۰ مرتبه در روز اجابت مزاج دارد که بایبیچ همراه و در مدفوع بلغم موجود و خون ندارد. تبش در حدود ۳۸ درجه، مضطرب و در پاها کمی ورم دارد.

زبان قرمز و مرطوب، اشتها کم، حلق عادی، کبد و طحال طبیعی و گانگلیون لنفاوی لمس نگردید کودک سرفه میکند و در سینه عدهای رال کرپیتان در هر دوره بخصوص طرف راست شنیده میشود نبض اندکی سریع است. رفلکسها طبیعی است. در امتحان ادرار عنصر غیر طبیعی ملاحظه نگردید.

امتحان خون آنمی خفیفی ظاهر ساخت. آزمایش واسرمن منفی است. کوتی که چند نوبت انجام گرفت منفی و علاوه انترا در مورا کسیون با توبر کولین ۱/۱۰۰۰ منفی است. در رادیوسکپی ریتین چیز قابل ذکر ملاحظه نگردید.

بیمار مابا وجود تداوی معمولی بی اشتها و کم خون بوده مرتب استفراغ میکند، رنک پریده و درجه حرارتش همیشه اندکی بالای طبیعی و گاه بگاه تا میزان ۳۹ درجه میرسد حتی اشتهاش روز بروز بنقصان میرفت و خطر نزدیکی پیش بینی میشد تا گزیر چندین نوبت به گاواژ^(۱) متوسل شدیم و نیز بعابت رنک پریدگی احتیاطاً سی هزار واحد سرم ضد دیفتری باو تزریق نمودیم در تاریخ ۱۶/۱۰/۲۸ تب بیمار به ۴۰ رسید و حال

عمومی اش سخت تر شد و ضمن معاینه عمومی چون پرده صماخ هر دو طرف سرخ و علامت اتیت بنظر رسید پارا سنتزانجام و هر سه ساعت ۳۰/۰۰۰ واحد پنی سیلین تزریق گردید.

با وجود این تب بیمار موجود و استفراغ زمانی کمتر و هنگامی بیشتر بود تا در تاریخ ۲۸/۱۱/۱ ضمن معاینه روزانه در پای بیمار چند لکه پور پورا و يك لکه اکیموز مشاهده گردید. درین هنگام علاوه بر پنی سیلین و معالجات معموله دیگر ویتامین K و C تزریق و فردای آن روز ۵۰ سانتیمتر مکعب خون از راه استخوان تی بیا به کودک انتقال داده شد.

بهبود نسبی حال بیمار ما را بر آن داشت تا در تاریخ ۲۸/۱۱/۹ نیز ترانسفوزیونی بهمین مقدار و از همان راه عملی سازیم و درینجا از آقای کدخدایان کار و رزبخش که علاوه بر مراقبت های منظم از خون خویش نیز به این طفل هدیه کرده اند ابراز تشکر و قدردانی میکنیم.

در تاریخ ۲۸/۱۱/۱۰ که بیش از یک هفته از بروز لکه های پورپورائی که ۴۸ ساعت طول کشیده بود میگذشت ضمن معاینه در کشاله ران چپ بیمار يك ندوزیته زیر جلدی ملاحظه گردید حجمش باندازه يك فندق و درامس حساسیتی نشان نمیداد حدود آن واضح و چسبیده بیوست و تغییر رنگی در آن دیده نمیشد.

بعد از دو روز ندولها رو با افزایش گذاشت و در تاریخ ۲۸/۱۱/۲۳ وضع محل و تعداد ندولها ازینقرار بود: يك ندوزیته بزرگ در سطح خارجی بازوی چپ دو ندوزیته در قسمت فوقانی ساعد چپ؛ دو ندوزیته در قسمت تحتانی سطح قدامی ران راست؛ دو ندوزیته در قسمت تحتانی سطح خارجی ران راست؛ سه ندوزیته بزرگ مربوط بهم در کشاله ران چپ؛ يك ندوزیته کوچک در قسمت تحتانی سطح قدامی ساق چپ. در همین تاریخ یکی از ندوزیته های دست چپ برای آزمایش میکروسکپی بافت برداری شد.

در این مدت پنی سیلین مرتب به بیمار تزریق و علاوه بر دو نوبت قبلی ۴ مرتبه دیگر ترانسفوزیونی بمقادیر ۳۰، ۳۰، ۹۰، ۹۰ سانتیمتر مکعب انجام گردید.

باید گفت چند روز بعد ازین پوسه حال بیمار بهتر، استفراغ کمتر، اسهال قطع و وزنش که متأسفانه در ابتدا اندازه گرفته نشده بود شروع باز دیاد گذاشت بطوریکه در تاریخ ۱۱/۲۰ در حدود ۶ کیلو گرم و در تاریخ ۱۲/۸ حدود ۶/۷۰۰ کیلو گرم و فعلاً در حدود ۷ کیلو گرم است بعد از چند روز استفراغ بکلی قطع گردید و ندوزیته‌ها هم شروع بتحلیل گذاشتند بطوریکه فعلاً دوند وزیته یکی در ساق چپ و دیگری در کشاله‌ران چپ یعنی همان ندوزیته اولیه و بحجم کمتری باقی مانده است و حال عمومی بیمار کاملاً طبیعی و اشتهايش خوب است.

نتیجه بافت برداری ندول زیر جلدی راضمن آسیب شناسی مرض در فصل جدا گانه شرح خواهیم داد.

شرح حال ۴ - کودک ۹ ماهه تنها فرزند ابوبن جوان و سالمی است که کمی قبل از پایان دوره باروری پس از يك زایمان طبیعی آسان بدنیا آمده - هنگام تولد وزنش ۲/۹۰۰ کیلو گرم و تا شش ماه از پستان استفاده کرده و بعد از آن رژیم تدریجاً مختلفی داشته است. منحنی وزنش همیشه رضایت بخش و هیچ سابقه مرضی ندارد.

در تاریخ ۱۹/۱۰/۴۲ با مدادان مادر، کودک خود را رنگ پریده و خواب آلود دید - بتصویری وضع معدی او را بیرهیز آبی گذاشت و بعد از ظهر وضع طفل بهتر و روز ۲۰/۱۰ بنظر طبیعی بود ولی شب ۲۰ و ۲۱ مادر بعلت ناله های طفلش که علاوه پریده رنگ و بدنی سوزان داشت بخواب نرفت - صبح درجه حرارت ۴۰ و بادست زدن بساق‌ها فریاد طفل بلند میشد - معاینه در ظهر همان روز تب ۴۰، قرمزی گلو، مختصر عظم طحال و درد شدید در لمس اعضای سافله را نشان میداد.

بعد از ظهر لکه‌های آبی رنگی در پاهای کودک مشهود و در بیمارستان بستری شد. درجه حرارت مرتباً ۴۰ و نبض ۱۶۰ عقده‌های لنفاوی بزرگ نیست، قلب و ریتین و کبد بدون خصوصیت میباشد.

در اعضای سافله ورم و بثورات ما کولی و تعداد زیادی لکه های پورپوریک و ندولهای زیر جلدی کوچکی لمس گردید - فشار بر توده عضلانی در اندام تحتانی و فوقانی

دردناك بود.

یکی از ندولها را برای امتحان برداشته و تشخیص پری آرتریت مسلم شد آنگاه درمان توام دازنان و آستیل کلین نزد طفل اجرا شد پس از ۸ ساعت طفل بدون تب کمتر شده بود.

امتحانات بالینی و آزمایشگاهی - کوتی منفی، ادرار بدون خصوصیت قابل ذکر، زمان سیلان ۲/۵ دقیقه؛ زمان انعقاد ۶/۵ دقیقه، برده و اسر من منفی و همو کولتور استریل باقی ماند.

وضع ندولها - در روز ۲۳ ر ۲۰/۴ در اعضای سافله بیمار ضایعاتی بدین شرح ملاحظه شد:

ندولهایی بقطر چند میلیمتر تا چند سانتیمتر با محیط نامنظم و ضخامت واضح ولی متغیر نسبت بیکدیگر اطراف آنها برنك قرمز و در هر کزخا کستری که بنظر میرسید بعطف نکر و میروند.

روز بعد ندولها از حیث حجم و نکر و قسمت وسط (که بیوپسی نشان میداد) رو به پیشرفت گذاشتند با معالجه ندولها رو بتحلیل رفته و قسمت های نکر و وسط سیکاتریسی شبیه به آبله مرغان پیدا نمودند.

شرح حال ۴ - شرح حال زیر که خلاصه ای از گزارش بونن^(۱) به مجمع پزشکی بیمارستانهای پاریس است ازین نظر مفید بنظر میرسد که نمونه ای از شکل غیر جلدی پری آرتریت میباشد:

بونن حال بیماری را گزارش میدهد که در نظر اول تابلو آندو کاردیت بدخیم آهسته داشته است

تب طولانی، آنمی شدید، سوفل میترال سیستولیک، عظم طحال، هماتوری. همو کولتور چندین نوبت انجام و همیشه منفی بوده است. فقدان رفلکسهای و تری رتول و آشیل پزشکی معالجه را ب فکر یک پری آرتریت نوئوز بدون عوارض جلدی میانندازد و بیوپسی عضلانی تشخیص را مسجل میسازد.

پیشرفت بیماری - از نظر سیر مرض دو نمونه خواهیم داشت :

۱ - اشکال حاد سیر سریعی داشته و بطور متوسط از ۳ هفته تا دو ماه بمرک منتهی میشوند - لیکن در موارد بسیار نادر بعد از چندی حالت بیمار بهتر شده وارد دسته زیر میگردد.

۲ - اشکال مزمن پوسه‌هایی چند با فواصل بهبود ظاهری پیدا میکنند و با هر پوسه‌ای تب و ندولهای جلدی و علائم مرض آشکار میگردد - آنگاه حال بیمار تا پوسه جدید که ممکنست مدتی کوتاه یا طولانی باشد بظاهر بهتر میگردد.

لذا رویهمرفته پیش بینی مرض کوسمل بد می باشد زیرا اشکال حاداً کثراً کشنده و اشکال مزمن هم دیر یازود پایان شومی دارند و در این مدت پیشرفت هم بقایائی از خود میگذارند چنانکه بیماری که در ۱۰ سالگی تشخیص این مرض با امتحان آسیب شناسی نزدش داده شده بود در سن ۲۵ هم ضمن پوسه جدیدی ملاحظه گردید و در این مدت ۱۵ سال يك سری پوسه های پیش رونده پیدا کرده بود که بقایای آن بشکل اختلالات تروفیک و رتراکسیون عضله و تاندن در اندام مشهود بود.

مرک در اشکال حاد یا در پایان اشکال مزمن بعلل مختلف است :

از بیماران ۹۰٪ بعلت کاهش تدریجی فوت میکنند و اسی عوارضی هم ممکنست بنا گهان گریبانگیر بیمار شده او را تلف سازد از آن جمله است هموراژیها ، سوراخ شدن روده ، نارسائی قلب ، حملات اورمی بالاخره گاه عوارض عصبی از نوع تشنج ، فلجهای وسیع اندام و اعصاب جمجمه پایان مرض کوسمل خواهد بود .

شفای بیمار - گرچه استثنائی است ولی چندین مورد دیده شده از آن جمله بهبود شیرخوار ۹ ماهه‌ای است که تحت نظر لگرو^(۱) در سال ۱۹۴۴ بعد از معالجه با دازنان و آستیل کلین شفا یافته است (شرح حال ۲) مشاهدات دیگری نیز مبنی بر شفاي بیماران در مطبوعات خارجی میتوان یافت .

مجتبی بیمار مورد بحث ما نیز باید از نمونه های شفا یافته بوسیله پنی سیلین و ترانسفوربون بشمار آید .

اتیواژی - پاتوژنی

بیماری کوسمل عادتاً نزد افراد ۲۰-۴۰ ساله و بیشتر نزد مردها دیده میشود معهداً نزد بچه‌ها و حتی شیرخواران هم این مرض ممکنست از آن جمله کریسکوسکی (۱) نزد شیرخوار ۲/۵ ماهه این بیماری را دیده است و لگرو نیز نزد شیرخوار ۹ ماهه‌ای این بیماری را در زمان حیاتش تشخیص داده و درمان نموده است.

راجع به اتیواژی این مرض فرضهای مختلفی شده و نقاط تاریک زیادی هنوز موجود است.

- کوسمل مرض را مربوط بعروق و اتیواژی آنرا انگلی میداند.

- مصنفین بعدی اختلالات دژنراتیف یا عصبی را دخیل میدانستند.

- ویرشوسیفیلیس را عامل سببی مرض میدانست لیکن تجسسات سرمی و

سوابق بیمار را کثراً ازین بابت منفی است.

- بعلت تب غیر منظمی که تقریباً در جمیع اشکال هست عده‌ای مرض را عفونی

دانسته و از آنجا تجسسات زیادی برای جستجوی میکرب، همو کولتور و واکنشهای سرمی بعمل آمد لیکن نتایج بسیاری از اوقات منفی بوده است.

و نیز بطور آزمایش نزد حیوانات از خون و مواد مرضی تلقیح و نتایج کثراً

منفی بوده است ولی هاریس و فریدریش امولسیون از ندولهای بیماری که ازین مرض

در گذشته بود گرفته بچند خرگوش تلقیح کردند تنها دو خرگوش بعد از دو ماه

ضایعات وسیعی شبیه بانفاز کتوس در کبد پیدا نمودند - آنگاه با امولسیون این ضایعات

و انتقال بخرگوش دیگر و چندین انتقال مکرر خرگوشهای دسته چهارم ضایعاتی شبیه

به پری آرتریت پیدا نمودند - لذا این دانشمندان فرضیه عفونی را با عامل ویروسی

ابداع نمودند.

حال اگر فرض عامل میکربی یا اولتر اویروس را قبول کنیم این سؤال پیش

میآید که راه ورود میکرب کجاست؟ - درینجا عده‌ای از علما بعلت فراوانی علائم

معدی - روده‌ای راه ورود عامل مرضی را دستگاه هاضمه میدانند و چنین فرض

میکند که این عامل ویروسی در دستگاه هاضمه وارد و از آنجا در عروق احشاء

شکمی منتشر میشود و ازینجاست که علائم احشائی پیدا میشود و ندولهای زیرجلدی را نیز بواسطه کاپیلاریت عفونی میدانند.

۱- بعقیده پولستن (۱) و ولت (۲) پری آرتریت مرضی است از دسته امراض بویوو کرده.

فریدبرگ (۳) نزد ۸ نفر مبتلی به پری آرتریت ملاحظه کرده که ۴ نفو آنها مرض

روماتیسم باعلامت آندو کاردیت و ندولهای آشف داشته اند. از آنجا این دانشمندان نتیجه میگیرند که پری آرتریت تظاهر شریانی روماتیسمی میباشد.

۲- گوبر (۴) خیال میکند که پری آرتریت تظاهر آلرژیک دستگاہ شریانی در برابر

عفونتها و مسمومیتهای مختلف است و ضایعات اطراف شریان نیز دلیل يك واکنش هیپر آلرژیک بعد از حساسیت میباشد.

این عقیده امروزه طرفداران بیشتری داشته و منگاکیس (۵) توانسته است با

تزریق موادهیستامینی و سرم اسب بطور مکرر در دخر گوش آزارهایی خیلی شبیه به پری آرتریت انسان درست کند.

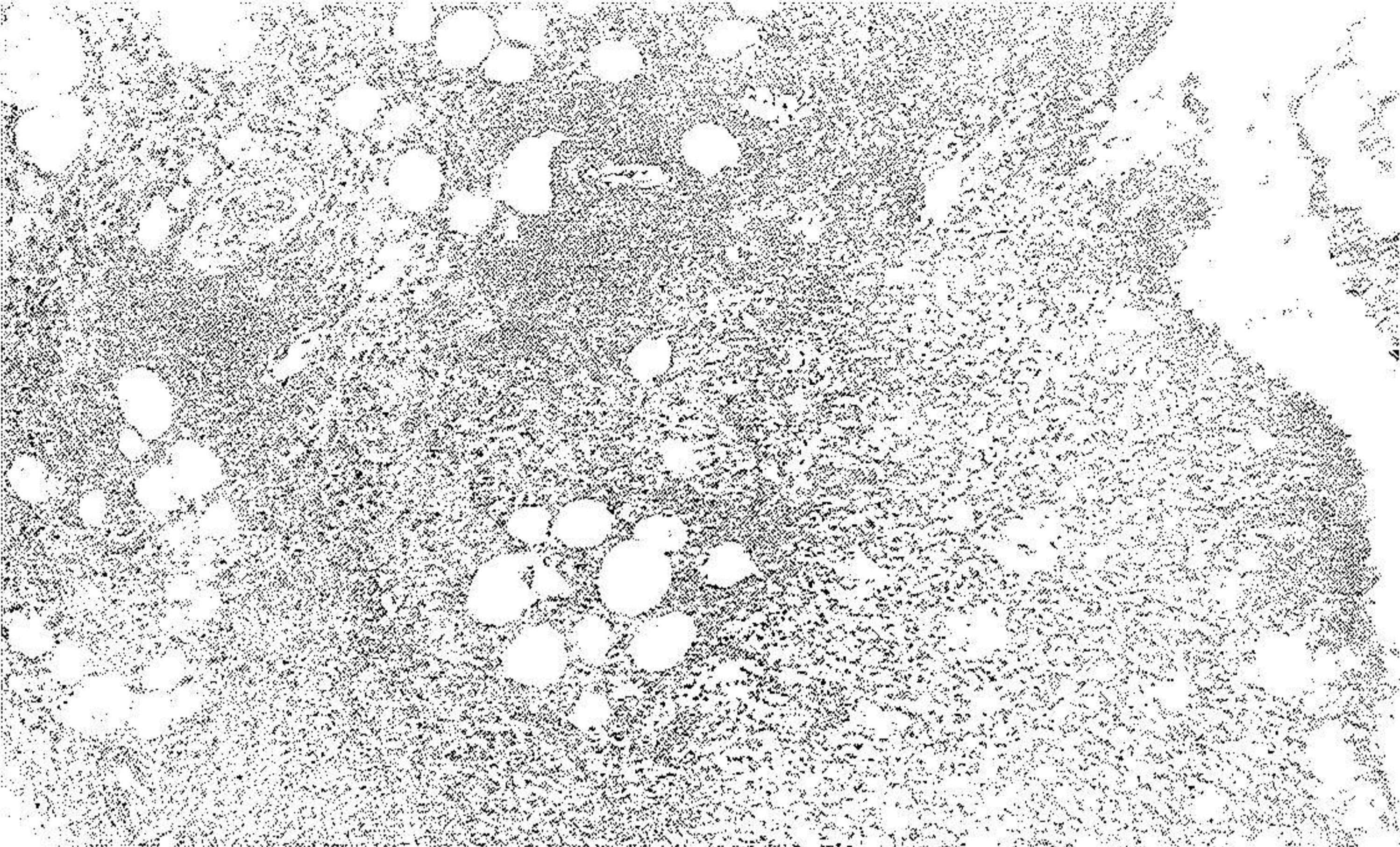
آسیب شناسی

این قسمت که در حقیقت نتیجه بافت برداری بیمار ما (مجتبی) و خلاصه از آسیب شناسی مرض کوسمل میباشد توسط همکار محترم آقای دکتر حسین رحمتیان نگاشته شده که با ابراز تشکر از زحمات ایشان در تهیه این مقاله و عکسهای مربوطه به شرح آن میپردازیم:

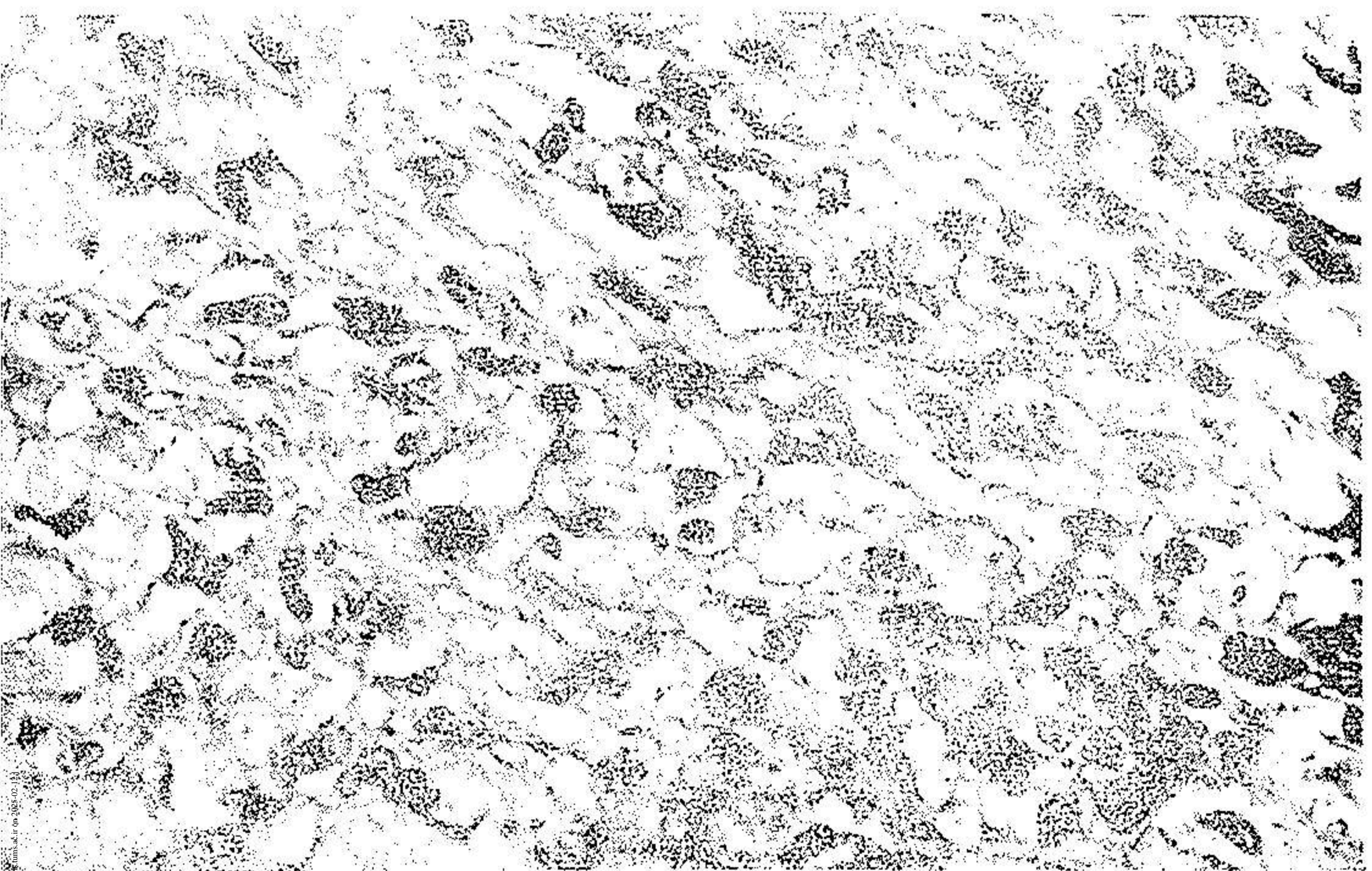
از نظر آسیب شناسی تغییرات مهمی که در ندولهای بیماری کوسمل مشاهده میشود عبارتند از:

۱- رو پوست (اپیدرم) - در منطقه اپیدرم تغییرات محسوسه وجود ندارد جز اینکه گاهی صغر مختصر آن (اتروفی) جلب توجه میکند.

۲- لاپوست (درم) - در منطقه لاپوست ضمائم پوستی از قبیل غدد عرق معمولاً از يك حاشیه سلولهای آماسی از نوع لنفوسیت و یا چند هسته احاطه شده و آثار واکنش را ظاهر میسازد.

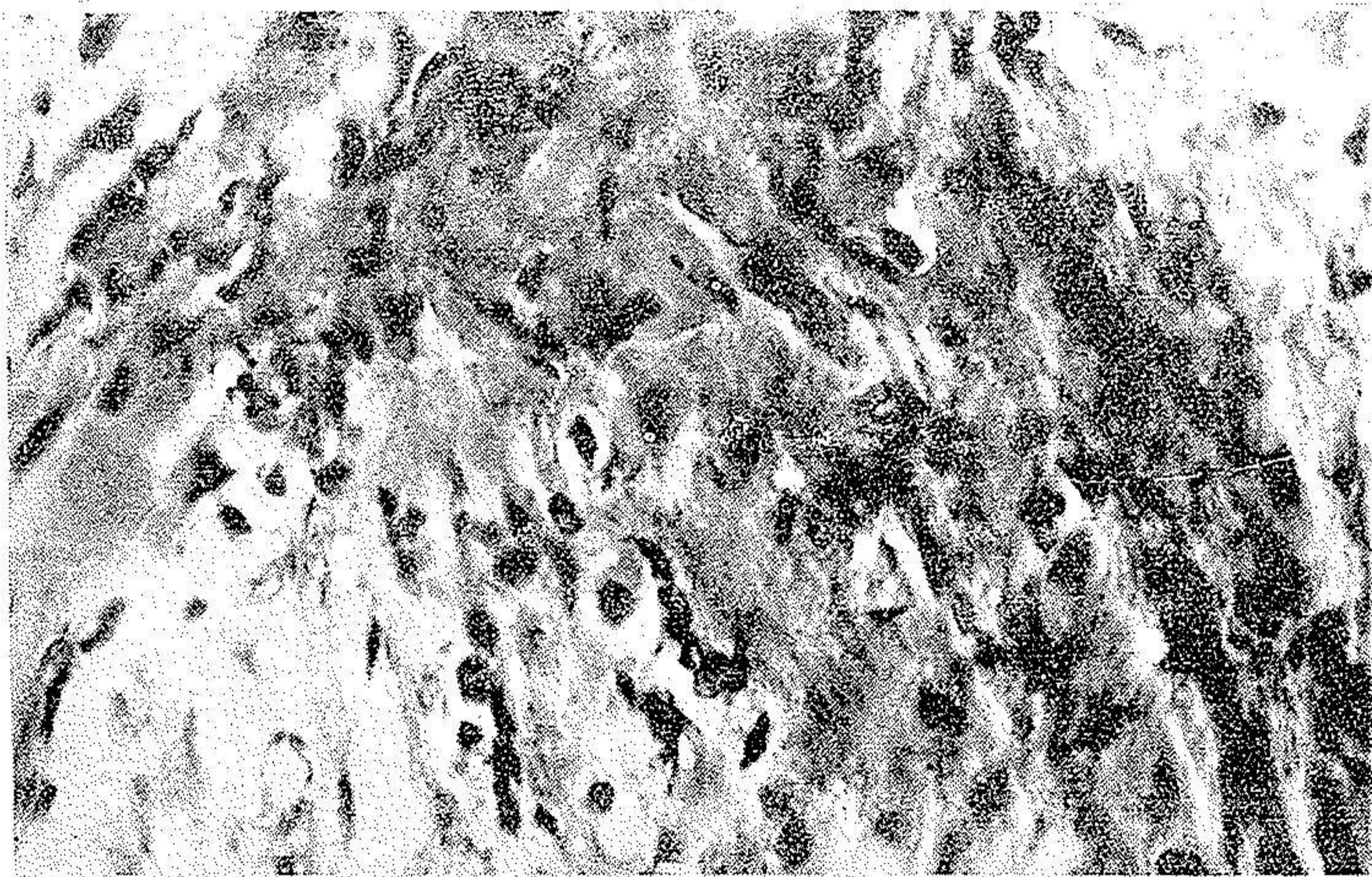


شکل ۱- پیرامون سلولهای چربی را سلولهای هیستئوسیت دو کی شکل بصورت منطقه وسیعی فرا گرفته اند.



شکل ۲- واکنش سلولهای هیستئوسیت بصورت عناصر دو کی شکل توأم با رشته‌های هم بند جوان

۳- زیر پوست (هیپودرم) - قسمت اعظم ضایعات بیماری کوسمل فی الحقیقه در ناحیه زیر پوست متمرکز است یعنی بافت چربی بواسطه انباشتگی و انقباضیون سلولهای هیستئوسیت بصورت مناطق تیره رنگ درآمده و گاهی چند هستهها مخلوط با سلولهای مزبور دیده میشود. (شکل ۱ و ۲)

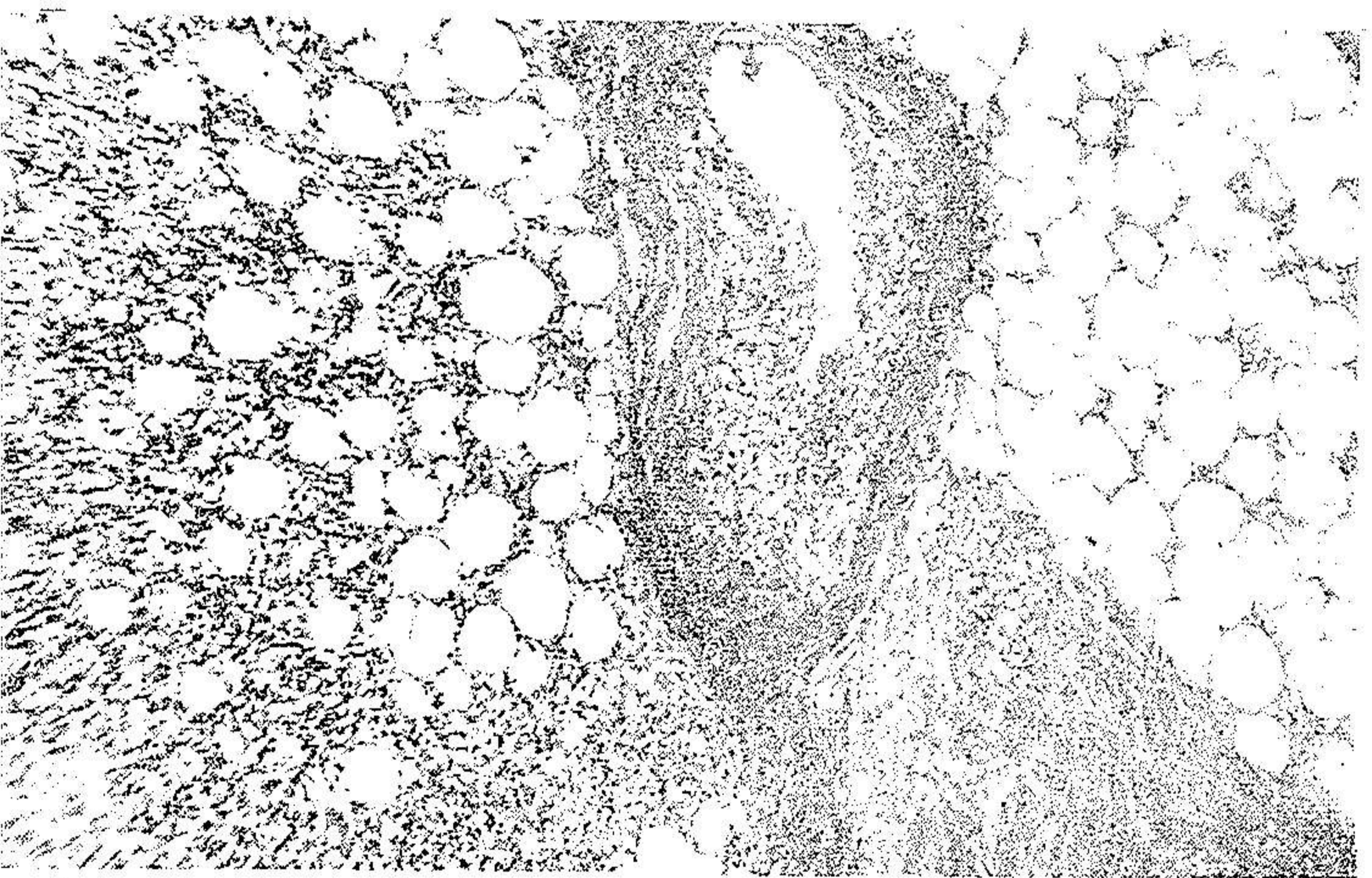


شکل ۳- کانون سیتواستئاتونکروز که از هسته‌های پیکنوتیک چند هسته‌ایپا و سلولهای هیستئوسیت توأم با نکروز فیبرینوئید بوجود آمده است . همچنین مناطق سیتواستئاتونکروز^(۱) بشکل کانونهای نکروتیک که درون خود هسته‌های پیکنوتیک و اجساد مرده سلولهای هیستئوسیت و چند هسته‌های دژنره را جای داده‌اند جلب نظر می‌کند .
بافت گسترده‌تر هم‌بند نیز به هم خود درین واکنش شرکت جسته و رشته‌های چسب‌کن^(۲) بتدریج جای رشته‌های هم‌بند را می‌گیرند و آثار اسکلروز جوان بصورت مناطق سرخ

فام کم و بیش پدیدار میشود. عموماً بافت اسکاروز جوان مناطق سلولهای هیستئوسیتی را از یکدیگر مجزا نموده و بافت لایوست را بصورت خانه‌های کوچک و بزرگ تقسیم می‌نماید.

تمام تغییراتی که تا بحال ذکر گردید به منزله تغییرات ثانوی بوده و در حقیقت تغییرات اصلی که بنام پری آرتريت گفته میشوند در پیرامون عروق وجود دارند:

از مجموع تشکیلات سه گانه عروق یعنی داخلی - وسطی - خارجی فقط طبقه داخلی مصون از آسیب باقی مانده در حالی که ۲ طبقه وسطی و خارجی بتدریج دستخوش اسکاروز واقع میشوند.



شکل ۴- منظره پری آرتريت یکی از عروق لایوست

الف - طبقه وسطی - معمولاً در حال سلامتی طبقه متوسط عروق را رشته‌های ارتجاعی بصورت حاشیه باریک فرا میگیرند در حالی که در بیماری پری آرتريت بعلمت افزایش شدید رشته‌های پیشنی^(۱) نه تنها بر ضخامت این منطقه محسوساً اضافه میشود

بلکه رشته‌های ارتجاعی نامبرده بصورت تیغه‌های باریک سرخ فام بعلت رسوخ بافت پیشنی از یکدیگر مجزاشده و منظره خاصی ایجاد میکنند که مشخص بیماری است ب - طبقه خارجی^(۱) این طبقه نیز بعلت افزایش تدریجی رشته‌های پیشنی منظره فیبروئید بخود گرفته (شکل ۴) و گاهگاهی با سلولهای ریز آماسی توام میگرددند. پس رویهمرفته ضایعات عروق که بنام پری آرتریت گفته میشودند متضمن تغییرات طبقه وسطی و خارجی بوده و طبقه داخلی یعنی انتیما سالم میماند فقط گاهگاهی ممکنست سلولهای آندوتلیال آن برجسته شوند

تشخیص

صفت مخصوص بیماری کوسمل از نظر بالینی تنوع اشکال آنست - در اشکال خیالی کامل میتوان در میان علائم مختلف اینطور تقسیم بندی کرد .

- ۱ - عادی تر از همه علائم عمومی است : تب ، رنگ پریدگی ، خستگی شدید ، عظم مختصر طحال - که همه اینها يك حالت عفونی سختی را حکایت میکنند .
- ۲ - یکدسته علائم مربوط به پلوی نوریت یا پلوی میوزیت است یعنی درد های عضلانی (بیشتر در اعضای سافله) ، رفلکسها خفیف شده و این علائم بیشتر با واکنشهای استخوانی - مفصای همراه و بسیار شباهت بسندرم روماتیسم عفونی کاذب دارند .
- ۳ - علائم جلدی و مخاطی که اهمیت فراوانی داشته و بانواع مختلف تظاهر میکنند یعنی گاه پاپول ، زمانی وزیکول و هنگامی بول^(۲) میباشند - این عناصر خود بخود خاصیت خونریزی دهنده داشته و بشکل پلاکهای اکیموزی بوده بعد بشکل زخم درمیآیند ضایعات مخاطی اکثراً خوننده بوده بیشتر در مخاط بینی ، لب ، زبان و حلق هویدا میشود در اشکال مزمن عناصر مخاطی اکثراً نبوده و بیشتر عناصر پوستی از نوع ندوهای درمو - هیپودرمیک خواهد بود

۴ - بر این علائم گوناگون باید این علائم را بیفزائیم :

علائم هاضمه‌ای (بی اشتهائی ، درد های اپیگاستریک یا شکمی ، استفراغ ، مدفوع بلغمی یا خونی) علائم کلیوی که بیشتر در شکل حاد و از نوع سندرم نفریت

هماتوریک است .

لذا تشخیص اشکال تا مدتی مشکل و بر حسب تابلوی بالینی بفرسندم
پورپوریک یا نفریتی یا لوسمی و حتی آبله هموراژیک میافتیم
اشکال در تشخیص انواع مزمن هم هست مثلاً دریک بیمار حالت عفونی سخت
که مدت‌ها گریبان بیمار را رها نمیکنند طیب را بفرسندم کاذب عفونی انداخت
و ندولهای که بعداً پیدا شد تشخیص را آسان نمود .

تمام عفونتهای شدید ممکنست با اشکال حاد اشتباه شود . سپتی سمی ها ،
آندوکاردیتهای بدخم ، پیوهمی ها ، عفونتهای حصبه و حصبه مانند ممکنست در آغاز
مورد بحث فرار گیرند .

بعداً بر حسب اینکه علائم در کدام عضو بیشتر باشد تشخیصهای چند مطرح میشود
علائم گاسترو انتریت مرض ممکنست با عوارض معدی روده‌های مختلف و حتی
دیسانتری حاد اشتباه شود .

عوارض کلیوی با نفریتهای هماتوریک یا سوانح اورمیک قابل بحث اند
باید گفت آزمایش میکروبی یا سرمی برای تشخیص این مرض موجود نبوده
و تنها بیوپسی ندولهاست که ما را بتشخیص رهبری میکند .

درمان

در حقیقت چون اتیولوژی مرض روشن نشده درمان خاصی هم موجود نیست -
لیکن مشی عفونی مرض و فکر عفونت دستگاه خونی پراکنده در تمام احشاء از قدیم
اطبا را بفرسندم استعمال داروهای از قبیل اورترپین ، سیانوردومر کور ، یداسپتین ، سالیسیلات
دوسود ، تزریق شیر و غیره انداخته بود .

اخیراً سولفامید و پنی سیلین استعمال شده و دریک مورد با دانه‌ها نتیجه بسیار
خوب حاصل گردیده است . بعضی از اطبا تزریقات ارسینک را ستوده اند .
در بهبود حال بیمار ما مسلماً پنی سیلین و ترانسفوزیونها بی تاثیر نبود در مشاهدات
خارجی بخصوص پنی سیلین توأم با مواد ضد هیستامینی نتیجه خوب داده است .

Bibliographie

- 1— La periarterite noueuse. P. Nicaud Masson. Editeur 1946
- 2— Traité de Medecine. A. Lemierre I. XI Masson Editeur 1948
- 3— Archive Francaises de pediatrie Tome II No 3 1944-1945
- 4— La semaine des Hopitaux de Paris No 24 1949
No 44 1647
- 5— Bulletins et memoires de la Sosieté medical des
hopitaux de Paris No 21 et 22-1947
- 6— Presse medical No 19 et 73-1947
No 30 et 36-1947