

از کارهای آزمایشگاه آسیب شناسی

یکسوخ سارکوم خاص معده

نگارش

دکتر ارهین

دانشیار کرسی آسیب شناسی دانشکده پزشکی

سرطان معده معمولا از نوع اپی تلیوما و بندرت سارکوم میباشد که خواص و نمای بافت شناسی آنان مشخص و معلوم و خوانندگان محترم بخوبی آنرا میشناسند ولی سرطانی که امروز مورد بحث ما قرار میگیرد چون ساختمان بافت شناسی آن با سرطانهای معمولی دیگر معده متمایز و متفاوت و نمائی خاص دارد بیشتر جلب نظر کرده و نوعی خاص بشمار میرود.

در تاریخ ۲۷ و ۳۰ ۱۳۰۶ بیماری بنام ۱ - فرزند د . ۶۲ ساله اهل اراک شغل عمله گنی در بیمارستان گوهرشاد بسرویس آقای دکتر فرزد استاد دانشکده پزشکی مراجعه مینماید و طبق آنچه را که از بیمارستان گزارش داده اند . اظهار میدارد که از ششماه پیش دردی در ناحیه اپیگاستر خویش حس میکرده . این درد با تناول غذا ربطی نداشته است و فقط وقتی غذای آبکی میخورده است شدت می یافته است . بیمار یک عیال و چهار اولاد سالم دارد و در سوابق شخصی و فامیلی آن بیماری قابل ذکری وجود نداشته است .

آزمایشهای بالینی ۱ - دستگاه گوارش - زبان باردار ، دندانها کثیف ، اشتهایی بغذاندارد ، گذاراترش میکند و استفراغ ندارد ، اجابت مزاج ورنه بر از طبیعی میباشد طحال بزرگ نیست . در ناحیه اپیگاستر توموری حس میشود که سه انگشت تا بالای ناف ادامه دارد . این تومور دردناک و با فشار دردش افزون میشود . در سایر نقاط شکم چیزی غیر طبیعی وجود ندارد .

۲ - جهاز تنفس - بیمار سرفه میکند و خلط سفید رنگی از او دفع میشود .

در سمع صداهای ریوی بخصوص در قسمت راست در زیر بغل و زیر ترقوه خشن تر از معمولی است.

در جهاز گردش خون و اعصاب چیز غیر طبیعی بنظر نمیرسد. در کشاله ران ادنوباتی موجود است. بیمار مدت ۱۱ روز در بیمارستان بستری و چون قدری از دردهایش کاسته گردید. در ۲۷/۱۱/۱۱ از بیمارستان مرخص گردید ولی پس از چهار ماه مجدداً در ۱۱/۱۰/۲۷ در بیمارستان بستری میگردد.

در این مرتبه بیمار ضعیف و لاغر و در قوزک پاها ورم دارد. درد شدید و بخصوص در هنگام کار شدت زیاد میشود از این جهت از روی ناچاری بیمار دست از کار روزانه کشیده است و از ترس شدت درد در مصرف غذا امساک میکرده و اظهار میدارد که گرسنگی برای او مطبوع تر است. چون غذا بخورد یکساعت پس از آن استفراغ میکند و اندکی راحت میشود. مواد بالا آمده سیاه رنگ و در آن بقایای غذائی دیده میشود. ورم پاها سفید و چون فشاری بدان وارد آید گوده باقی میگذارد در آزمایش نظری شکم در ایگاستر تو موری سفت و سخت و نامنظم که در روی آن برجستگی هائی موجود است جلب نظر میکند. تو مور خود بخودی دردناک و چون فشاری بدان وارد آید شدیدتر میشود.

بیمار بیوست مزاج دارد و هفته یکمرتبه هم کمتر اجابت میکند. رنگ مدفوع سیاه است. ادرار بیمار کم وای تغییرات شیمیائی در آن مشهود نیست. در سایر اعضا دیگر آشفتگی موجود نیست. اوره خون در ۱۱/۱۰/۳۲۷ آزمایش و مقدارش نود سانطی گرم بوده. فورمول لوکوسیتر خون در ۱۲/۱۰/۳۲۷ انجام و نتیجه چنین بوده است.

نوترفیل ۷۸ درصد - ائوزینوفیل ندارد - بازوفیل - مونوسیت ۴ درصد - لنفوسیت ۱۸ درصد. بیمار روز ۱۲/۱۰/۲۷ ناگهان بعلت کولابسوس قلبی فوت نموده است.

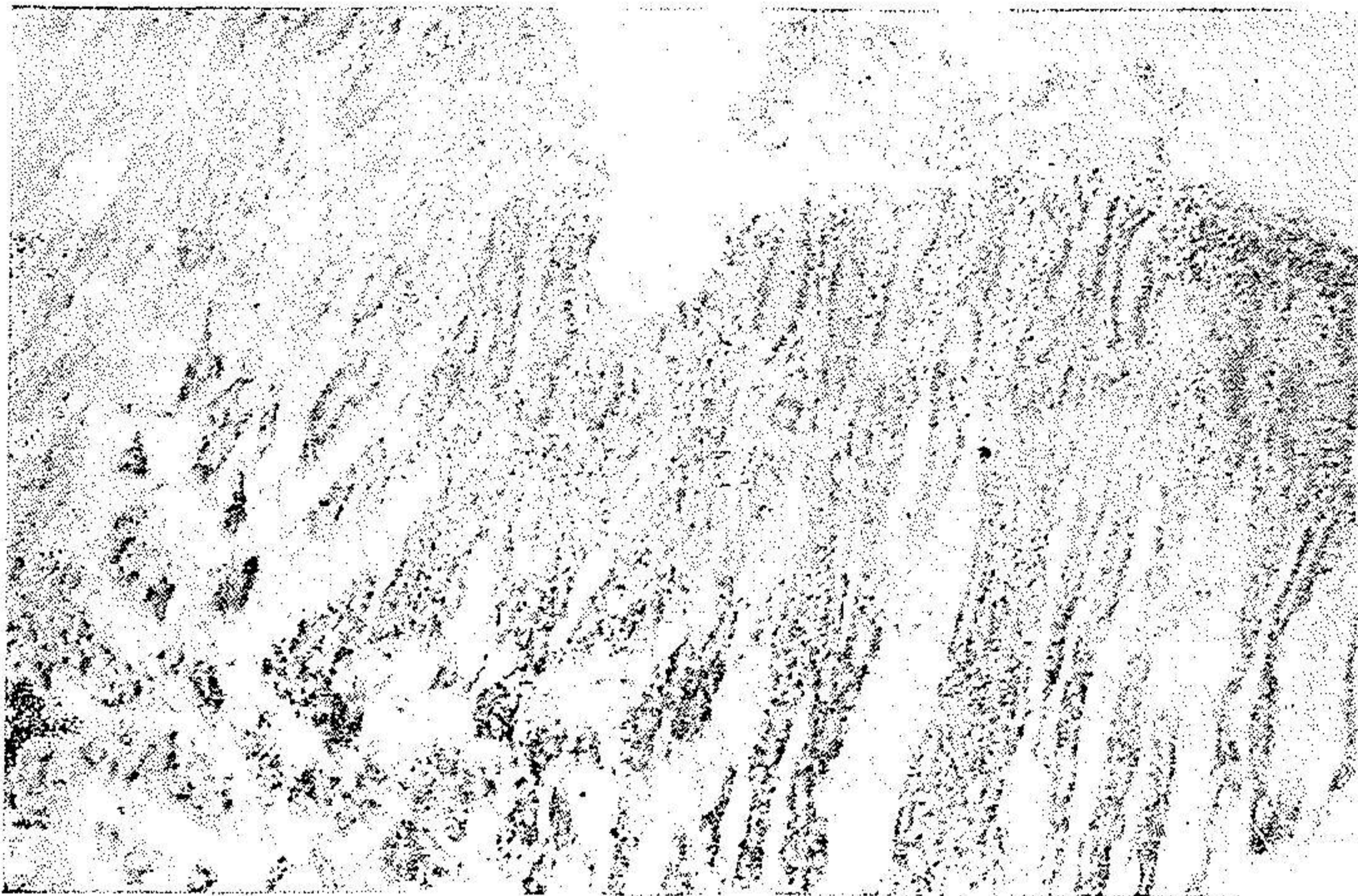
آسیب شناسی

کالیدگشائی - در کالبدگشائی بیمار دو آزردهی جلب نظر میکند:

۱ - وجود تو موری سفت در اطراف ائورت شکمی چسبیده به ستون فقرات

۲ - معده حجیم، تغییر شکل یافته.

بطور کلی جدار معده سفت و سخت (۱) و فقط در ناحیه کاردیا نرم و تا اندازه طبیعی میباشد. صفاق روی معده پر خون و رگهایش برجسته است. در مقطع سطح داخلی معده ناهموار پشته پشته و برجستگی به قطر ۳۰ سانتیمتر در آن جلب نظر میکند. سطح تو مور نرم ولی غیر منظم، پشته پشته و رنگش سفید قرمز است. قسمت اعظم تو مور عمق معده را فرا گرفته است هر قدر که از عمق معده دور شویم



(شکل ۱)

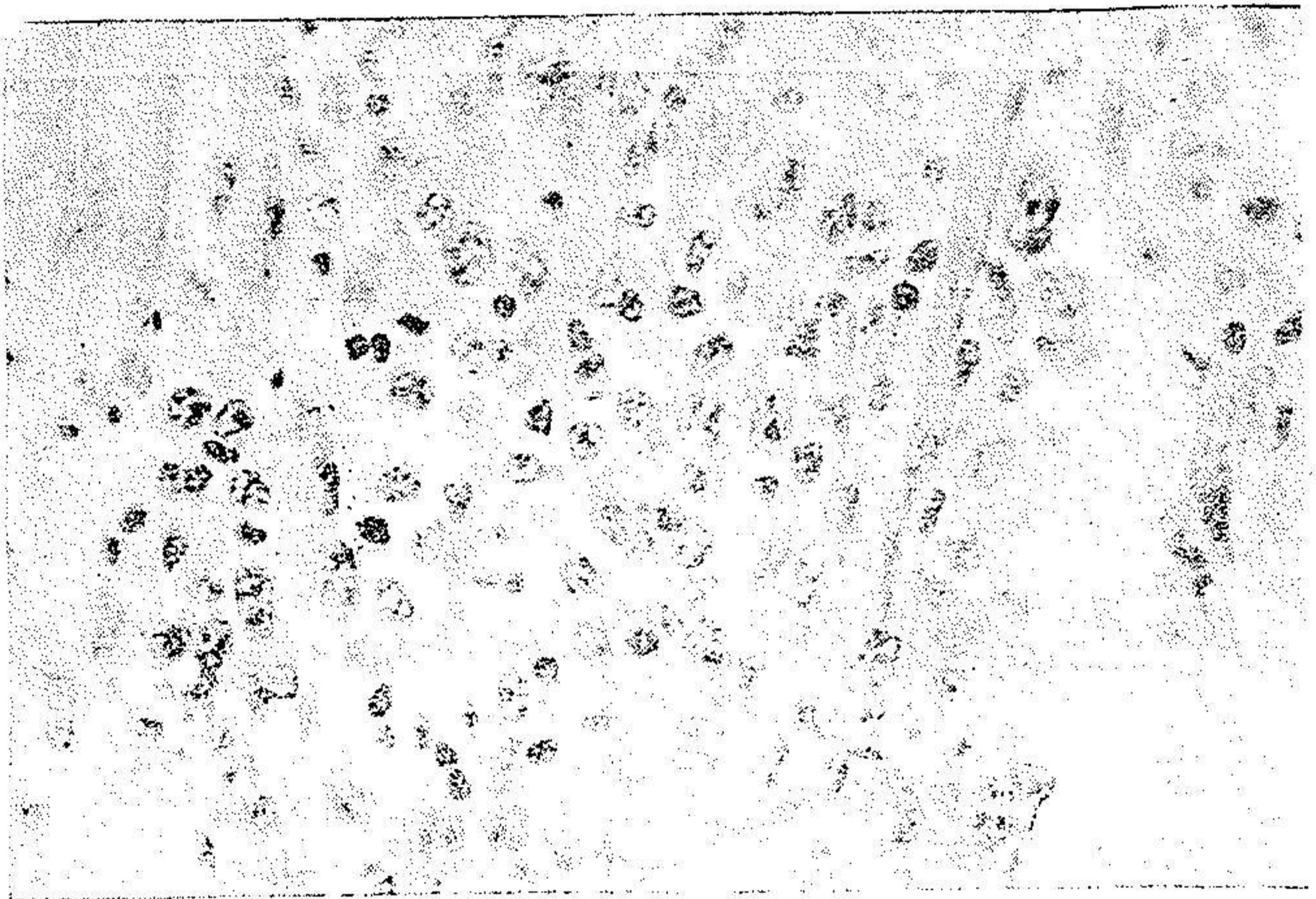
نمای بافت شناسی بافت معده از ناحیه خارج مو تور

پیکر غدد واضح، سلولهای آن سالم. غدد کشیده و از هم باز هستند. اطراف غدد برسلول تر از طبیعی و سلولهای موجوده سلولهای هستند که خاصیت سلطانی ندارند و از تکثیر سلولهای کوریون مخاط ایجاد شده اند.

کلفتی جدار معده کمتر میشود. قوام تو مور سفت و سخت ولی شکننده. در مقطع بافت تو موری قرمز تیره و لکه های خون روی در آن مشهود است و بواسطه وجود عروق

زیادی شیار دار بنظر میرسد در هنگام تراش سطح تومور شیره کمرنگ از آن خارج می شود .

آزمایش بافت شناسی - در آزمایش بافت شناسی صرف نظر از ساختمان و نمای تومور که بعداً شرح خواهیم داد مشاهده میکنیم در بافتی که از ناحیه کاردیا و مجاورش برداشته شده است . مخاط معده سالم ولی دراز و کشیده و از هم باز هستند . هر قدر که از سطح مخاط به عمق آن پیش رویم می بینیم که غدد از هم بیشتر باز شده و سلولهای کوریون مخاطی پرپلازی یافته و اکثرشان تغییر شکل داده دگرگون گردیده اند . پروتوپلاسم این سلولها خوب واضح نبوده ولی هسته شان گرد و پرنک و کروماتین آنها بخوبی واضح است .

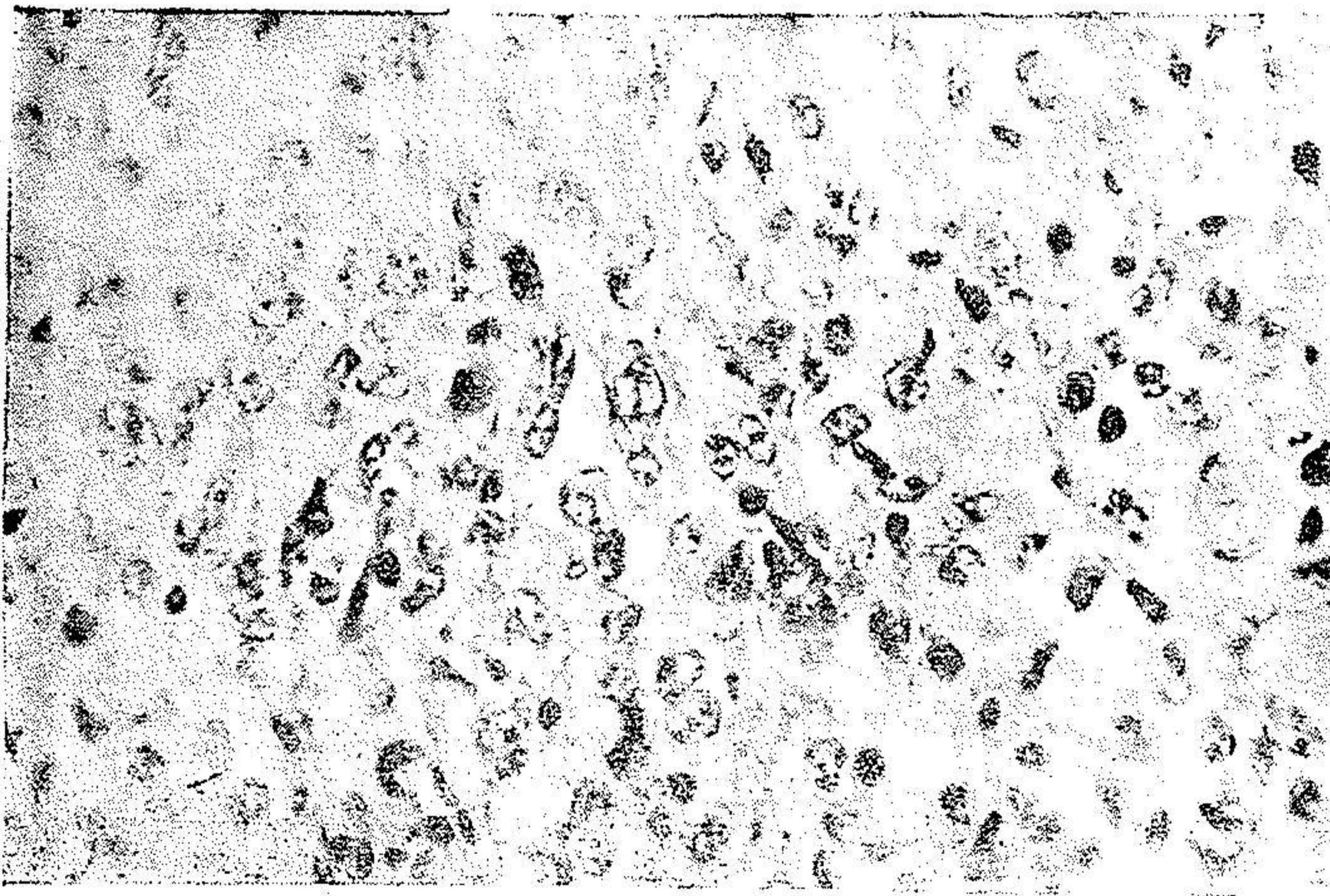


(شکل ۲)

نمای بافت شناسی معده بافت از ناحیه تومور

سلولهای درشت و دراز که بواسطه استپاله های پروتوپلاسمی بهم مربوطند رشته های الیاف عضلانی را از هم باز کرده . در سلولها حالات مختلفی تقسیم با بزرگی ، پروتوپلاسمی هستند جلب نظر میکنند .

اما برعکس در بافت‌هایی که از نواحی مختلف تومور برداشته شده است علاوه بر اینکه اصلاً اثری از غدد معدی موجود نیست بقدری بافت تغییر شکل داده است که غیر ممکن است بتوان تشخیص داد بافت مورد مطالعه معده است یعنی نه از موسکو- لاریس موکوزه و نه از مخاط و تحت مخاط اثری باقی مانده است و اگر درست بدقت نگاه کنیم فقط در بعضی نقاط الیاف عضلانی صاف معدی را می‌بینیم که بواسطه وجود سلولهای توموری عرضاً و طولاً قطعه قطعه شده است.



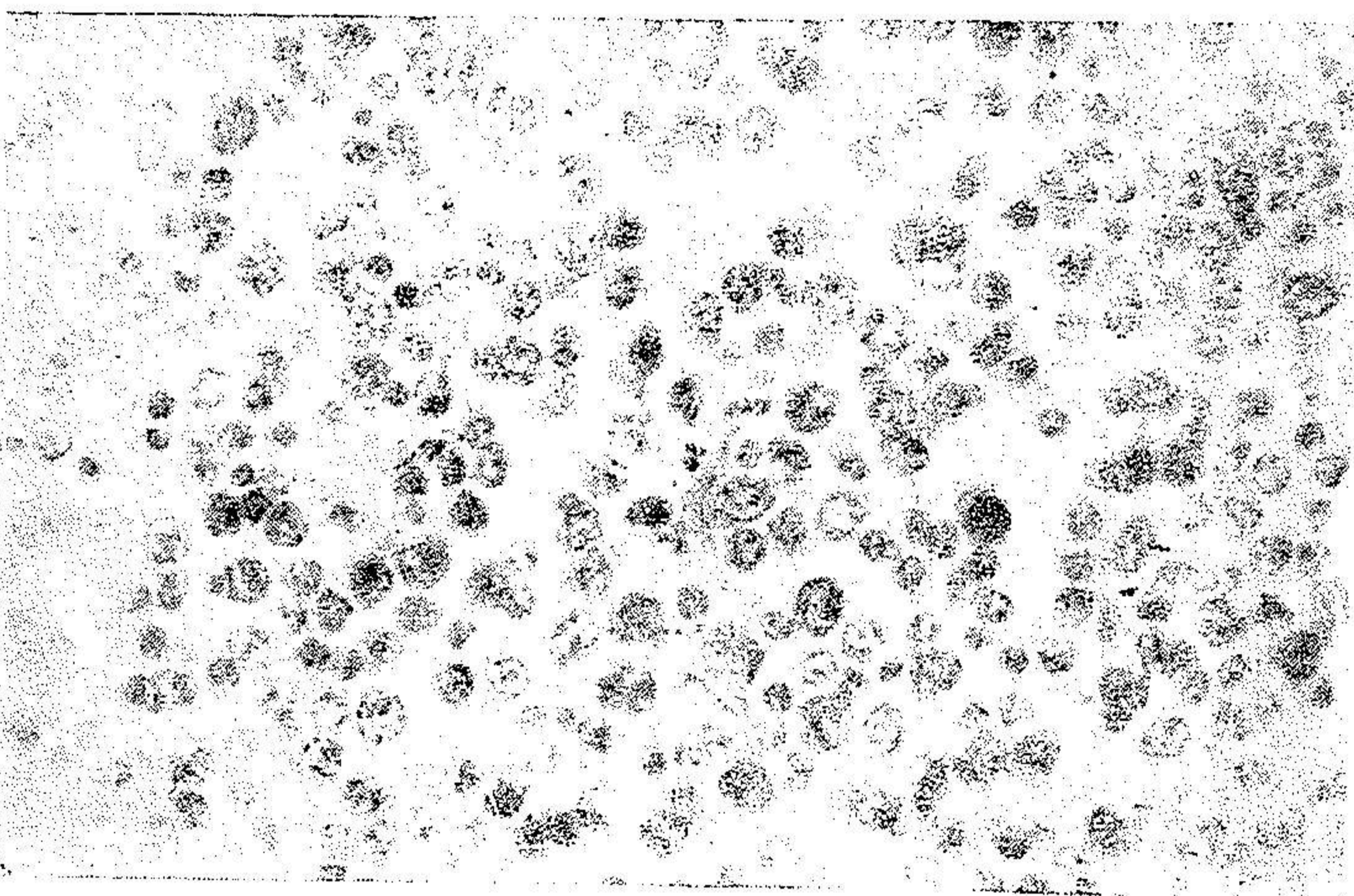
(شکل ۳)

نمای بافت شناسی بافتی که از ناحیه تومور برداشته شده است سلولها پولیمورف و بواسطه استئاله های پروتوپلاسمی بهم مربوط و بیافت نمای شبکه داده اند - هسته سلولهایی که آزاد شده اند گرد میباشد.

ساختمان بافت شناسی تومور - بنگاه اول چیزی که در آزمایش بافت شناسی جلب نظر میکند منظره پولیمورفیسیم بافت میباشد سلولهای مشکل بافت فقط از نقطه نظر حجم باهم متفاوتند بعضی از آنها کوچک باندازه لنفوست و برخی دیگر درشت و

قطرشان از ۴۰-۵۰ میکرون تجاوز میکند ولی بطور کلی تمام سلولهای بافت بواسطه حجمی که دارند جلب نظر میکنند.

خواص ریزبینی سلولهای موجوده در بافت - سلولهای که می بینیم سلولهای هستند با پروتوپلاسمی واضح ولی استطاله های پروتوپلاسمی کلفت دارند از این رو



(شکل ۴)

نمای بافت شاسی نوعوری که به ستون فقرات چسبیده

در این بافت نمای پر اپیورف وجود ندارد سلولها درشت هسته پروکروماتین و هسته حجم سلول را گرفته است. حالات مختلفه تقسیم در سلولی ها جلب نظر میکنند.

با سلولهای مجاور خویش مربوط میشوند چیزیکه بیشتر جلب نظر میکند این است که

این سلولها از طرف انتهایی خویش بهم می چسبند و بواسطه همین خاصیت است که

بافت نمای شبکه پیدا میکند (۱)

هسته سلول درشت و قسمت اعظم بلکه تمام وسعت سلول را فرا گرفته است :

برخی سلولها هسته یکی و گرد و درباره دیگر جوانه دار میباشد وای در هر صورت کروماتین آنها واضح و یک یا چند نوکلئول دارد در سلولهایی که هسته تمام حجم سلول را فرا گرفته ازپروتوپلاسم سلول یک حاشیه باریکی بیشتر وجود ندارد. هسته سلولها بطور عموم در مرکز قرار گرفته و هیچگاه یک سوی سلول رانده نمیشود. کروماتین همیشه زیاد و کلفت و حدود واضحی ندارد. نوکلئولهای هسته متاکروماتیک بوده و بخوبی نمایان میباشند. در این سلولها میتوز و کروموزمهایی که در حالت آنافاز هستند زیاد دیده میشود.

در بافت انواع و اقسام سلول وجود دارد که چون آنان را بدقت بنگریم می بینیم که همه آنها از یک دودمان و یک جنس منتها در مراحل مختلف نمو هستند و بطور کلی سرمنشاء این سلولها سلولهایی هستند درشت با استتاله هایی بهم چسبیده که در محفظه های موجوده بین استتاله های آنها ماده خیز مانند پشت گلی رنگ جلب نظر میکند. هر قدر که این سلولها بهم چسبیده تر و متصل باشند هسته نوکلئولهایش کمتر واضح و حدودش هم غیر مرتب ولی هر قدر که سلول آزاد باشد یعنی استتاله های خود را از دست دهد هسته گرد گردیده و نوکلئولهایش واضح تر میشود. در بعضی نقاط بافت سلولها دور هم گرد آمده و تولید مردابهایی می نمایند و در برخی نقاط دیگر دستجات الیاف عضلاتی بصورت نوارهای باریکی جلب نظر میکند که سلولهای توموری در لای تار و پود آنها رسوخ پیدا کرده و آنها را قطعه قطعه نموده است (ش ۲) در آزمایش بافت شناسی توموری سخت که بستون فقرات چسبیده است می بینیم که نمای پولیمورفیسمی را که در تومور معده شرح دادیم وجود ندارد و سلولهای مشکل بافت کم و بیش یکسانند و اکثر آنها سلولهایی هستند درشت شبیه بسلولهای تومور معده که بواسطه بزرگی هسته از پروتوپلاسم آنها حاشیه باریکی بیش باقی مانده ولی حالات مختلف بهم بخوبی در آنان مشهود است.

خلاصه از آزمایش بافت شناسی نتایج زیر گرفته میشود.

۱- در قسمتهای توموری بکلی ساختمان معده از بین رفته و بهیچوجه نمیتوان تشخیص داد که بافت مورد مطالعه معده است.

۲ - سلولهای بافت در مراحل مختلفه تکامل بوده و بخوبی آشکار است که از يك جنس و يك دودمان هستند .

۳ - در بافت سلولهای لنفوسیت ، پلاسموسیت ، سلولهای رتيكولر با خواص مخصوصه خود جلب نظر میکند .

۴ - در اکثر سلولها ميتوز و کروموزمهاى كه در حالت آنافاز هستند دیده می شود .

۵ - سلول ها بواسطه استطاله های خود بهم چسبیده و بافت نمای شبکه دارد .

با ذکر دلائل فوق جواب آزمایش در تحت شماره ۸۲۶۵ بعنوان رتيكولوسار کوم انديفرانسبه (۱) یا رتيكونورمالين برای آقای دکتر فرزد فرستاده شد .