

از کارهای بخش کودکان بیمارستان رازی

پریدیت چرکی و دیگر کودکان

نگارش

دکتر صادق هختمی زاده

دکتر احمد قانع بصیری

دانشیار کرسی بیماریهای کودکان

دستیار بخش کودکان بیمارستان رازی

از آنچه تاکنون مشاهدات دیگران نشان داده و خودمادر بخش ملاحظه کرده ایم پریدیت چرکی مانند پلورزی چرکی در شیرخواران و کودکان نسبتاً با مشخصات بالغ شایعتر بوده اکثراً پریدیت چرکین موجب تلف شدن بیمار میگردد . مقاله زیر از دو نظر حائز اهمیت است یکی از لحاظ تشخیص و دیگری از نقطه نظر درمان . چه خوشبختانه بیمار ما با اخذ تصمیم و چاره جویی سریع در بخش کودکان عاقبت وخیمی پیدا نکرد . اینک شرح حال بیمار :

صادق - یوسف - هفت ساله اهل قزوین در تاریخ ۲۸/۳/۲۶ به بخش کودکان بیمارستان رازی راهنمایی میشود . بنا بر اظهار اطرافیان کودک در حدود یکماه قبل بعلت تب و سرفه و تنگی نفس بستری بوده پزشک معالجش طفل را برای تشخیص قطعی و آزمایشهای پاراکلینیک از قزوین به تهران فرستاده است . و در شرح مختصری که نوشته تشریح شده که در یکماه قبل طفل بعلت ذات الریه بستری بوده و از آن بعد تب و سرفه ادامه داشته و تنگی نفس و درد قفسه صدری روز بروز رو بتزاید بوده است و بخصوص بعلت پیدایش علائم پلورال از قبیل ماتیته و نرسیدن صداهای تنفسی در قاعده طرف چپ تشخیص پلورزی بعد از ذات الریه داده میشود و برای تأیید تشخیص از چندین نقطه مختلف بزل آزمایشی بعمل میآورند متأسفانه در تمام دفعات بدون نتیجه بوده است توضیح اینکه درمان سولفامید و پنی سیلین گوا این که تب را مختصری پائین میآورده ولی علائم تنگی نفس و سرفه و ناراحتی طفل روز بروز بدتر شده است .

در روز ورود به بیمارستان تب در حدود ۳۸٫۵ درجه و حال عمومی نسبتاً خراب، تنفس

بینهایت سطحی و تند و بزحمت انجام میگرفت و بعلاوه همراه با ضربان پره های بینی بوده . صورت و دور لبها و چشمها سیانوزه وریدهای و داجی در هر دو طرف گردن متورم و نمایان و قسمتی که جالب توجه بود ودقت را بخود جلب میکرد وضع نشستن بیمار بود . طفل بحال نشسته و خمیده بطرف جلو و یکی از دستها که تکان نمیداد تکیه کرده بود و گاه بگاہ با تعویض دست خود خستگی خود را بر طرف میکرد و روی مرفته این اضطراب و تندی تنفس حاکی از درد درونی و ناراحتی فوق العاده کودک بود که نمیتوانست بزبان بیاورد ولی با چشمهای خود از اطرافیان مدد مطالبید تا شاید چند لحظه ای نفس راحتی بکشد . در مناظره قفسه صدی در طرف چپ و جلو بر آمدگی مختصر نزدیک کنار چپ استرنوم و آپاندیس گزینفوائید دیده میشود و بعلاوه وریدهای سطحی پوست در این ناحیه منبسط و نمایان هستند و ناحیه اپیگاستریک با حرکات تنفس تنبیری نمیکند و در پشت طرف چپ قفسه صدی تقریباً بیحرکت میباشد و محل پونکسیونهای مکرر در نقاط مختلف دیده میشود . طفل بزحمت می تواند بحال دراز کشیده قرار گیرد زیرا درد و تنگی نفس زیاد همراه با سرفه های قطاری او را این نهایت اذیت مینماید . در لمس در طرف راست ارتعاشات تنفس بخوبی بدست میرسد و در سمت چپ در جلو و عقب در قسمت وسط ارتعاشات لمس نمیشود و اصولاً لمس طرف چپ دردناک است .

در دق ، ریه راست صدا دار ولی در طرف چپ و پشت ماتیته کامل در $\frac{1}{3}$ تحتانی موجود بود . در گوش دادن در طرف راست صداهای تنفسی بگوش میرسند ولی در طرف چپ صداهای خفیف شده و در قاعده و پشت اصولاً بگوش نمیرسد و در قله ریه چپ سوفل بازدم (۱) شدیدی بگوش میرسید . نکته جالب توجه آزمایش قلب بیمار بود .

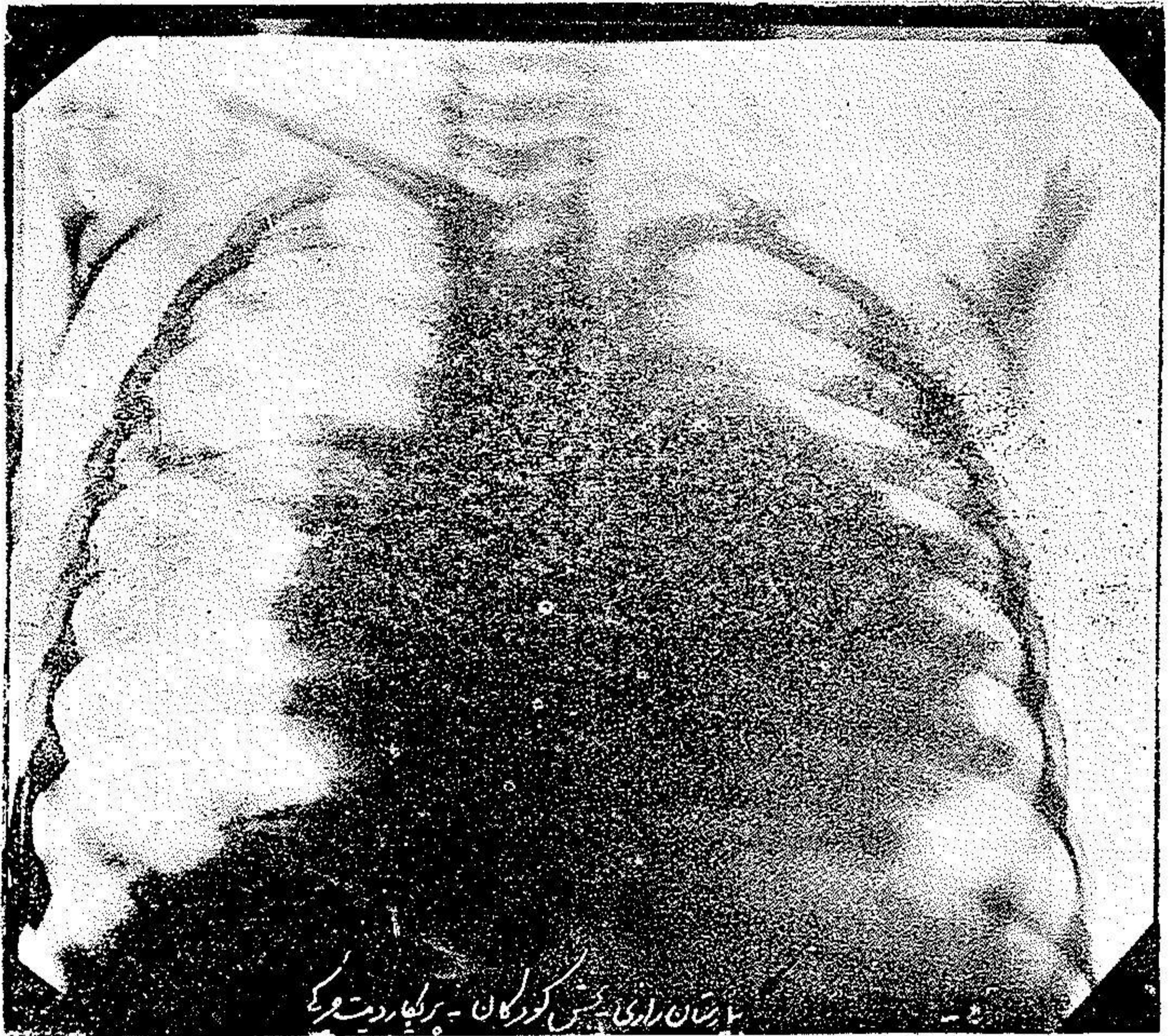
علاوه بر برجستگی قفسه صدی و وریدهای سطحی منبسط شده ضربان نوک قلب در حال نشسته و خوابیده دیده نمیشود بعلاوه لمس ناحیه قلبی در طرف چپ و راست استرنوم ضربان قلبی را حس نمینماید و مهمتر از همه ماتیته قلبی اضافه شده و حتی از طرف راست استرنوم نیز تجاوز نموده و با ماتیته کبدی در طرف

راست مخلوط گشته است و صداهای قلبی در دو طرف استرنوم اصلاً شنیده نمیشود ولی در حال نشسته بزحمت و از دور شنیده میشود. فشار خون ۷/۵-۴ عده قرعات نبض ۱۳۲ در دقیقه و نسبتاً منظم است.

زبان طفل باردار و کبد با اندازه سه انگشت از کنار دنده ها تجاوز کرده و لمس ناحیه کبدی دردناک و حساس است. طحان لمس نمیشود. مختصر دردی در پشت قوزک پاها و سطح داخلی تی بیا در هر دو طرف وجود دارد.

خلاصه بعثت سابقه بیمار و حال عمومی بد و تنگی نفس شدید همراه با علائم شبیه پلورزی در قاعده طرف چپ و توجه باین که بزل جنب وجود مایعی را کشف نکرده است از یکطرف و مهمتر از همه علائم بزرگ شدن مائینه قلبی و نامرئی بودن و لمس نشدن ضربانات آن و مخصوصاً بگوش نرسیدن صداهای قلبی در طرف چپ و راست استرنوم همراه با برآمدگی ناحیه قلبی و انبساط وریدهای سطحی همان ناحیه از طرف دیگر تشخیص پریکاردیت یا مایع زیاد داده شد که از یکطرف سبب بروز علائم پلورزی کاذب یا سندروم «پینز» (۱) شده و از طرف دیگر علائم پریکاردیت و عدم تکافوی قلبی را ایجاد نموده است. سایه قاب در پرتو بینی در تمام جهات بزرگتر از طبیعی و ضربان قاب دیده نشد و بدین نحو تشخیص مسلم گشت. بلافاصله برای تسکین درد و تنگ نفس کودک به بزل پریکارد اقدام شد (در فضای بین دنده‌ای کنار چپ استرنوم) و در حدود ۲۶۵ سانتی متر مکعب چرک سبزرنگ غلیظی از پریکارد بزل شد و در همان جلسه صد هزار واحد پنی سیلین با غلظت پنج هزار واحد در ۱cc داخل پریکارد تزریق کردیم. وضع تنفس طفل از این دقیقه بعد رفته رفته راحت شده و سیانوز نسبتاً کمتر گردید علاوه بر تزریق پنی سیلین داخل پریکارد تا ۴۸ ساعت سیصد و بیست هزار واحد و از آن بعد تا تاریخ ۲۸ ر ۴ ر ۲۶ مرتباً هر روز هشتاد هزار واحد پنی سیلین داخل عضلانی تزریق میشد و همراه با این پنی سیلین درعانی تا ۱۲ ر ۴ ر ۲۶ مرتباً روزی ۴ قرص MB693 بطور خوراکی تجویز میکردیم. و در تاریخ ۲۸ ر ۳ ر ۲۶ در آزمایش میکروسکوپی چرک پریکارد پنومو کوک دیده شده است در تاریخ ۳۰ ر ۳ ر ۲۶ پرتونگاری طفل نشان داد که قلب در تمام جهات بزرگ شده و بخصوص

پدیکول واسکولر عریضتر گشته و از کنار راست استر نوم تجاوز کرده است. دو بار در تاریخ
 در ۲۶ ر ۴۰ بزل از محل سابق پریکارد بعمل آمد و ۱۶۷ سانتیمتر مکعب چرک نسبتاً رقیق
 و کمی خونین خارج شد و صد هزار واحد پنی سیلین تزریق شد. فرمول خون در تاریخ

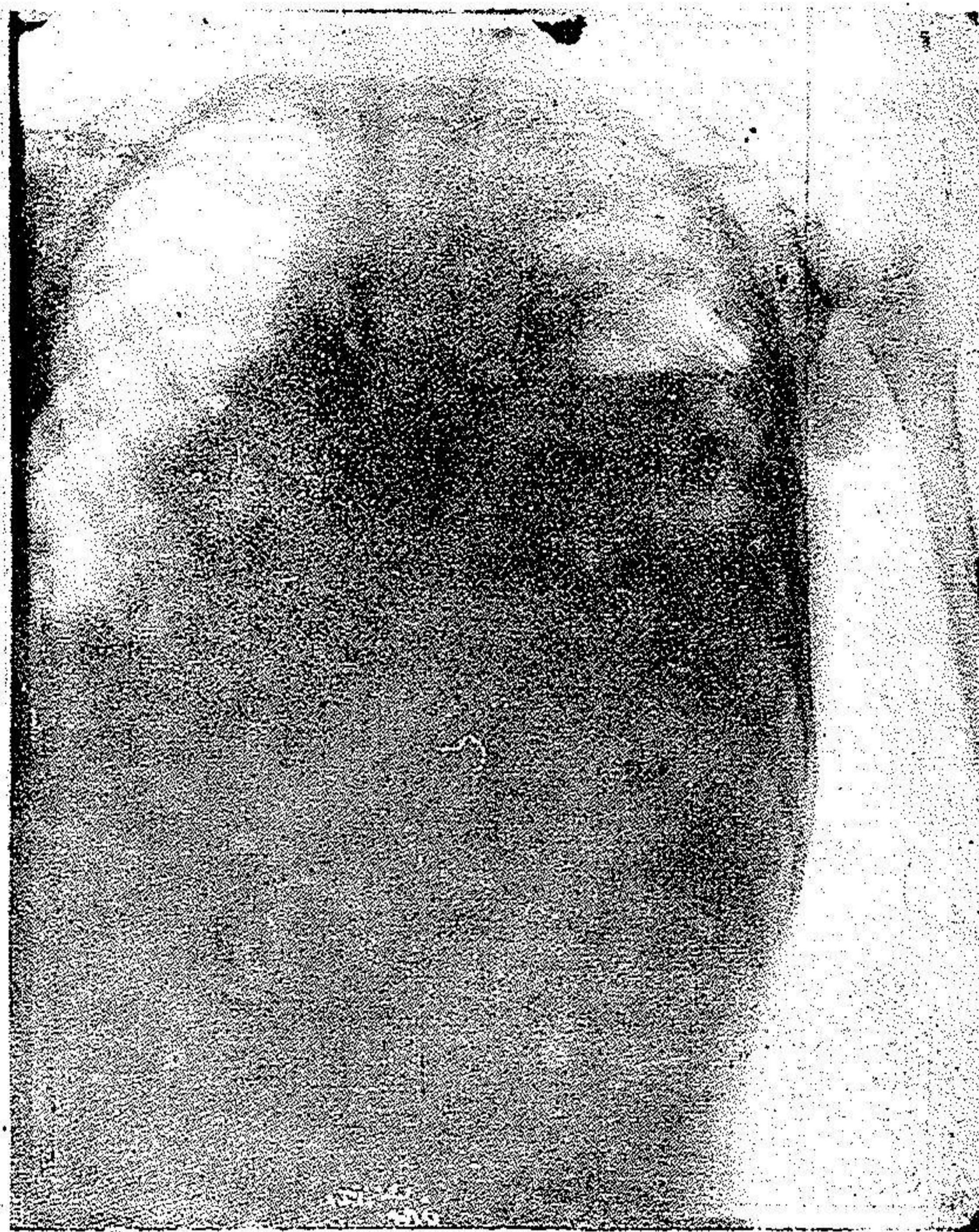


پریکاردیت و ک

قلب در تمام جهات بزرگ و بخصوص پدیکول عروقی عریضتر گشته و از کنار راست
 استر نوم تجاوز نموده است ۲۶ ر ۳۰

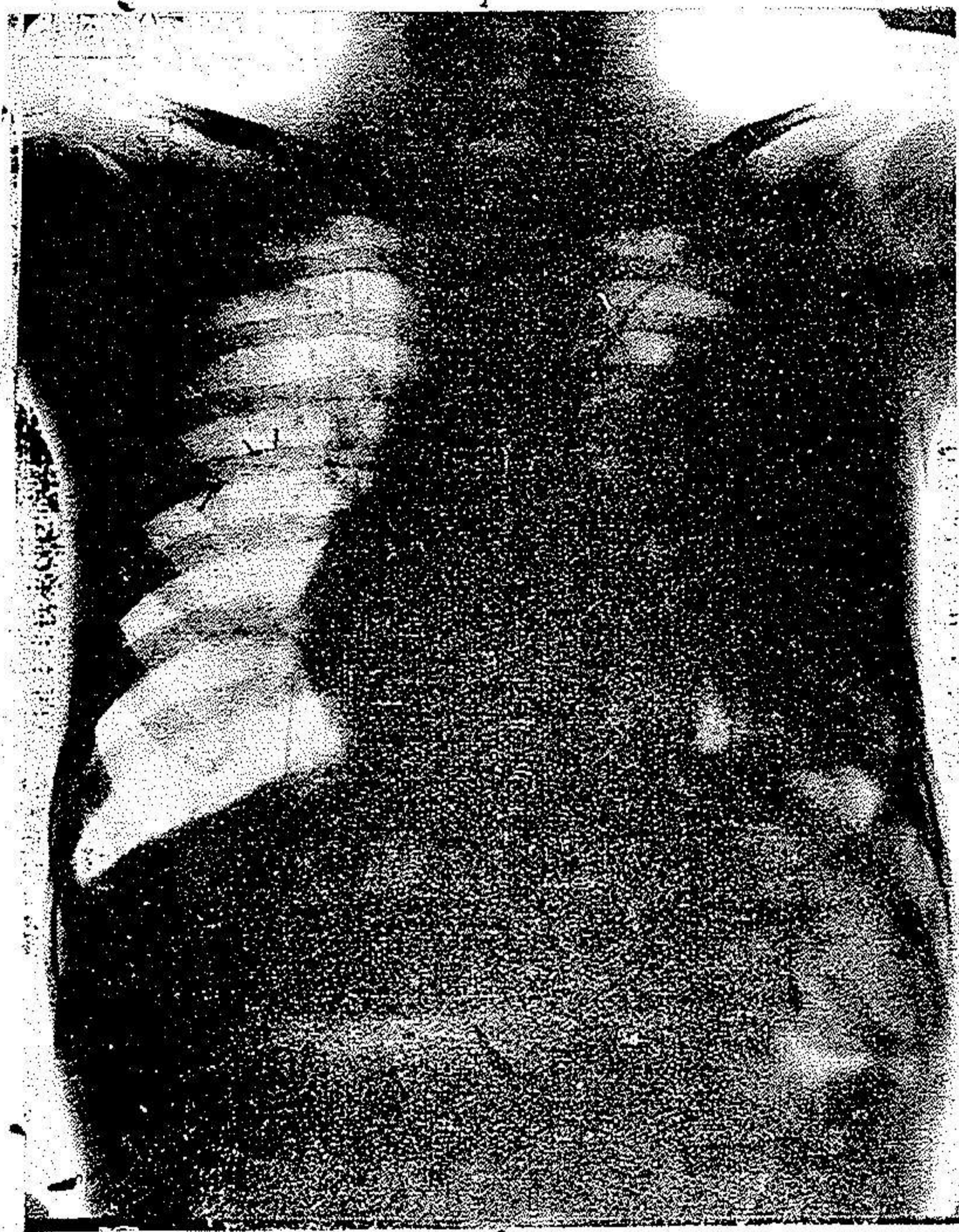
۲۶ ر ۴۰ گلبول قرمز ۳۵۰۰۰۰ و ۱۶۰۰۰ و ۱۶۰۰۰ گلبول سفید ۱۶۰۰۰ و ۱۶۰۰۰ پوئی نوکلئو و در
 گلبولهای قرمز تغییر شکل و رنگ و حجم دیده میشود
 از این بعد روز بروز علائم تنفس بهتر و سیانوز تقریباً از بین رفته بود و طفل

حال خوشی احساس می‌کرد و براحتی در وضعیهای مختلف استراحت مینمود. در تاریخ ۲۶/۴/۵۰ بزل پریکارد تکرار شد و این دفعه در حدود 130°C چرک خونی رقیق بزل



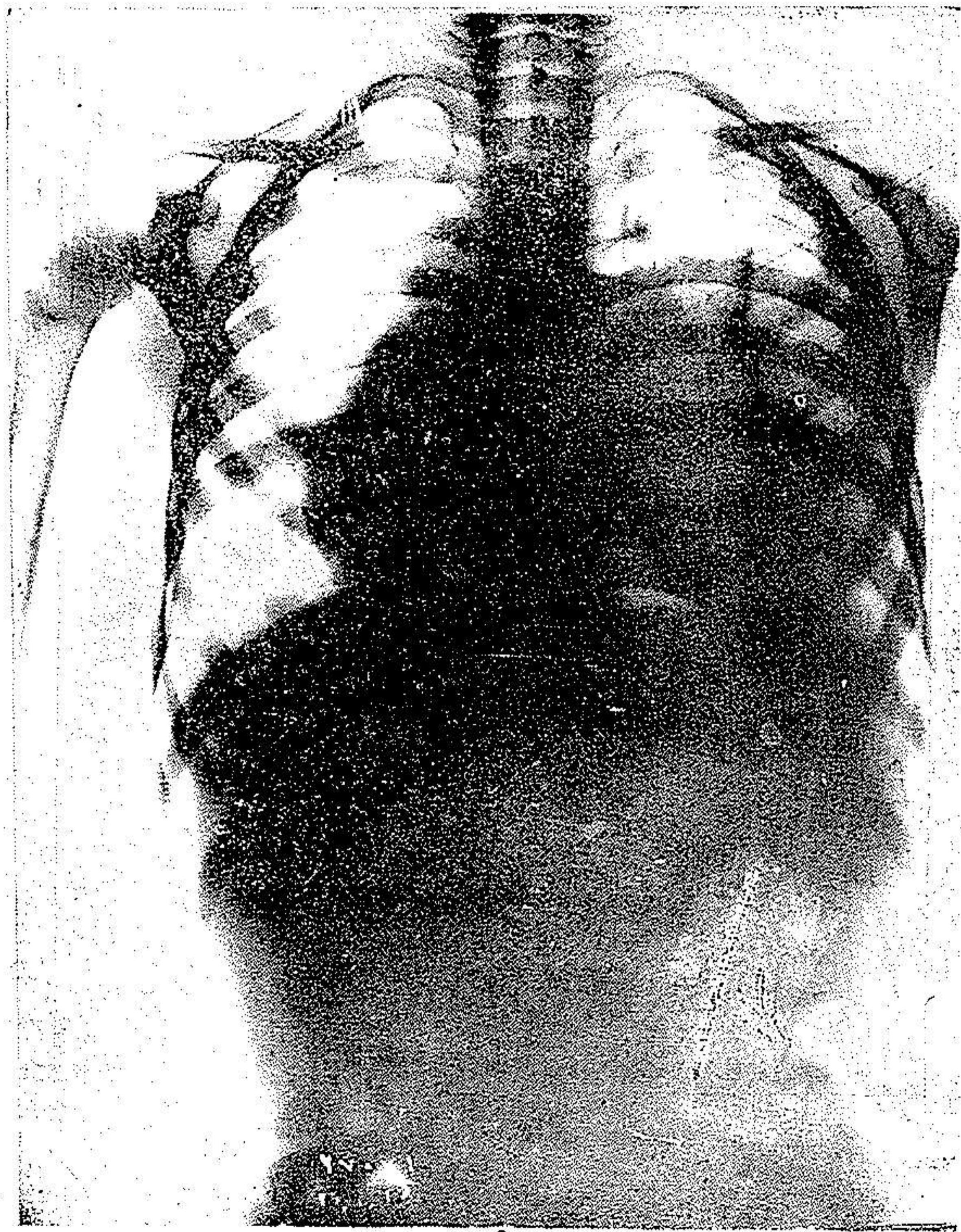
در اولین مرحله تشخیص ذات‌الجنب که سایه بزرگی ریه سمت چپ را پوشانده است شد و صد هزار واحد پنی سیلین بجای آن تزریق شد بعد از دو روز از این پونکسیون حال عمومی طفل کم‌کم بد شد و حال تنگ نفس و سرفه دوباره ظاهر گردید و تب که در حدود 38° بود زیادتر شده بود و در معاینه ماتیته قاعده طرف چپ که با پونکسیون

پریکارد و از بین رفته بود دو مرتبه ظاهر شد خن پیدایش اپانشمان در پرده جنب مسلم شد پرتونگاری و پرتو بینی این نظریه را تایید کرد. بزل جنب بعمل آمد و ۳۵۰ cc مایع



پس از بزل ۳۵۰ cc چرک تیرگی مختصری کمتر میباشد
 سبز رنگ که محتوی پنومو کوک بود خارج گردید و بجای آن صد هزار واحد پنی سیلین
 رقیق شده تزریق کردیم ولی در این هنگام صدا های قلبی بخوبی بگوش میرسید.
 در تاریخ ۱۳/۴/۶ و ۱۵/۴/۶ بزل جنب بعمل آمد و هر دفعه ۴۰۰ cc مایع
 چرکی خارج و در هر دفعه صد هزار واحد پنی سیلین تزریق گردید. آزمایش مایع جنب در

تاریخ ۱۳۴۶ ر ۲۶ نشان داد که در هر میدان میکروسکوپیک در حدود ۳۰-۳۵ پولی نوکلئر
 و چند لنفوسیت موجود است در تاریخ ۱۶ ر ۴۶ در آزمایش مستقیم مقدار زیاد پولی
 نوکلئر دیده میشود .

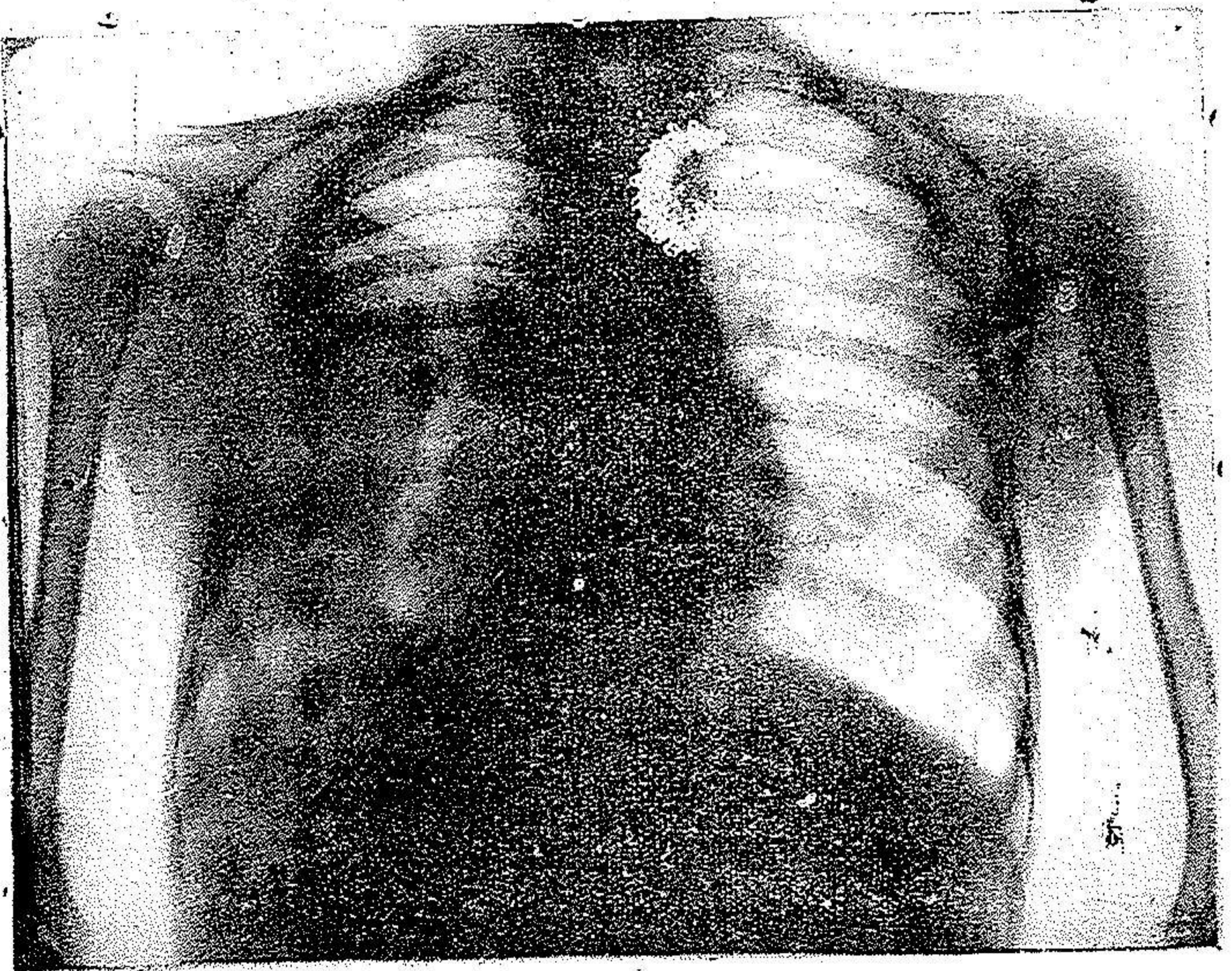


چسبندگی پرده قلب و پرده جنب

برای آخرین مرتبه در تاریخ ۱۶ ر ۴۶ از پریکارد پونکسیون بعمل آمد و ۴.۰۰

مایع خونین بزل و صد هزار و احد پنی سیلین تزریق گردید .

از این تاریخ رفته رفته علائم قلبی و ریوی روبه بهبودی گذاشت در پلور و پریکارد فروتمان ظاهر شد و کم کم قاب که در محل خود لمس و حس نمیشد بر جای خود قرار گرفت. در تاریخ ۱۳۲۶/۵/۱۰ در پرتو بینی در پریکارد و پلور سطح مایع دیده نشد فقط شفافیت در ثلث تحتانی ریه چپ بطور یکنواخت خیلی کمتر از طرف راست بود. پرتو نگاری در مرتبه آخر وجود چسبندگی پریکارد و پلور و همچنین پاکی پلوریت را نشان میداد. در تاریخ ۲۲/۵/۲۶: فرمول خون عبارت بود از گلبول قرمز ۳۰۰۰۰۰، گلبول سفید ۹۰۰۰، گماتنه ۰.۵۵٪ در تاریخ ۱۵/۶/۲۶ یعنی در حدود سه ماه بستری بودن، طفل با حال عمومی خوب و تنفس راحت و ازدیاد وزن و بهبودی کامل بقزوین رهسپار شد.



برده قلب کاملاً بجای اصلی برگشته و ابتدا مایعی در پرده قلب و پرده جنب وجود ندارد

بطور خلاصه از انتشار این مشاهده منظور مایکی حسن اثر داروهای نوین است که مجموعه های چرکی و خیم را حتی در پرده قلب التیام و اصلاح مینماید و دیگر توجه همکاران گرامی است بشیوع نسبی عوارض پریکارد که در سیتی سمی ها و عوارض مختلف صدی طیب باید با دقت هر چه تمامتر در صدر آن باشد خاصه که شناختن این عارضه همیشه دشوار بوده نادراً علائم مرض بکمال و وفور مریض فوق الذکر میباشد چه بسا که دردمختصری در سینه یا افزایش سریع ماتیه قلب یگانه نشانه این بیمه ریست در تمام رسائل طبی این تشخیص را مشکل قلم داده اند و از بین رفتن زاویه حادیکه بین قلب و کبد موجود است یا مات شدن دومین فضای بین دنده طرف راست را نزد بیماری که نشسته باشد برای تسهیل آن بیان نموده اند. شاید نشیندن اصوات قلب در صورتی که نبض مریض پر و عادیست نشانه مهمتری باشد همچنین طفالی هم که در ضمن کسالت ریوی یا عفونی بدون سبب خاص سریعاً بعوارض قلبی و سیانوز و تنگ نفس مانند مریض مادچار شد لزوماً باید پریکارد توجه نمود و فراموش نکرد که این مرض گاهی قیافه کلینیکی پلورزی طرف چپ را بخود میگیرد در صورتی که سوزن زدن بقاعده ریه چپ بی نتیجه است.

مثلاً بیماریهای عفونی دیگر از قبیل حصه - مخملاک و خصوصاً روماتیسم (گو این که در مورد اخیر عادتاً مایع چرکین نیست) و سل تولید پریکاردیت حاد مینماید که اگر توجه بدان معطوف نباشد قطعاً شناخته میگردد و موجب قتل بیمار میگردد یا تدریجاً موجب چسبندگی مزاحمی در پرده قلب خواهد شد.