

روش های ابتکاری در جراحی چشم

روش نوین جراحی برای اصلاح اکتروپیونهای

غیرالتیامی (۱)

نگارش

دکتر مصطفی بهشتی شیرازی

دستیار رسمی بخش چشم پزشکی بیمارستان امیراعلم

برای اصلاح اکتروپیونهای غیرالتیامی که معمولاً در پلك پائین عارض می گردند طرق مختلفی پیشنهاد شده که مهمترین آنها بطور اختصار عبارتند از:

۱- برداشتن قسمت مثلث شکلی از ملتحمه پلك پائین با قاعده فوقانی و دوختن دو ضلع مثلث بیکدیگر (روش کنت) ولی در این طریقه اولاً لبه پلك چین می خورد ثانیاً اغلب اکتروپیون اصلاح نمیشود زیرا مشکل است اندازه لازم ملتحمه را که برداشتن آن اکتروپیون را اصلاح میکند تعیین کرد و ممکن است بیشتر و یا اغلب کمتر باشد و به علاوه در اکتروپیونهای شدید باید مقدار زیادی ملتحمه برداشت و این هم مقدور نبوده و باعث کوچکی پلك میشود.

۲- برداشتن مثلثی از پلك با قاعده فوقانی که شامل ملتحمه و تارس و پوست باشد و اتصال دو ضلع آن بهم (روش آدام (۲))

در این طریقه اولاً اندازه مثلث را که کافی برای اصلاح اکتروپیون باشد نمیتوان بطور صحیح و دقیق تعیین کرد ثانیاً اگر اکتروپیون شدید باشد اصلاح نمیشود زیرا نمیتوان مثلثی بزرگ از پلك حذف نمود ثالثاً سیکاتریس عمل باقی میماند. رابعاً پلك پائین کوچکتر شده و دو چشم در این صورت قرینه نخواهند بود مگر اینکه اکتروپیون خیلی خفیف باشد.

۳- برداشتن قسمتی مثلث شکل از پوستی که در خارج گوشه خارجی چشم است

بطوریکه قاعده آن در سمت داخل باشد و دوختن قاعده مثلث بمضلاع آن (روش ترسون (۱))

در این طریقه اولاً اگر اکثر و پیون بطور متوسط و یا شدید باشد اصلاح نمیشود زیرا مقداری که در اثر این عمل پلاک بداخل میرود محدود است و بطور خلاصه بیشتر در اکثر و پیونهای خفیف گوشه خارجی ب نتیجه محدود مورد استعمال دارد ثانیاً فاصله بین دو پلاک یا شکاف پلاکی در اثر کششی که پلاک وارد می آید تنگ میشود .
ثالثاً - سیکاتریس عمل باقی می ماند .

۴ - برداشتن مثلثی از پوست قسمت خارجی چشم بطوریکه رأس آن در گوشه خارجی چشم بوده قاعده آن در سمت خارج باشد و سپس در قسمت خارجی پلاک پوست را از بقیه پلاک جدا نموده و رأس این پوست را که بشکل مثلث خواهد بود بر رأس مثلث اولی متصل می نمائیم و بطور خلاصه پلاک پائین بیالا و بخارج کشیده میشود (طریقه سزی مانوسکی (۲)) .

ولی این طریقه عیوب عمل ترسون را دارد و مانند آن در اکثر و پیونهای گوشه خارجی پلاک که خفیف باشند مخصوصاً بکار میرود و نتیجه آن اندکی بهتر از قبلی است.
۵ - شکافی بشکل ۷ در پوست پلاک پائین بطوری می دهیم که رأس آن در پائین باشد و بعد پوست داخل ۷ را از نسوج زیر جدا می نمائیم و آنقدر بالامیبریم تا اکثر و پیون اصلاح شود و بعد لبه هائی از پوست که مقابل یکدیگرند بهم می دوزیم (روش وارتن جن (۳)) و این عمل در اکثر و پیونهای التیامی نیز مورد استعمال دارد .

ولی در این روش اول سیکاتریسی بشکل Y در روی پوست باقی می ماند ثانیاً چه بسا که اکثر و پیون اصلاح نمیشود .

ثالثاً گاه بخصوص در پیران که تغذیه پوست خوب نیست این قسمت تشریح شده و بخصوص رأس «۷» اسفاسله شده و خود ممکن است باعث ایجاد اکثر و پیون التیامی شود که اصلاح آن مشکل است .

رابعاً بعد از عمل در پوست پلك غالباً برآمدگی ایجاد میشود که در اثر جمع شدن پوست و نسوج زیر آنست .

خامساً در اکثر و پیونهایی که در يك طرف شدیدتر از طرف دیگرند نتیجه درستی حاصل نمیشود زیرا اگر سمتی که اکثر و پیون شدید است اصلاح شود طرف دیگر اکثر و پیون پیدامی کند و اگر قسمتی که اکثر و پیون خفیف است اصلاح شود طرف مقابل هنوز اکثر و پیون دارد .

۶ - دو بخیه از ضخامت پلك بشکل U طوری عبور می دهیم که رأس آنها در ملتحمه در منتهی حد اکثر و پیون بوده و دوسر آنها از پائین ترین قسمت پوست پلك بیرون آید (بخیه گایار (۱)) و با کشش این نخها اکثر و پیون اصلاح میشود ولی نتیجه موقتی است و در مدت کمی اکثر و پیون عود می کند .

برخی ابتدا قسمتی از ملتحمه را بطور عرضی برداشته و سپس نخها را عبور می دهند ولی مقدار لازم ملتحمه را که برداشتن آن کافی برای اصلاح اکثر و پیون باشد بطور صحیح نمیتوان معین نمود .

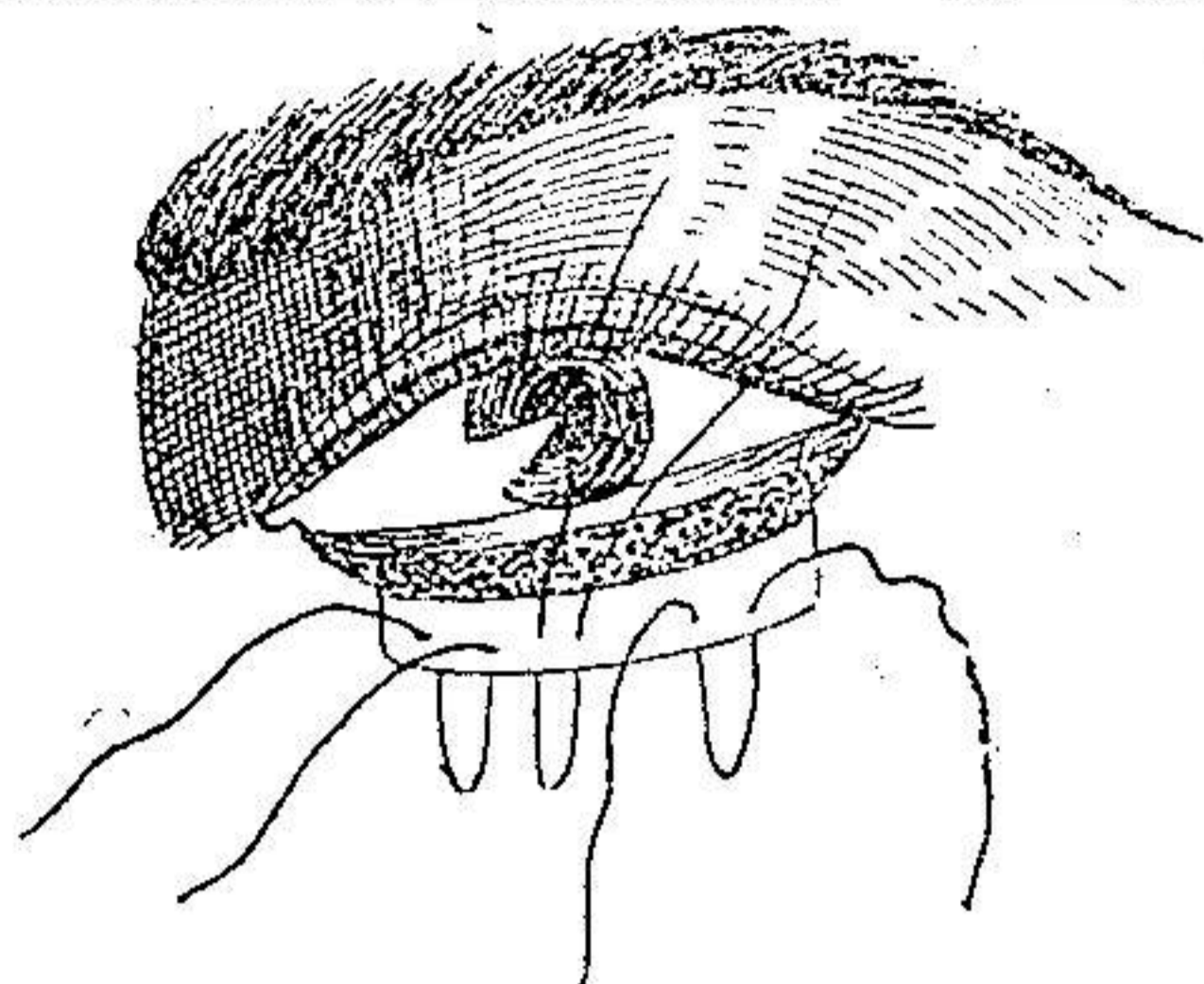
علاوه بر روشهایی که ذکر شد طرق دیگری هم هست که بیشتر در پوست انجام می گیرند مانند روش های دوورژه (۲) و لاگلیز (۳) و تروک (۴) و گرن (۵) و دیفنباخ (۶) و ریشه (۷) و غیره ولی گذشته از اینکه انجام آنها اگر بخواهد نتیجه بالنسبه صحیحی بدهد باید بدست جراح خیلی آزموده باشد غالباً در آنها مشکلاتی پیش از آنچه ذکر شد موجود است .

طریقه ای که در زیر پیشنهاد میشود از بهمن ماه سال ۱۳۲۶ بوسیله اینجانب در بخش چشم پزشکی بیمارستان امیراعلم انجام گرفته و زمانهای مختلف عمل بقراری است که در زیر شرح داده میشود .

زمان اول - پس از ضد عفونی موضعی پلك تحتانی را بخارج برگردانده و از محلول نوکائین $\frac{1}{100}$ که بان چند قطره محلول آدرنالین $\frac{1}{100}$ افزوده شده آنقدر در زیر ملتحمه

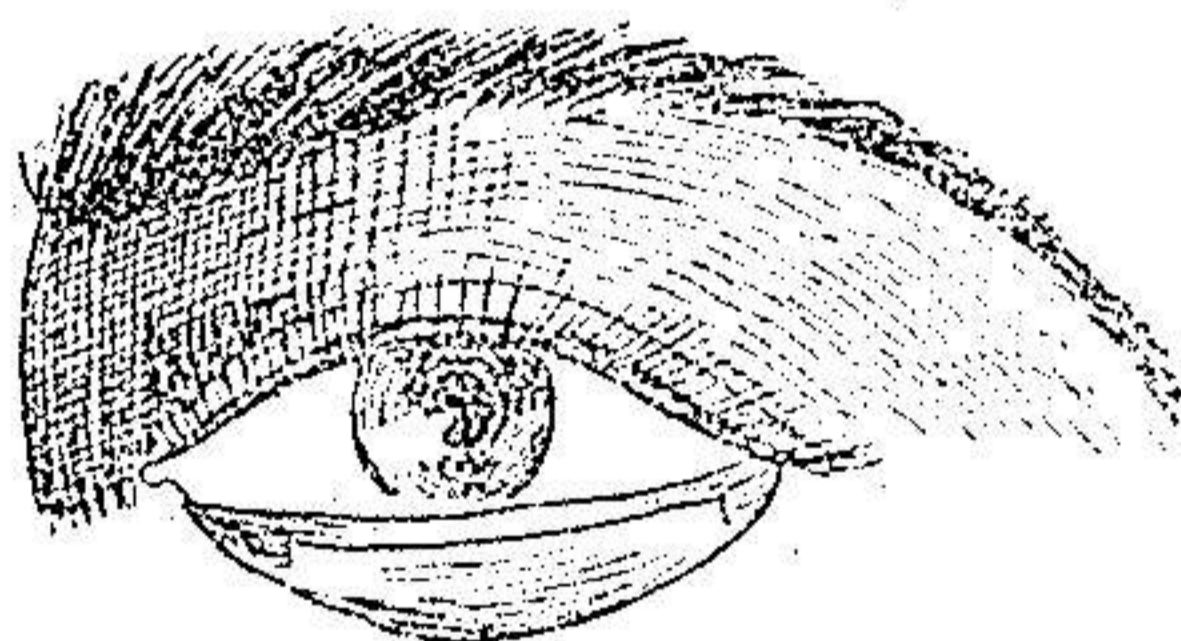
۱ - Gaillard ۲ - Duverger ۳ - Lagleyze ۴ - Truc

۵ - Guérin ۶ - Dieffenbach ۷ - Richet



زمان اول عمل اکتر و پیون

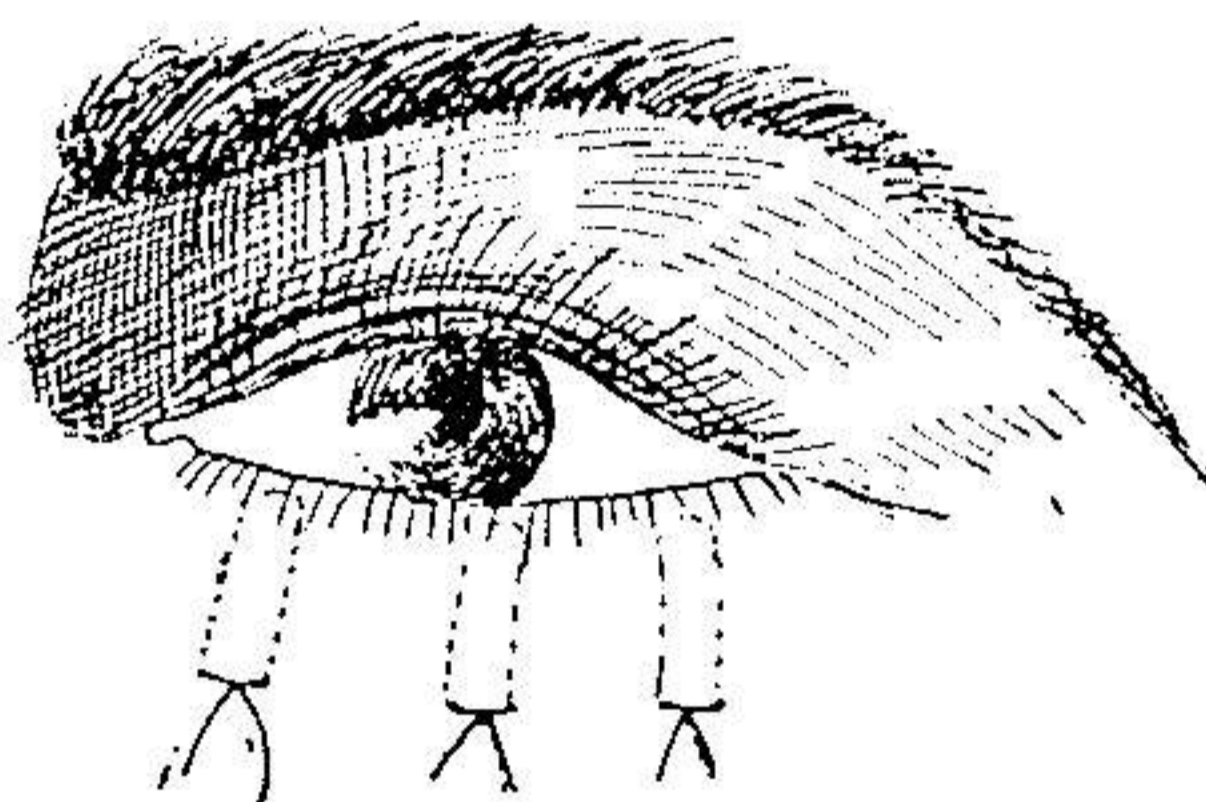
تأرسی این پلك تزریق می کنیم که ملتحمه بر آمده شود و سپس بمقدار کافی برای بی حسی از این محلول در قسمت تحتانی پوست پلك پایین تزریق می نمائیم. (مطابق شکل) زمان دوم - مطابق شکل دوشکاف طولی در روی ملتحمه تأرسی یکی در طرف



زمان دوم عمل اکتر و پیون

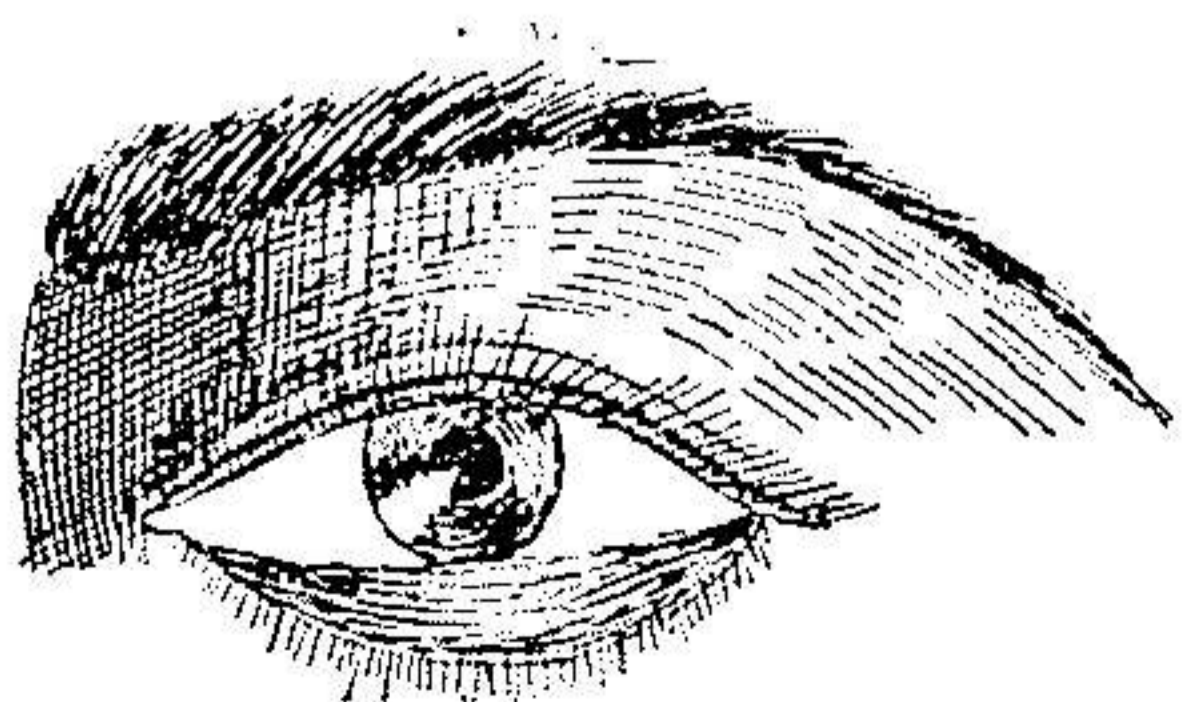
خارج و دیگری در طرف داخل آن طوری می دهیم که فقط ملتحمه را قطع کند و این شکافها در خارج در حدود دو میلی متر با گوشه خارجی چشم فاصله داشته و در داخل باید يك میلی متر خارج تر از نقطه اشکی باشد تا بمجاری اشك آسیب وارد نیاید و حد تحتانی شکافها که در پلك برگشته بخارج حد فوقانی میشود در حدود کناره تحتانی تارس و یا بهتر در منتهی حد برگشتگی است و حد فوقانی آن اندکی در زیر کنار آزاد پلك میباشد و سپس بوسیله شکافی عرضی دو انتهای تحتانی دوشکاف طولی را بیکدیگر اتصال داده و ملتحمه بین این سه شکاف را تا نزدیک لبه آزاد پلك از نسوج زیر جدا میکنیم و اگر ملتحمه خیلی کلفت شده است مقداری از نسوج زیر آنرا بر میداریم.

زمان سوم - برشی در زیر تارس و بموازات آن بطور عرضی و از قسمت تحتانی زخم طوری میدهیم که از نسوج پلك عبور کرده و بزیر پوست برسد و اندازه آن باید برابر شکاف عرضی باشد و در حقیقت این شکاف از عمیق کردن شکاف عرضی ملتحمه حاصل می‌گردد. سپس این شکاف را بمد دقیقچی آنقدر گود می‌کنیم تا بزیر قسمت تحتانی پوست پلك برسد و یا واضح‌تر حفره ای در زیر پوست پلك طوری ایجاد می‌کنیم که سوراخ آن در قسمت تحتانی ملتحمه تشریح شده است (در پلكی که بخارج برنگشته است) زمان چهارم - مطابق شکل سه نخ از کناره آزاد ملتحمه تشریح شده یکی از



زمان چهارم عمل اکثر و بیون

وسط و یکی از داخل و یکی از خارج عبور میدهیم باین طریق که نخ ابتدا از زیر ملتحمه داخل آن شده و از سطح خارج گردیده و سپس از سطح ملتحمه داخل شده و از زیر آن بیرون آید (بشکل U) و بعد سر نخ‌ها را جدا گانه از داخل حفره عبور داده و از پائین‌ترین حد پوست پلك تحتانی بیرون می‌آوریم. زمان پنجم - دوسر هر نخ را از بیرون آنقدر میکشیم که اکثر و بیون اصلاح شود



زمان پنجم عمل اکثر و بیون

و باید دقت کرد که زیاد و کم کشش انجام نگیرد چون خیلی حساس است و بدیهی است در هر قسمت که اکثر و پیون شدید تر است نخ بیشتر کشیده خواهد شد و این نکته مهمترین برتری این عمل نسبت بسایر روش‌هاست (کشش پلك بداخل بطور دلخواه و بانداژه لازم) و بعد دو سر هر نخ را در روی گازی با کمال ملایمت بیکدیگر گره میزنیم بعد از عمل - در روز بعد پانسمان را عوض کرده و چند قطره محلول ضد عفونی در چشم می‌چکانیم و در روز ۶ و ۷ و حتی اغلب خیلی زودتر زخم کاملاً جوش خورده و نخ‌ها با آسانی برداشته میشوند. در صورتیکه پلك متورم باشد برای تسریع در رفع تورم کمپرس گرم مفید است.

نتیجه این عمل بسیار خوب است و تاکنون ۱۷ بیمار از انواع مختلف اکثر و پیون‌های غیر التیامی و از درجات خفیف تا خیلی شدید را اینجانب عمل نموده و تنها در يك مورد که کناره خارجی ملتحمه تشریح شده هنگام عمل اندکی پاره شده بود بعد از پانسمان اکثر و پیون عود کرده، فقط در سمتی که ملتحمه پاره شده است، و ۱۵ روز بعد مجدداً عمل شد و بهبودی یافت. در بقیه بیماران عمل شده نتیجه عمل بحدی خوب است که نمیتوان متوجه اکثر و پیون قبلی آنها شد و در هیچ يك از بیماران عارضه بدی از قبیل سمبلفارون و غیره روی نداده است. بدیهی است برای جلوگیری از عود، معالجه اتیولوژیک لازم می‌باشد.

مقایسه - چنانکه ذکر شد در روشهای قبلی عیوب و نواقصی چند موجود است که در طریقه جدید اصلاح شده است

- ۱ - منطقه عمل را نمیتوان بدقت معین کرد مثلاً در عمل کنت معلوم نیست برداشتن چه مقدار ملتحمه برای اصلاح اکثر و پیون کافی است در صورتیکه در روش جدید، پلك بانداژه لازم بداخل میرود.

- ۲ - سیکاتریس بر جای می‌ماند و مخصوصاً در برخی ممکن است اکثر و پیون التیامی ایجاد گردد ولی در روش جدید سیکاتریسی ندارد.

- ۳ - در بعضی روشها پلك كوچك شده و یا شكاف پلك تنگ میشود در صورتیکه در روش جدید بعد از عمل، دو چشم قرینه بوده و در پلك تغییری حاصل نمیشود.

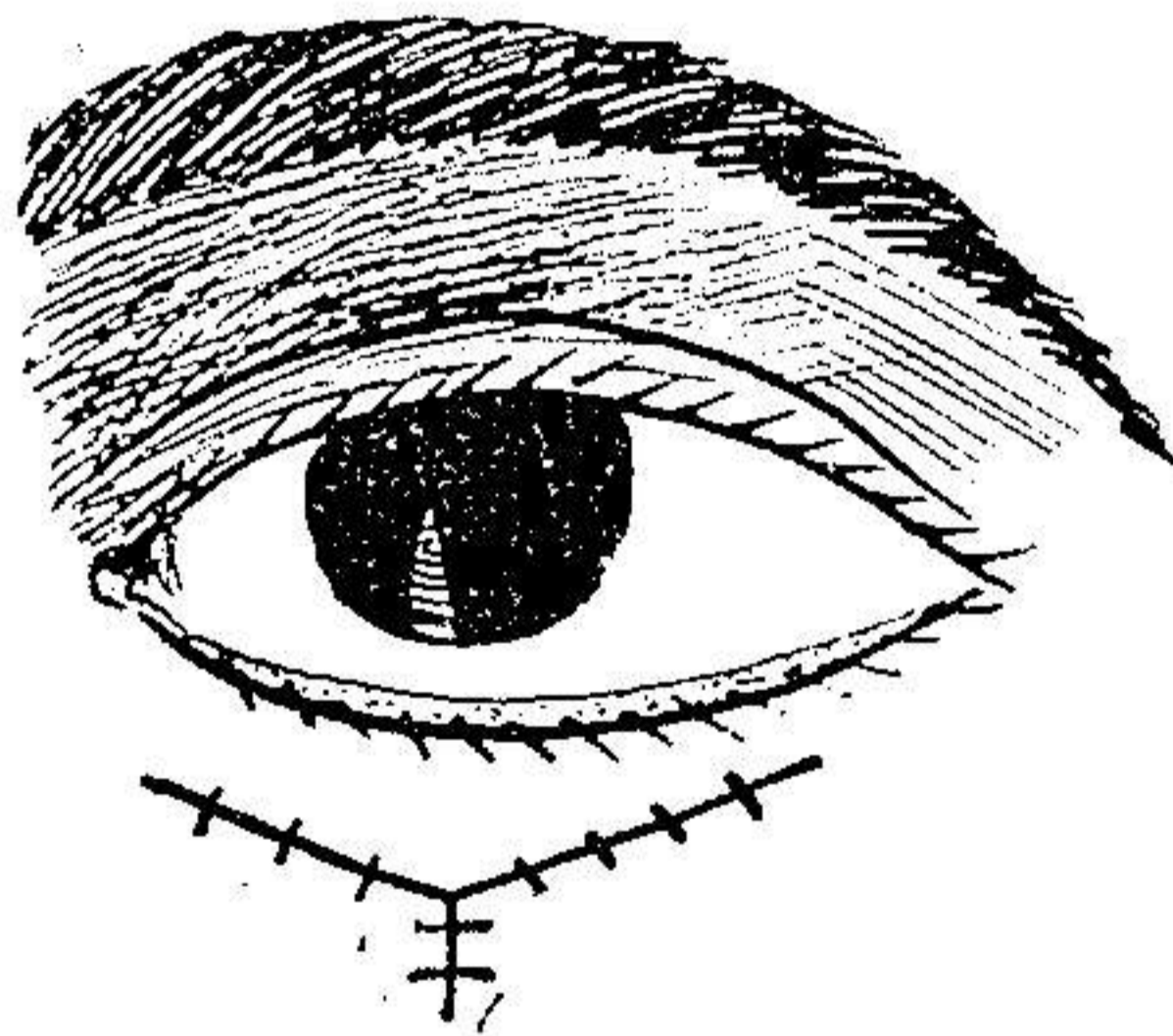
۴ - در اکثر و پیونهای که پلك منظم بخارج برنگشته باروش های سابق اصلاح آنها مشکل است ولی در روش جدید باسانی و بدلیخواه در هر سمت که اکثر و پیون شدید تر است نخ را بیشتر کشیده و آنرا اصلاح می نمائیم .

۵ - روش های قبلی عموماً مشکل وانجام آنها آزمودگی زیاد میخواهد ولی در روش جدید باوجودیکه عمل بنظر مشکل می رسد معهدا سهل و آسان است .

پلك طریقه جدید برای اصلاح انتر و پیون پلك پائین

اصلاح انتر و پیون پلك پائین برخلاف پلك بالا مشکل بوده و طرق اصلاح کمتر نتیجه می دهند از اوایل سال ۱۳۲۷ تاکنون عده ای بیمار مبتلا به انتر و پیون پلك پائین مطابق روش جدیدی اینجانب در بخش چشم پزشکی بیمارستان امیراعلم عمل شده اند و در زیر طریقه عمل و نتیجه آن شرح داده میشود .

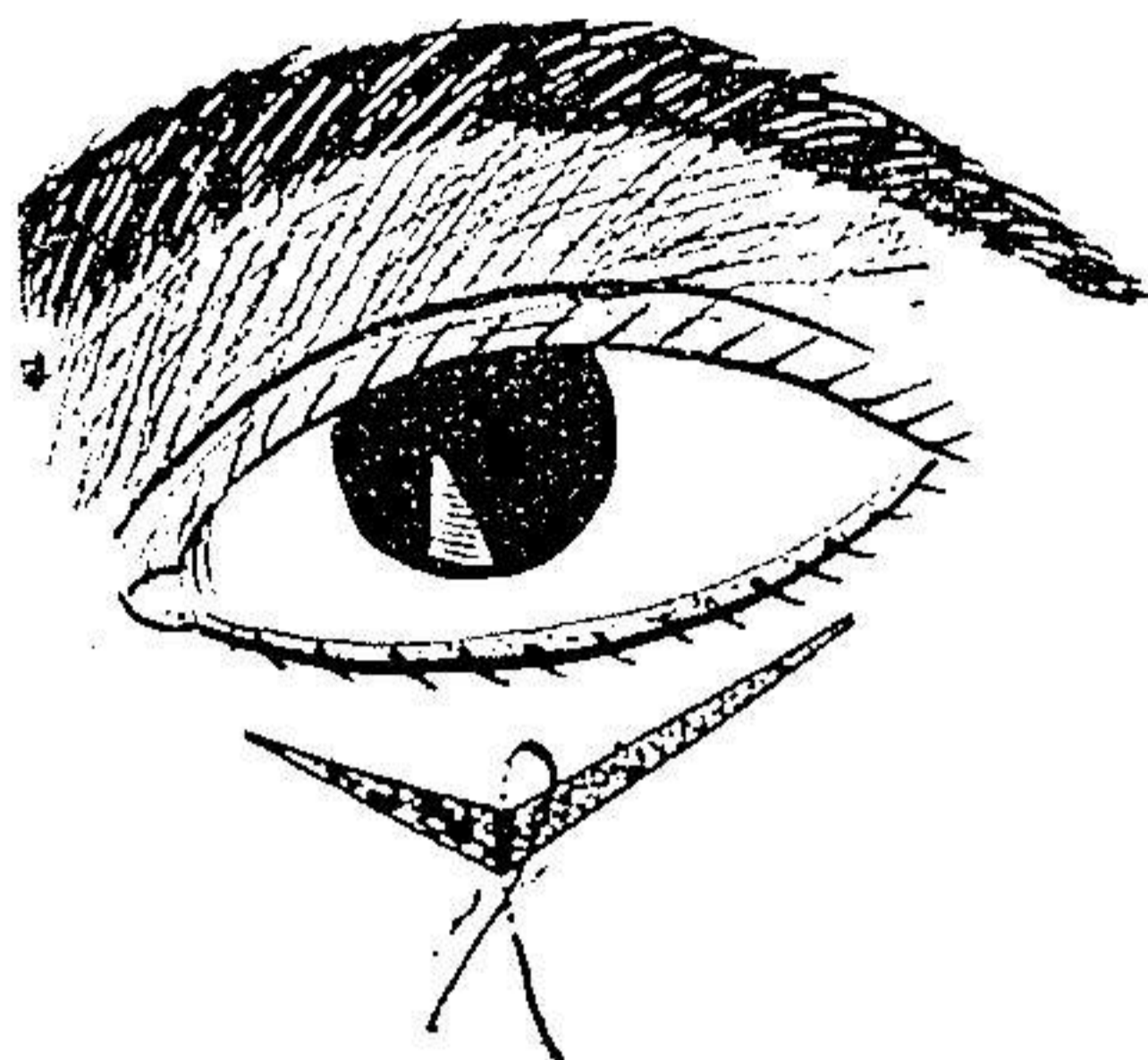
زمان اول - پس از ضد عفونی موضعی و بی حسی در پوست پلك پائین شکافی



زمان اول انتر و پیون پلك پائین

بشکل ۷ مطابق شکل میدهم بطوریکه ارتفاع آن در حدود یک سانتیمتر بوده و شروع دوسر شکاف در حدود ۱ - ۲ میلیمتر پائین تر از گوشه های داخلی و خارجی چشم باشد و سپس شکاف دیگری در پائین شکاف اول و در پوست پلك بطوری میدهم که آنهم بشکل ۷ بوده و شروع دوسر آن از دو انتهای شکاف بالائی باشد (مطابق شکل) فاصله دور اس شکاف اول و دوم در حدود ۱ - ۱.۵ سانتیمتر است .

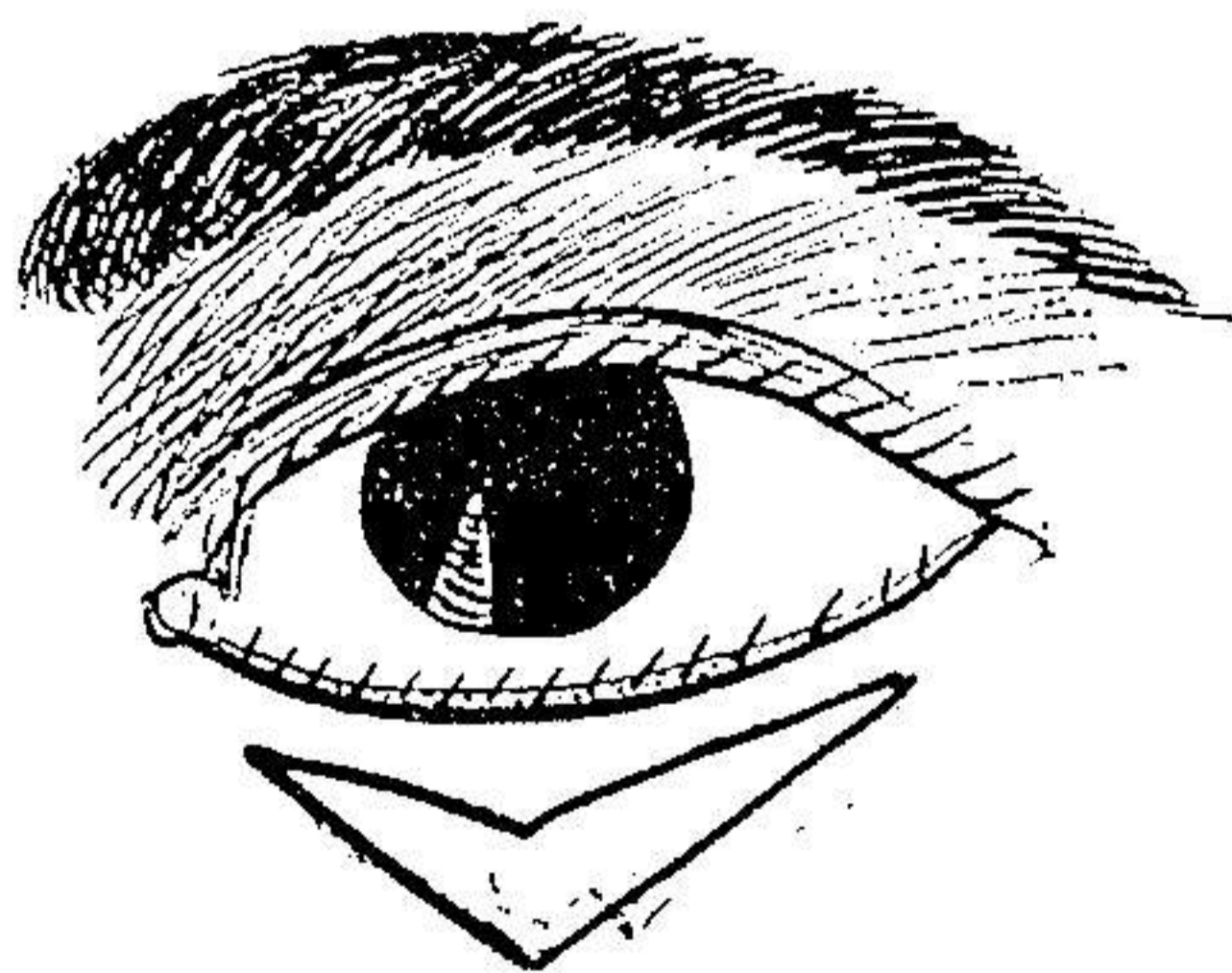
زمان دوم - مطابق شکل، پوست بین دو شکاف را برداشته و بعد پوست داخل



زمان دوم عمل انتروپيون پلك پائين

شکاف اولی را تا حدود کنار آزاد پلك از نسوج زیر جدا مینمائیم و در صورتی که تارس خیلی کلفت باشد آنرا نازک کرده و یا منشور باریکی بطور عرضی از سرتاسر آن بر میداریم (مانند سایر عملها) و یا آنکه دو شکاف بطوریکه سانتیمتر در طرف خارج و داخل تارس بطوری میدهیم که ملتحمه را هم قطع نماید و اگر تارس نازک و باریک بوده و انتروپيون خفیف باشد دستکاری تارس لازم نیست.


زمان سوم - مطابق شکل نخی را از رأس دو شکاف عبور داده و آنقدر میکشیم



زمان سوم انتروپيون پلك پائين

تا انتروپيون اصلاح شود.

زمان چهارم - پوست لبه های زخم را که مقابل هم اند بیکدیگر میدوزیم و سیکاتریس عمل بشکل ۷ و یا ۸ در می آید .



زمان چهارم عمل انتروپيون پلك پائينی

تبصره ۱- اگر بعد از دوختن زخم هنوز اندکی انتروپيون باقی است مخصوصاً در انتروپيونهای شدید و در آنها که پلك خیلی کلفت شده و ملتحمه سخت و بن بست کوچک است لازم است عمل کانتوپلاستی انجام داد .

تبصره ۲- اگر انتروپيون منظم است لازم است رأس ۷ بمحاذات وسط پلك قرار گیرد والا باید يك طرفی باشد .

مدتی زمان لازم است تا نتیجه این عمل بدست آید زیرا ممکن است عود نماید دوروش جراحی را که در فوق پیشنهاد شدند در کتب و مجلات چشم پزشکی که در دسترس بود بنظر این جانب نرسید استدعا دارد در صورت برخورد اینجانب را آگاه فرمایند .

در خاتمه از استاد معظم و دانشمند آقای دکتر باستان که همیشه از راهنماییهای گرانبهای ایشان برخوردار بوده ام سپاسگزاری مینمایم .




بعد از عمل

۲۶ر۱۲ر۱۷

قبل از عمل

۲۵ر۱۱ر۲۵

محمد حسین - دچار اکتروپیون التیامی در اثر سوختگی - در او پیوند پوست انجام شده معینا اکتروپیونی شبیه باکتروپیون غیرالتیامی در او باقی مانده و باروش این جانب بهبودی کامل یافته است .



بعد از عمل

۲۷ر۲۰ر۲۷

قبل از عمل

۲۷ر۲۶ر۲۷

باقر افشار ۲۶ ساله بعلت ورم ملتحمه مزمن میتلا با اکتروپیون غیرالتیامی شده و در مدت ۵ سال پیشرفت نموده و در ۲۷ر۲۶ر۲۷ بروش این جانب عمل شده در چشم راست ، در هنگام تشریح ملتحمه، گوشه خارجی ملتحمه پاره شده و بعد از پانسمان ، همین قسمت پلك اکتروپیون یافته و در تاریخ ۱۰ر۲۷ر۲۷ عمل شده و بهبودی یافته است .



بعد از عمل
۲۷/۹/۱۶



قبل از عمل
۲۷/۸/۲۴

احمد - محمد ۶۵ ساله مدت دهسال مبتلا با کتروپیون پیری بوده و بروش اینجانب عمل و بهبودی کامل یافته است .



بعد از عمل
۲۷/۱۰/۱۰



قبل از عمل
۲۷/۹/۲۹

حسن - عبدالله نجار ۱۶ ساله ساکن تهران مدت ۸سال مبتلا با کتروپیون دو چشمی غیرالتیامی در اثر بلفاریت و ورم ملتحمه مزمن بوده و بروش اینجانب عمل شده و بهبودی کامل یافته است .