

تراتوم داخل ریوی: گزارش موردی

تاریخ دریافت مقاله: ۱۳۸۹/۰۳/۲۳ تاریخ پذیرش: ۱۳۸۹/۰۵/۰۶

چکیده

محمد رضا فرحناک*

سید مسیح میررکنی

گروه جراحی عمومی، بیمارستان امام خمینی (ره)
دانشگاه علوم پزشکی اهواز، اهواز، ایران.

زمینه و هدف: تراتوم‌ها تومورهای هستند که از نئوپلاستیک شدن سلول‌های زایا در طول خطوط سلولی سوماتیک ایجاد می‌گردند. اکثر تراتوم‌های داخل قفسه صدی در مדיاستن قدامی ایجاد می‌گردند و تراتوم‌های داخل ریوی بسیار نادر هستند به طوری که از سال ۱۹۳۹ تاکنون کمتر از ۱۰۰ مورد در کل جهان گزارش شده است. **معرفی بیمار:** در این گزارش خانم ۱۹ ساله‌ای را با سابقه چهار ساله سرفه بدون خلط معرفی خواهیم کرد که مبتلا به تراتوم داخل ریوی در لوب‌های میانی و فوقانی ریه راست بود که پس از توراکتومی خلفی - طرفی راست ضایعه به‌طور کامل خارج شده و مورد بررسی پاتولوژیک قرار گرفته تشخیص تایید گردید. **نتیجه گیری:** تراتوم‌های داخل ریوی تومورهای نادری هستند که از پاج سوم حلقی منشا گرفته، در اکثر موارد به‌صورت ضایعات کیستیک پدیدار شده و از نظر بافت‌شناسی از دو یاسه لایه جنینی تشکیل می‌گردند. علایم آنها غیراختصاصی و به‌صورت درد سینه، سرفه، هموپتیزی یا تریکوپتیزی می‌باشد. با توجه به پتانسیل این تومورها در دژنراسانس بدخیم و پارگی خودبه‌خود در تمام موارد توصیه شده است این تومورها خارج گردند.

کلمات کلیدی: تراتوم داخل ریوی، تریکوپتیزی.

* نویسنده مسئول: اهواز، بیمارستان امام خمینی، بخش جراحی عمومی
تلفن: ۰۹۱۲۱۷۹۱۰۴۱
email: mrfarahnak@ajums.ac.ir

معرفی بیمار

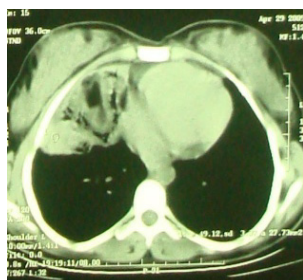
بیمار خانم ۱۹ ساله‌ای بود با شرح حال چهار ساله از درد قفسه سینه و سرفه بدون خلط که به تدریج و به‌طور گهگاه دفع خلط خونی نیز به آن اضافه شده بود ولی کاهش وزن، تب و تعریق شبانه را ذکر نمی‌کرد. وی پنج سال قبل با علایم مشابه و با تشخیص اولیه کیست هیداتید ریه تحت توراکتومی خلفی - طرفی سمت راست قرار گرفته بود ولی پاتولوژی ضایعه تشخیصی نبوده و علایم بیمار نیز بهبود نیافته بود و لذا جهت بررسی بیشتر در سرویس جراحی توراکنس بیمارستان امام اهواز بستری گردید. در عکس ساده قفسه سینه با نماهای خلفی - قدامی (شکل ۱) و جانبی (شکل ۲) که از وی به‌عمل آمد یک ضایعه رادیواپک در لوب میانی ریه راست مشاهده شد که به سمت لوب فوقانی و اطراف ناف ریه انتشار یافته بود. از بیمار CT اسکن قفسه سینه به‌عمل آمد (شکل ۳) که یک ضایعه با حاشیه مشخص به سایز ۶۵×۶۰ mm در لوب میانی ریه راست با حباب‌های

مقدمه

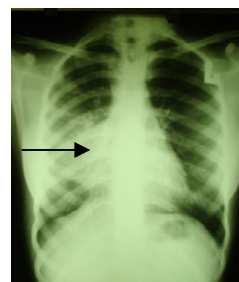
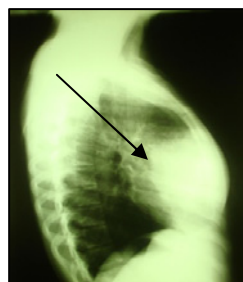
تراتوم (Teratoma) شایع‌ترین تومور سلول‌های زایا می‌باشد که به سمت انواع بافت‌های سوماتیک از سه لایه جنینی یعنی آندودرم، اکتودرم و مزودرم تمایز یافته به سه دسته بالغ، نابالغ و بسیار اختصاصی مونودرمال تقسیم می‌شوند.^۱

شایع‌ترین محل ظهور تراتوم‌ها گنادها هستند و سایر نواحی عمدتاً عبارتند از ساکروکوکسیژال و مדיاستن.^{۲-۵} جهت تشخیص این تومورها هیچگونه علامت رادیولوژیک تشخیصی وجود ندارد.^{۲،۴،۵}

در اینجا خانم ۱۹ ساله‌ای را با مرور شرح حال و تصاویر رادیولوژیک ضایعه‌ای در لوب‌های میانی و فوقانی ریه راست معرفی می‌کنیم که پس از توراکتومی و رزکسیون ضایعه و مشاهده مشخصات ماکروسکوپی و میکروسکوپی آن برای وی تشخیص تراتوم داخل ریوی اثبات گردید.



شکل - ۳: یک ضایعه با حاشیه مشخص به سایز ۶۵×۶۰ میلی‌متر در لوب میانی ریه راست

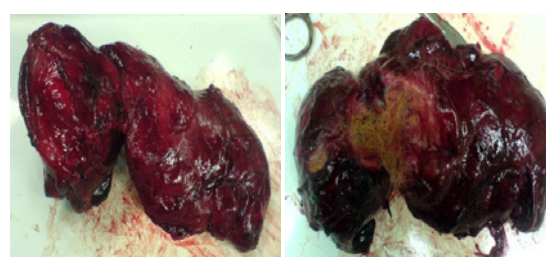


شکل - ۱ و ۲: ضایعه رادیوپاوپیک در لوب میانی ریه راست با گسترش به سمت لوب فوقانی و اطراف ناف ریه

شد که دارای کپسول بوده به‌طور نسبی کیستیک و حاوی کلافه‌های مو، مواد سباسبه (Sebacous material) و چربی بود (شکل ۴ و ۵). بیمار دوره پس از عمل خود را بدون اتفاق خاصی طی نمود و پنج روز پس از عمل ترخیص گردید. نمونه جهت بررسی پاتولوژیک فرستاده شد و با دیدن یک ضایعه کیستیک مفروش شده با اپی‌تلیوم سنگفرشی همراه با غدد سباسبه و چربی و مو بدون شواهد بدخیمی تشخیص ترانوم داخل ریوی بالغ تایید شد.

بحث

در سال ۱۹۹۹ Joo M آقای ۴۹ ساله‌ای را با سابقه سرفه و هموپتیزی با یک توده در لوب فوقانی ریه چپ در Chest CT Scan گزارش نمودند که در برونکوسکوپی توده‌ای مشاهده نشد. بیمار تحت FNA پرکوتان قرار گرفت و اسمیر سیتولوژیک نیز به تشخیص کمکی نکرد و بیمار با شک به کانسر ریه تحت توراکتومی و رزکسیون سگمان قدامی لوب فوقانی ریه چپ قرار گرفت و بررسی پاتولوژیک مطرح کننده ترانوم داخل ریوی بود.^۳ در سال ۱۹۷۵ DW Day خانم ۱۹ ساله‌ای را با سابقه درد سینه سمت راست از دو سال پیش و دفع خلط از سه ماه پیش بدون هموپتیزی و کاهش وزن گزارش کردند که CXR نشان‌دهنده یک توده گرد در ناف ریه راست بوده و در طول زمان افزایش اندازه پیدا کرده بود. CBC نرمال و ESR افزایش یافته بود. PPD مثبت بود و بیمار با تشخیص سل تحت درمان قرار گرفته بود. CT Scan نشان‌دهنده ضایعه موضعی در لوب فوقانی ریه راست بود. بیمار تحت توراکتومی پوسترو لترال راست قرار گرفت و توده‌ای در سگمان قدامی لوب فوقانی با چسبندگی نسبی به مدیاستن دیده شد و رزکسیون سگمان مبتلا انجام شد و در بررسی



شکل - ۴ و ۵: تومور کیستیک دارای کپسول، حاوی کلافه‌های مو، مواد سباسبه و چربی.

فراوان هوا و در اطراف آن پرشدگی آلوئول‌ها مشاهده شد که در تشخیص‌های افتراقی کیست هیداتید عارضه‌دار شده، برونشکتازی و تومورهای کیستیک ریه مطرح شده بود. تومور فاقد کلسیفیکاسیون بود. تست‌های آزمایشگاهی روتین در محدوده طبیعی قرار داشتند و تنها یک آنمی نورموکروم نورموسیتیک با $Hb=9/6\text{gr/dl}$ وجود داشت. تست PPD و ELIZA برای کیست هیداتید منفی بود. اسپرومتری بیمار به‌طور خفیف طرح محدودکننده (Mild restrictive pattern) را نشان می‌داد. برای بیمار برونکوسکوپی انجام شد که تنها ترشحات چرکی از برونش لوب میانی ریه راست دیده شد. بیمار کاندید توراکتومی خلفی- جانبی راست شد. توراکتومی از فضای بین دنده‌ای پنجم سمت راست انجام شد. تومور نسبتاً بزرگی با قوام سفت در لوب فوقانی و میانی ریه راست مشاهده شد که پس از آزاد کردن چسبندگی‌ها هیچگونه ارتباطی با ساختمان‌های مدیاستینال و یا فضای پلور نداشت و حدود تومور مشخص (Well circumscribed) بود. با توجه به درگیری بخش اعظم لوب‌های فوقانی و میانی ریه راست رزکسیون لوب‌های مذکور انجام شد و در اتاق عمل تومور باز

خلاصه‌ای از گزارش‌های قبلی تراتوم داخل ریه تاکنون:

سال	نام نویسنده	عنوان مقاله	عنوان ژورنال
1999	³ Joo M	Intrapulmonary and gastric teratoma	<i>Korean Med Sci</i>
1975	⁶ DayDW	An intrapulmonary teratoma associated with thymic tissue	<i>Thorax</i>
2004	Zenker D ⁷	Intrapulmonary Cystic Benign Teratoma	<i>Ann Thorac Cardiovasc Surg</i>
2007	⁸ Faria RA	Intrapulmonary teratoma	<i>J Bras Pneumol</i>
2009	⁹ Makarawo	Trichoptysis: a hairy presentation of a rare tumors	<i>Interact Cardiovasc Thorac Surg</i>

گردید. بیمار تحت برونکوسکوپی ریژید قرار گرفت و رگه‌های خون تازه منشا گرفته از هر دو لوب فوقانی و برونش لوب لینگولار مشاهده شد. بیمار تحت توراکتومی چپ و اکسیژون En bloc تومور همراه با لوب فوقانی ریه چپ و عصب فرنیک چپ قرار گرفت. تومور به‌طور ماکروسکوپی حاوی مواد سباسبه و موی سفید بود. بیمار چهار روز بعد بدون مشکل خاصی ترخیص گردید.^۹ در موردی که ما گزارش نمودیم بیمار از چند سال قبل از درد سینه و سرفه بدون خلط و هموپتیزی شاکی بود و تریکوپتیزی نیز نداشت و بررسی‌های رادیولوژیک همانند مطالعات یاد شده تشخیصی نبود. بررسی‌های آزمایشگاهی نیز به‌جز آنمی نرموکروم-نوموسیتیک، نرمال بودند و تشخیص پس از رزکسیون و بررسی پاتولوژی ماکرو و میکروسکوپی ضایعه مطرح گردید. تراتوم‌های داخل ریوی تومورهای بسیار نادری هستند که در بیشتر موارد به صورت یک ضایعه کیستیک ظاهر می‌شوند.^۳ از نظر بافت‌شناسی تراتوم‌های خوش‌خیم از دو یا سه لایه جنینی آندودرم، اکتودرم و بافت‌های منشاء گرفته از مزودرم ایجاد می‌گردند. در تشخیص انواع بدخیم این تومورها نظیر تراتوکارسینوم‌های بیضه از مارکرهای بیولوژیک مانند HCG و AFP می‌توان استفاده کرد ولی در تراتوم‌های خوش‌خیم این بیومارکرها نرمال هستند.^۱ بیماران ممکن است با درد قفسه سینه، تنگی نفس، سرفه، تب، خلط خونی، برونشکتازی، پنومونی و کاهش وزن تظاهر یابند اما این علائم غیر اختصاصی می‌باشند. دفع مو در خلط علامتی مهم محسوب می‌گردد ولی ندرتاً مشاهده می‌شود.^{۱۰،۱۱} مطالعات رادیوگرافیک می‌توانند مطرح کننده ضایعه در ریه باشند ولی برای تراتوم تشخیصی نیستند.^{۱۲-۱۵} به‌علت احتمال بالقوه پارگی تومور و تهاجم این تومورها به ارگان‌های مجاور نظیر پریکارد و عروق بزرگ و همچنین درصد نسبتاً بالای ایجاد بدخیمی در داخل تومور توصیه می‌گردد در تمام موارد تومور رزکسیون شود.^{۱۴،۱۵}

پاتولوژی تشخیص تراتوم داخل ریه داده شد.^۶ در سال ۲۰۰۴ Zenker D خانم ۴۱ ساله‌ای را با سابقه کوتاه‌مدت درد رترواسترنال و سرفه بدون خلط به‌علت تراتوم خوش‌خیم داخل ریوی با منشا لوب فوقانی ریه چپ گزارش نمودند که با توراکتومی انترولترال چپ از فضای بین دنده‌ای پنجم تحت عمل رزکسیون تومور پدانکوله لوب فوقانی ریه چپ قرار گرفت. تومور حاوی مواد سباسبه زردرنگ و مقداری مو و چربی بود و تومور توسط پاتولوژیست مورد تایید قرار گرفت.^۷ در سال ۲۰۰۷ Faria RA خانم ۴۹ ساله‌ای را با شکایت درد سینه و هموپتیزی از شش ماه پیش گزارش نمودند که CXR و CT Scan یک ضایعه رادیوپاک را در لوب فوقانی ریه چپ نشان می‌داد. برونکوسکوپی نشان‌دهنده خونریزی از برونش لینگولار بود. بیمار تحت توراکتومی اینفرامیلاری چپ قرار گرفته و بررسی پاتولوژیک ضایعه نشان‌دهنده تراتوم داخل ریوی بود.^۸ در سال ۲۰۰۹ TP Makarawo خانم ۱۷ ساله‌ای را با هموپتیزی از دو روز پیش از مراجعه معرفی نمودند که از شش ماه پیش سابقه سرفه‌های متناوب با دفع مو را ذکر می‌کرد ولی آنرا گزارش نکرده بود. بیمار تنگی نفس، کاهش وزن و یا درد سینه را ذکر نمی‌کرد. در CXR یک توده بزرگ در ناف ریه چپ مشاهده می‌شد که در CT Scan نیز تایید

References

- Kumar V, Fausto N, Abbas AK. The male genital system. In: Kumar V, Mitchell R, Abbas AK, Fausto N, editors. *Robbin's Basic Pathology*. 8th ed. Philadelphia, PA: Elsevier Saunders Inc; 2007. p. 689-95.
- Asano S, Hoshikawa Y, Yamane Y, Ikeda M, Wakasa H. An intrapulmonary teratoma associated with bronchiectasia containing various kinds of primordium: a case report and review of the literature. *Virchows Arch* 2000;436(4):384-8.
- Joo M, Kang YK, Lee HK, Lee HS, Yum HK, Bang SW, et al. Intrapulmonary and gastric teratoma : report of two cases. *J Korean Med Sci* 1999;14(3):330-4.
- Medeiros CWL, Kondo W, Dyckjy MT, Suzuki N. Teratoma Intrapulmonar. *J Pneumol* 2001;27(5):272-4.
- Morgan DE, Sanders C, McElvein RB, Nath H, Alexander CB. Intrapulmonary teratoma: a case report and review of the literature. *J Thorac Imaging* 1992;7(3):70-7.

6. Day DW, Taylor SA. An intrapulmonary teratoma associated with thymic tissue. *Thorax* 1975;30(5):582-7.
7. Zenker D, Aleksic I. Intrapulmonary cystic benign teratoma: a case report and review of the literature. *Ann Thorac Cardiovasc Surg* 2004;10(5):290-2.
8. Faria RA, Bizon JA, Saad Junior R, Dorgan Neto V, Botter M, Saieg MA. Intrapulmonary teratoma. *J Bras Pneumol* 2007;33(5):612-5.
9. Makarawo TP, Finnikin S, Woolley S, Bishay E. Trichoptysis: a hairy presentation of a rare tumour. *Interact Cardiovasc Thorac Surg* 2009;9(4):733-5.
10. Ustün MO, Demircan A, Paksoy N, Ozkaynak C, Tüzüner S. A case of intrapulmonary teratoma presenting with hair expectoration. *Thorac Cardiovasc Surg* 1996;44(5):271-3.
11. Cheung YC, Ng SH, Wan YL, Pan KT. Ruptured mediastinal cystic teratoma with intrapulmonary bronchial invasion: CT demonstration. *Br J Radiol* 2001;74(888):1148-9.
12. Trivedi SA, Mehta KN, Nanavaty JM. Teratoma of the lung: report of a case. *Br J Dis Chest* 1966;60(3):156-9.
13. Collier FC, Dowling EA, Plott D, Schneider H. Teratoma of the lung. *AMA Arch Pathol* 1959;68(2):138-42.
14. Holt S, Deverall PB, Boddy JE. A teratoma of the lung containing thymic tissue. *J Pathol* 1978;126(2):85-9.
15. Bateson EM, Hayes JA, Woo-Ming M. Endobronchial teratoma associated with bronchiectasis and bronchiolectasis. *Thorax* 1968;23(1):69-76.

Intrapulmonary teratoma: a case report

Received: June 13, 2010 Accepted: July 28, 2010

Abstract

Mohomad Reza Farahnak MD.*
Seyed Masih Mirrokni MD.

Department of Surgery, Division of
Thoracic Surgery, Imam Khomeini
Hospital, Jondishapur University of
Medical Sciences, Ahvaz, Iran.

Background: Teratomas are tumors consisting of tissues derived from more than one germ cell line. Teratomas arise, most commonly in anterior mediastinum. Intrapulmonary Teratoma are among the rarest tumors encountered in pathology, in other words they are exceedingly uncommon, with only less than 100 cases documented by 1939.

Case presentation: We describe a 19-year-old woman with a short history of retrosternal chest pain and non-productive cough due to a benign intrapulmonary mature teratoma originating from the right upper and middle lobes. The clinical, imagings and pathological features of this rare tumor are presented and the relevant literatures are discussed.

Conclusions: Intrapulmonary teratomas are rare tumors. They originate from the third pharyngeal pouch and present as cystic lesions in the majority of cases. Histologically, benign teratomas comprise of two or three primordial layers. Patients present with chest pain, dyspnea, cough, hemoptysis and trichoptysis. Any Intrapulmonary teratoma should be resected due to its potential for malignancy and rupture.

Keywords: Intrapulmonary, teratoma, trichoptysis.

*Corresponding author: Department of
General Surgery, Imam Khomeini
Hospital, 24m Ave, Ahvaz, Iran.
Tel: +98-09121791041
email: mrfarahnak@AJUMS.AC.IR