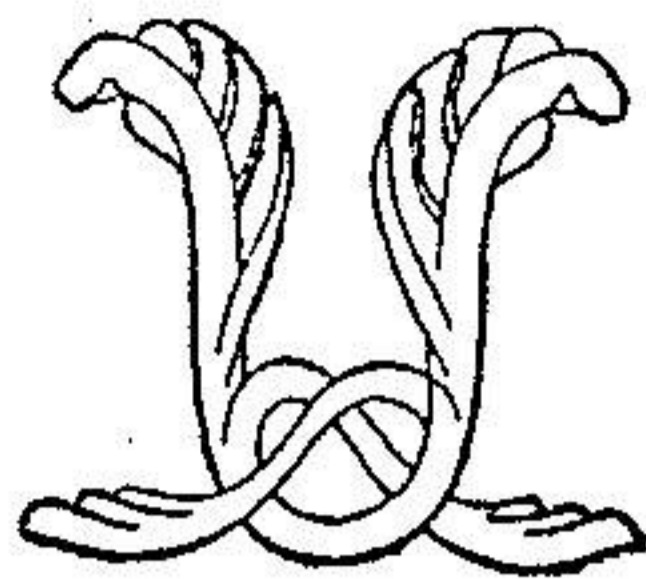


توانا بود، سرکه دانا بود



نامه مالانه
دانشکده پزشکی

شماره ۲۹۱

مهر و آبان ماه ۱۳۳۵

سال چهارم

تحقیقات ابتکاری

از کارهای بخش گوش و گلو و بینی بیمارستان امیر اعلم
تحت نظر پرفسور مایر

يك مدل جراحی ابتکاری در درمان تنگی التیامی

سوراخهای بینی

نقاش

دکتر غلامحسین علیم مروستی

دانشیار کرسی بیماریهای گوش و گلو و بینی

تنگ بودن سوراخهای بینی یا مادر زادی است و یا اکتسابی - نوع
اکتسابی آن غالباً در اثر التیام پیدا کردن زخمی است که در ناحیه سوراخ
های بینی پیدا میشود از قبیل زخم سالک و سوختگی و سیفلیس و آبله و یا

بندرت در موقع عمل جراحی داخل بینی باین معنی هنگامیکه با نیشتر در داخل بینی عمل جراحی انجام میدهند ممکن است در اثر عدم توجه بیستوری کنارهای سوراخ بینی رازخم و مجروح نماید و پس از التیام موجب تنگ شدن سوراخ بینی گردد.

و یا برای جلوگیری از خون ریزی اگر اسپکولم را که در بینی می گذارند تا تامپونمان نمایند زیاد فشار دهند ممکن است موجب دریدگی کنار سوراخ بینی شده و پس از التیام تنگی آنجا را باعث شود.

در هر صورت اگر زخمی در ناحیه سوراخ بینی پیدا شود پس از التیام سوراخ بینی را تنگ مینماید. در مانهاییکه تا کنون برای چنین ضایعه نموده اند بقرار زیر است:

۱- گشاد نمودن سوراخهای بینی بوسیله بوژی بقطرهای مختلف ولی همینکه بوژی را از سوراخ بینی بردارند پس از چند روز مجدداً سوراخ بینی تنگ میشود.

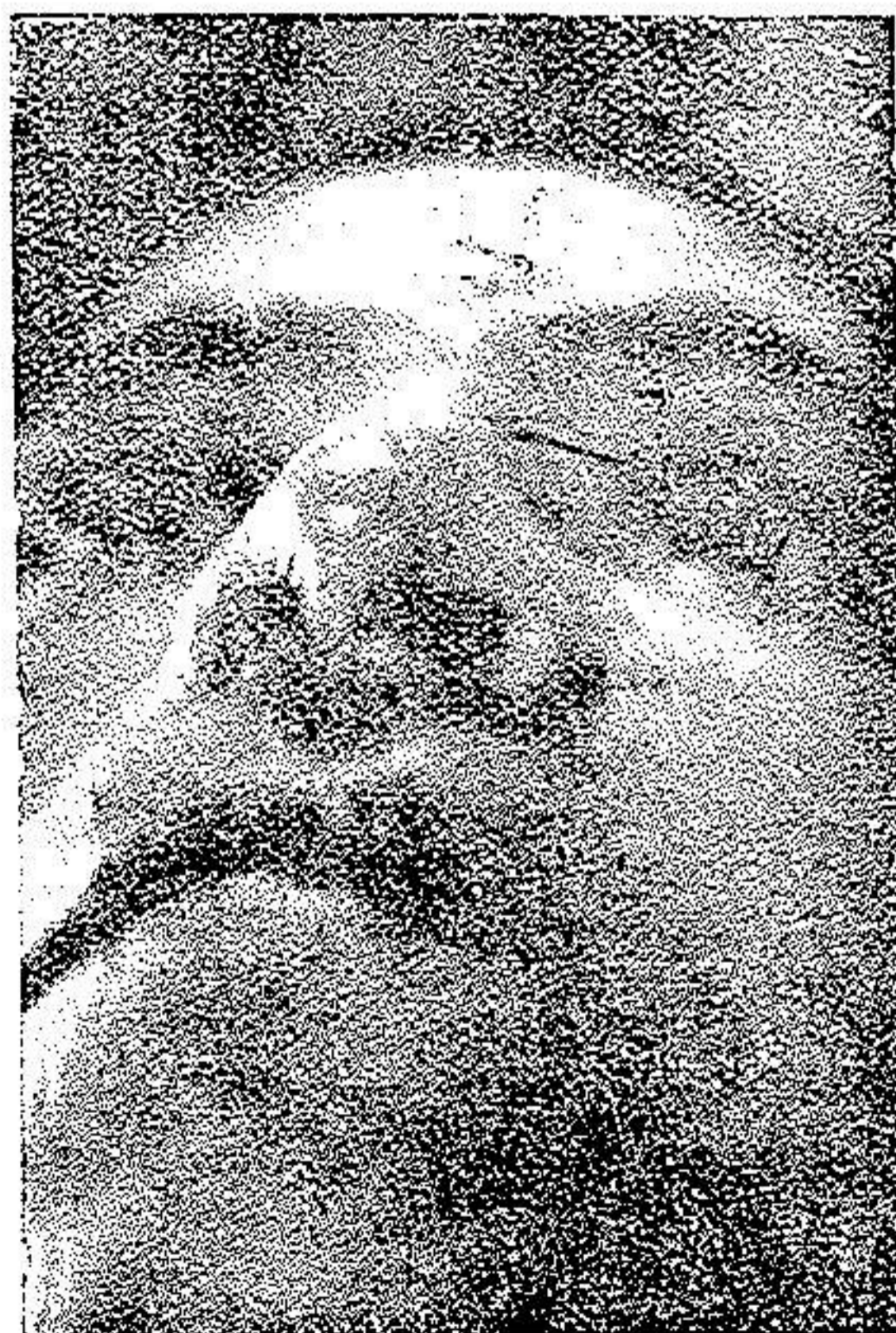
۲- شکاف شعاعی (۱) - که بوسیله بیستوری شکافهای اشعه مانند در اطراف سوراخهای بینی میدهند و سپس بوسیله بوژی و سند لاستیکی سوراخ بینی را گشاد نگاه میدارند تا رویش اپیدرم (۲) انجام گیرد ولی تجربه نشان میدهد که در آن عمل هم باز وقتی بوژی را بر میدارند پس از چند روز مجدداً سوراخ بینی تنگ میشود.

۳- اتوپلاستی که نسج التیامی اطراف سوراخ بینی را بر میدارند و در صورتیکه ممکن باشد دو لب زخم را بهم بخیه نموده و باز با سند لاستیکی گشاد نگاه میدارند این مقدم نیز منتج به نتیجه نمیشود.

سه سال پیش هنگامیکه اینجانب در بخش گوش و حلق و بینی بیمارستان فارابی بامر حوم دکتر شیخ الاسلامی کار میکردم خانم معصومی پزشکیار که در اثر سیکاتریس آبله سوراخهای بینی تنگ شده بود در

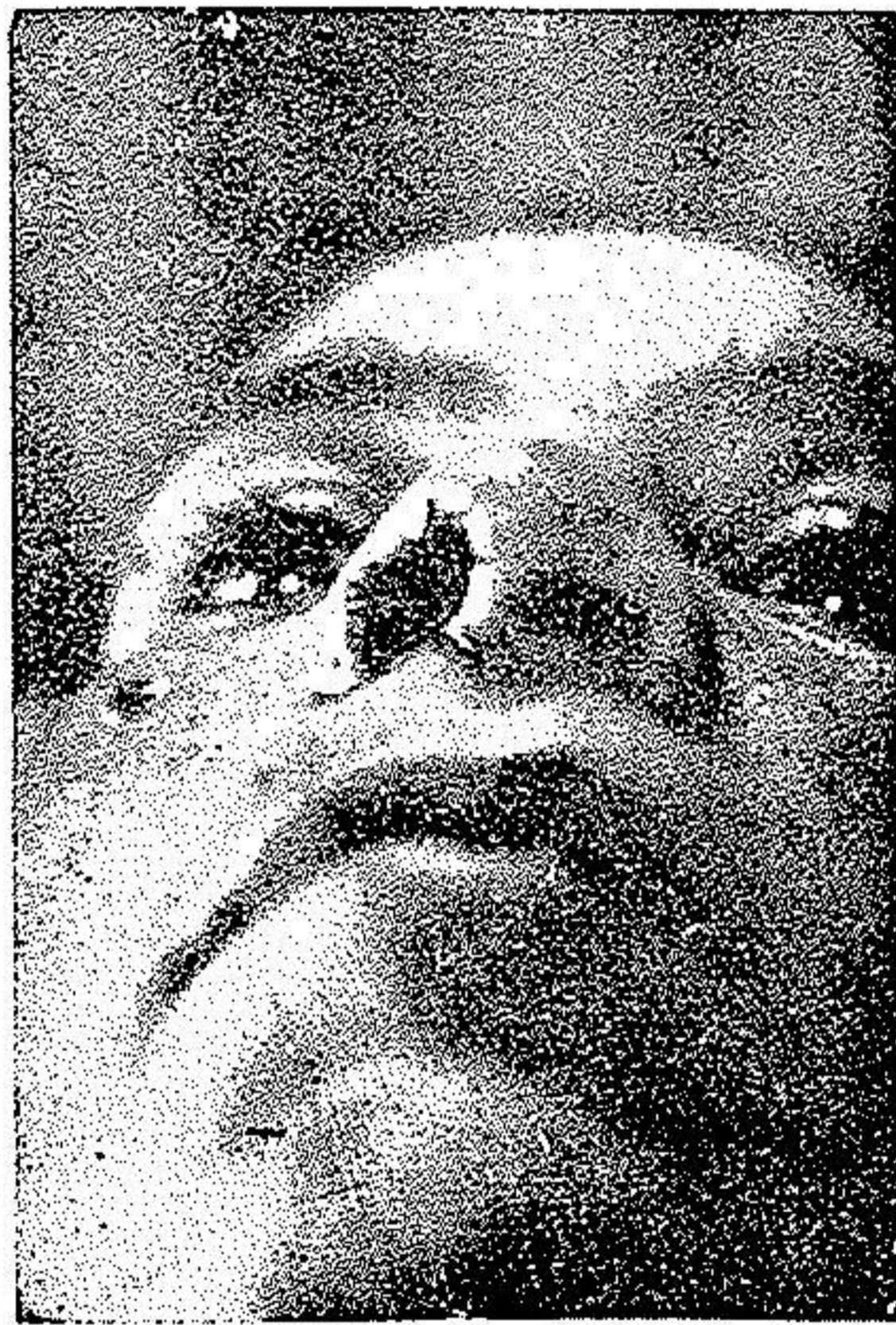حدود دو ماه بوسائل مختلفه فوق الذکر تحت درمان قرار دادیم و نتیجه حاصل نشد که فعلا نیز با همان وضعیت در بخش چشم پزشکی بیمارستان امیراعلم انجام وظیفه مینماید .

در سال گذشته و سال جاری دو بیمار دیگر را با اسم سکینه . س . اهل کرمانشاه پنجاه ساله و فاطمه . م . اهل تهران چهل ساله که اولی هر دو سوراخ بینی و دومی يك سوراخ بینیش در اثر زخمیکه در اطراف سوراخ بینی پیدامیکنند منجر به تنگ شدن سوراخ بینی میگردد با متد های فوق الذکر در بخش گوش و حلق و بینی بیمارستان امیراعلم تحت نظر آقای پروفیسور ماکس مایر و اینجانب مورد درمان قرار میگیرند و نتیجه گرفته نمیشود - تا این که سکینه . س . باردیگر در تاریخ ۲۰ ر ۲۵ در بیمارستان امیراعلم بستری شد و بوسیله عمل جراحی اختراعی این جانب درمان گردید و چون قبل از عمل تصور بهبود بوسیله این عمل نمیرفت از بینی نامبرده



فاطمه . م . پیش از عمل

عکس برداشته نشد ولی وقتی مشاهده کردیم که این عمل رضایت بخش است بیمار دوم فاطمه . م . در تاریخ ۱۴/۳/۲۵ مجدداً بستری شد و پس از عکس برداشتن از سوراخهای بینیش این جانب در حضور پروفیسور ماکس مایر ویرا عمل نمودم و پس از یک هفته کاملاً بهبود یافت و هشت روز پس از بهبود مجدداً از سوراخهای بینیش عکس برداشته شد که در زیر ملاحظه میشود.



همان بیمار پس از عمل

اما شرح عمل جراحی - اصول آن عبارت از این است که مخاط داخل بینی را بوسیله عمل جراحی با پوست خارج در یک امتداد قرار دهیم که دیگر محلی برای پیدایش نسج التیامی وجود نداشته باشد.
پس از ضد عفونی کردن ناحیه عمل و بیحسی موضعی با محلول توکائین ۱٪ نسج التیامی را که موجب تنگ شدن سوراخ بینی شده است بایستوری و یا قیچی بر میداریم سپس در طرف داخل حفره بینی مخاط بینی

را از هر چهار طرف با اندازه پنج میلی متر تشریح مینمائیم آنگاه لب زخم بیرونی را با مخاط آزاد شده داخل بخیه مینمائیم بطوریکه بعد از برداشتن نسج التیامی دیگر فاصله بین پوست و مخاط وجود نداشته باشد محل بخیه ها باید بقدر کافی زیاد باشد و بدون اینکه تامپونی در بینی گذاریم زخم را بحال خود رها کرده و در صورت لزوم هر روز با محلول مرکور کرم ناحیه زخم را آلوده میکنیم و روز پنجم یا ششم بخیه ها را بر میداریم .

عکس بیمار دوم که فقط يك سوراخ بینیش تنك شده بود قبل از عمل و بعد از عمل هنگام بهبود در صفحه ۳ و ۴ مشاهده میشود بنا بر این با این متدد یکی از امراض بینی که تا کنون غیر قابل علاج بشمار میرفت بعد از این درمان خواهد شد .