

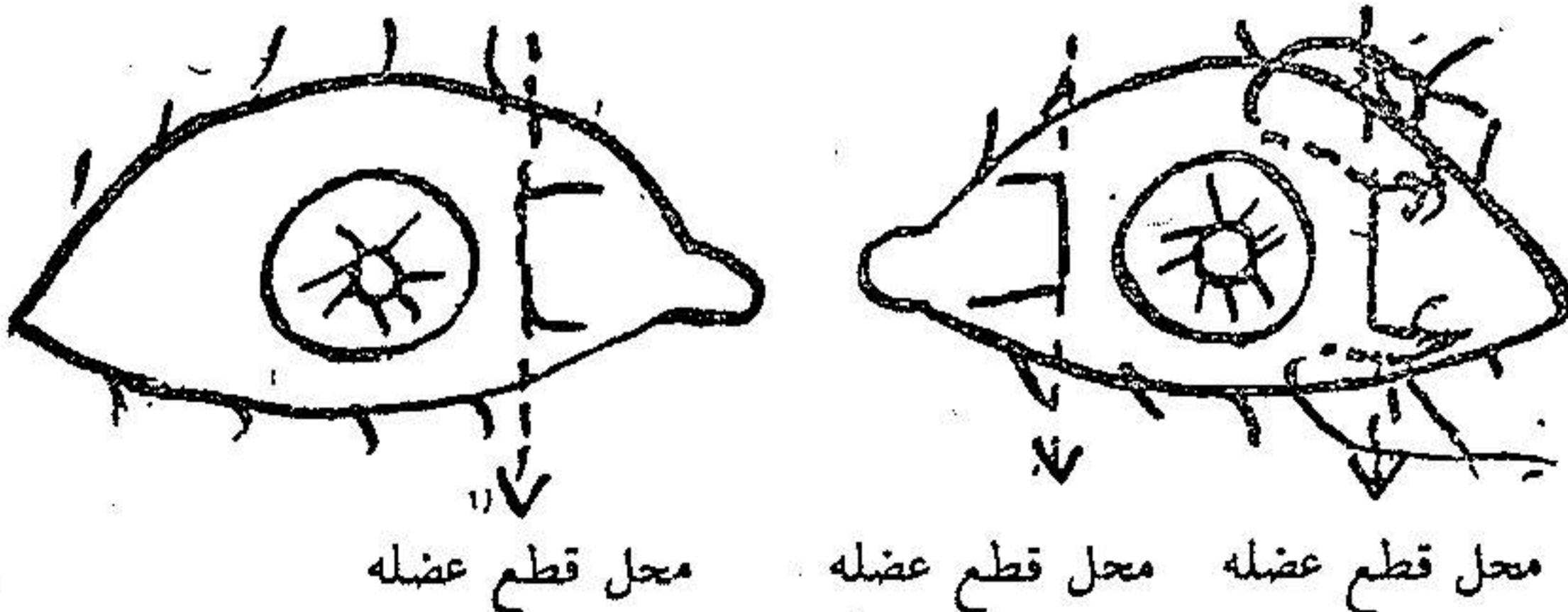
## روش جدید عمل لوچی متناوب

نگارش

دکتر مسعود ضرابی  
دانشیار کرسی چشم پزشکی

چنانچه بطرق مختلف عمل لوچی متناوب که تا حال معمول بوده ملاحظه کنیم دیده میشود که بطور عموم تمام بروی این اصل بنا شده اند که عضله ای که باعث کشش چشم میشد بریده شود و عضو مخالف جلو تر دوخته گردد حال این دو عمل را یا با هم مخلوط مینمودند و یا هر کدام را جدا گانه عملی میکردند.

این عمل گرچه بنظر آسان میآید ولی در مرحله عمل مشکل خواهد بود. طرزیکه تا حال در بیمارستان فارابی معمول بود و شاید بهترین روش عمل بوده است عبارت بود از بریدن پی عضله ای که چشم را بطرف خود کشیده و در همان موقع جلو آوردن عضله مخالف ولی بهمین چشم عمل اکتفا میکرد زیرا پی عضله چشم دیگر که دارای همان عمل طرفی عضله



چشم لوچ است که چشم از آن دور شده بریده میشد مثلا اگر فرض کنیم چشم چپ مبتلا بلوچی متناوب داخلی است عضله راست داخلی این چشم بریده و عضله راست خارجی جلوتر دوخته میشد و عضله راست داخلی چشم راست نیز از محل چسبندگی باصلیه بریده میشد.

توافق عمل بین حرکات این عضلات باعث میشود که نتایج خوبی از عمل گرفته شود ولی چنانچه گفته شد با نظر اول عمل ساده میباشد ولی وقتی میخواهیم عضله را جلوتر بیاوریم یعنی محل چسبندگی آنرا باصلیه جلوتر بدوزیم بایستی که دو کناره بالائی و پائینی عضله را با دو نخ بگیریم يك نخ را از بالا و دیگری را از پائین قرنيه از داخل نسج جلوئی صلیبه عبور دهیم در اینجا اگر جراح عادت نداشته باشد ممکن است که سوزن را از تمام نسج صلیبه عبور دهد و با اینکه از زیر ملتحمه بگذراند در حالت اول عوارضی برای بیمار تولید میشود مثل خونریزی های اطاق مقدم و یا زجاجیه ایریدو سیکلیت و حتی در يك بیمار افتالمی سمپاتیك. علاوه بر این عبور نخ از داخل نسج جلوئی صلیبه مشکل است در مقدار کشش نیز اهمیت خواهد داشت زیرا ممکن است که زیادتر و یا کمتر کشیده شده چشم بیشتر بخارج و یا بداخل متوجه شود بهمین جهت اینجانب ب فکر افتاد که راهی پیدا کند که نخ را دیگر از صلیبه عبور نداده بلکه از نقطه دیگری عبور دهد که دارای همان استحکام بوده و در ضمن آسان و بدون خطر باشد.

برای شرح طرز عمل فرض نمائیم که شخص مبتلا بلوچی متناوب داخلی چشم چپ است بعد از ضد عفونی و بی حس کردن دو چشم سه عضله راست که در زیر یاد آور میشود با تزریق آمپول نوکائین بی حس مینمائیم در ضمن با اندازه نیم سانتیمتر مکعب محلول نوکائین در زیر ملتحمه در جوار این عضلات تزریق خواهیم کرد این سه عضله عبارتند از:

۱- عضله راست داخلی چشم راست

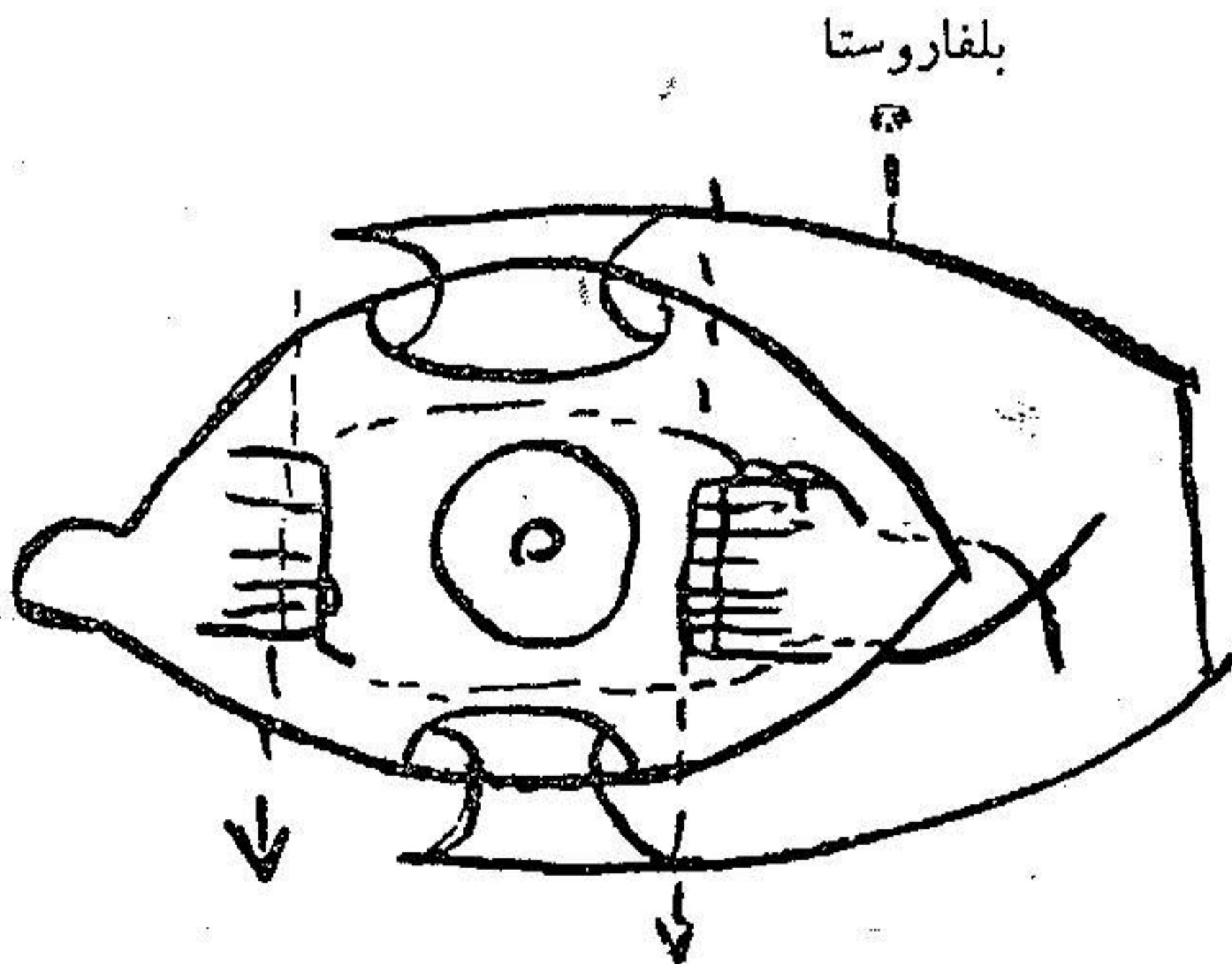
۲- عضله راست داخلی چشم چپ

## ۳- عضله راست خارجی چشم چپ

همچنین در زیر ملتحمه در جوار این عضلات نیم سانتی متر مکعب محلول نو کائین تزریق خواهیم نمود.

اولین مرحله عمل عبارت خواهد بود از بریدن پی عضله راست داخلی چشم راست و دوختن ملتحمه بروی آن.

دومین قسمت عمل عبارتست از تشریح دو عضله راست داخلی و خارجی چشم چپ بعد از اینکه این دو عضله را کاملاً تشریح کردیم آنها را بر روی دو قلاب استرایپسم نگاه میداریم سپس نخ ابریشمی نازکی را سرسوزن ریزی کرده نیمه فوقانی عضله راست خارجی را دور از محل چسبندگی باصلبیه بادوگره میگیریم يك سرنخ آزاد بوده و یکسر دیگر را بمدد همان سوزن از زیر ملتحمه کره چشمی در بالای قرنيه عبور میدهیم عبور نخ گاهی از روی این قسمت ملتحمه خواهد بود تا بکنار تاندن فوقانی عضله راست داخلی بیاید در اینجا سوزن را از داخل پی این عضله در دو نقطه



محل بریدن عضله راست خارجی      محل بریدن عضله راست داخلی

طرز عبور نخ

میگذرانیم باز نخ را از زیر روی ملتحمه گره چشمی در پائین قرنيه عبور خواهیم داد تا بکناره تحتانی عضله راست خارجی برسد نخ را از داخل عضله عبور میدهیم سپس دوسر نخ را از زیر ملتحمه در خارج عضله گذرانده از زیر پوست در زاویه خارجی چشم میگذرانیم.

در این موقع عضله راست داخلی را در پشت پی و عضله راست خارجی را در محل چسبندگی باصلبیه قطع میکنیم و دو ملتحمه را بر روی آنها میدوزیم بطوریکه عبور نخ در تمام نقاط از زیر ملتحمه است در موقع بریدن عضلات باید سعی کرد که نخها قطع نشوند.

وقتی که سر پائینی نخ را در زاویه خارجی چشم بکشیم چشم بطرف خارج متوجه خواهد شد سعی مینمائیم که چشم کاملاً مستقیم قرار گیرد آنوقت دوسر نخ را بر روی قطعه کوچک گازی گره میزنیم و دو چشم را خواهیم بست.

فردای آنروز دو چشم را باز میکنیم در صورتیکه چشم کمی بطرف داخل و یا خارج متوجه باشد با کشیدن نخ و یا شل کردن آن عیب را ترمیم خواهیم نمود چشم راست را بسته و چشم چپ را باز میگذاریم نخ هارا در روز دهم بر خواهیم داشت.

چنانچه ملاحظه می شود این طرز عمل بسیار ساده و بدون هیچگونه خطر است ما بر روی پانزده بیمار تا حال آنرا عمل کرده ایم یکی از آنها مبتلا بلوچی خارجی متناوب بود در یکی دیگر لوچی در نتیجه فقدان بینائی چشم و بقیه لوچی داخلی متناوب.

نتایج آن خوب و تصاویر صفحه مقابل صحت عمل را ثابت مینمایند.



بعد از عمل



قبل از عمل



بعد از عمل



قبل از عمل



بعد از عمل



قبل از عمل