

سندروم «ولف» پارکینسون، وایت»^(۱)

نگارش

دکتر علی کاتوزیان
دستیار آزمایشگاه فیزیولوژی

مقدمه - قبل از بیان موضوع ابتدا شرح مختصری از الکتروکاردیوگرافی^(۲) نگاشته سپس بذکر مطلب میپردازیم :

الکتروکاردیوگرافی مطالعه قوه الکتروموتریسی است که در نتیجه انقباض قلب تولید میشود و الکتروکاردیوگرام عبارت از منحنی نمایش تغییرات الکتریکی است که در هنگام های زدن دل^(۳) بدست میآید .

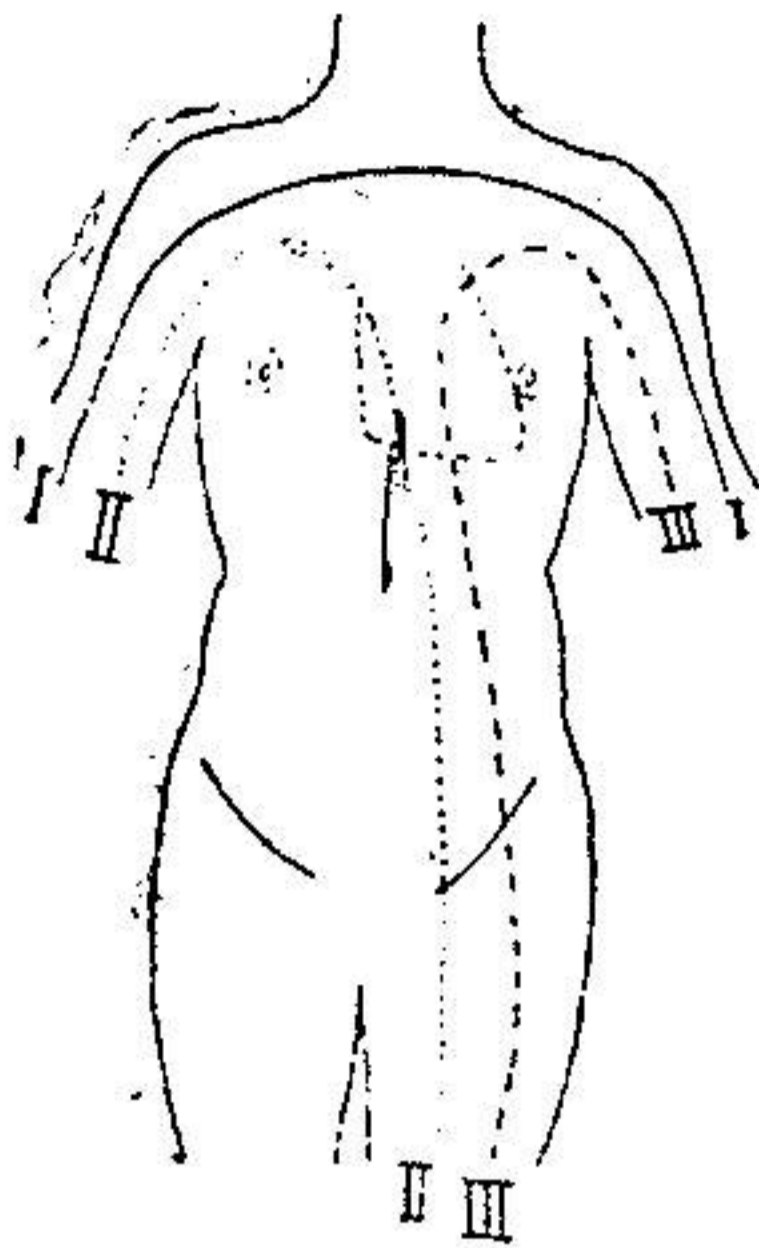
در ماهیچه دل هنگام انقباض یک تغییر فشار الکتریکی ایجاد میشود بدین طریق که قسمت منقبض شده نسبت به نقاطی که در حال آرامش و استراحت اند الکترونگاتیو میشود و آنرا تغییر منفی^(۴) و یا جریان کار^(۵) مینامند . این جریان کار که در موقع انقباض قلب تولید میشود هنگام انقباض آن بر طرف میگردد و بعبارت دیگر قلب در موقع آرامش دارای تعادل الکتریکی است بنابراین متناوباً در هر انقباض قلب یک تغییر منفی همزمان با آن در دل ایجاد میشود که بوسیله گالوانومترهای حساس میتوان بوجود آن پی برد . امروزه برای پی بردن بجریان کار دل اسبابی را که «اینٲوون»^(۶) ساخته و بنام الکتروکاردیوگراف موسوم است بکار میبرند .

اشتقاقها^(۷) در نزد انسان چون دسترسی بقلب ممکن نیست طبق قانون انتشار جریان کار بتمام بدن میتوان الکترودها را روی پوست بدن گذاشته و امتحان نمود . الکترودها را ممکن است بدو دست و یا بیک دست و پای چپ متصل نمود و انواع این اتصالات را اشتقاق مینامند که بر سه گونه اند :

اشتقاق I که در آن الکترودها بدو دست بسته میشوند اشتقاق II که در آن الکترودها یکی بدست راست و دیگری پای چپ متصل میشوند اشتقاق III که در آن

۱ — Syndrome de Wolff Parkinson et White ۲ — Électrocardiographie ۳ — Revolution cardiaque ۴ — Variation négative ۵ — Courant d'action ۶ — Einthoven ۷ — dérivations

الکترودهارایکی بدست چپ و دیگری پبای چپ می پیچند .

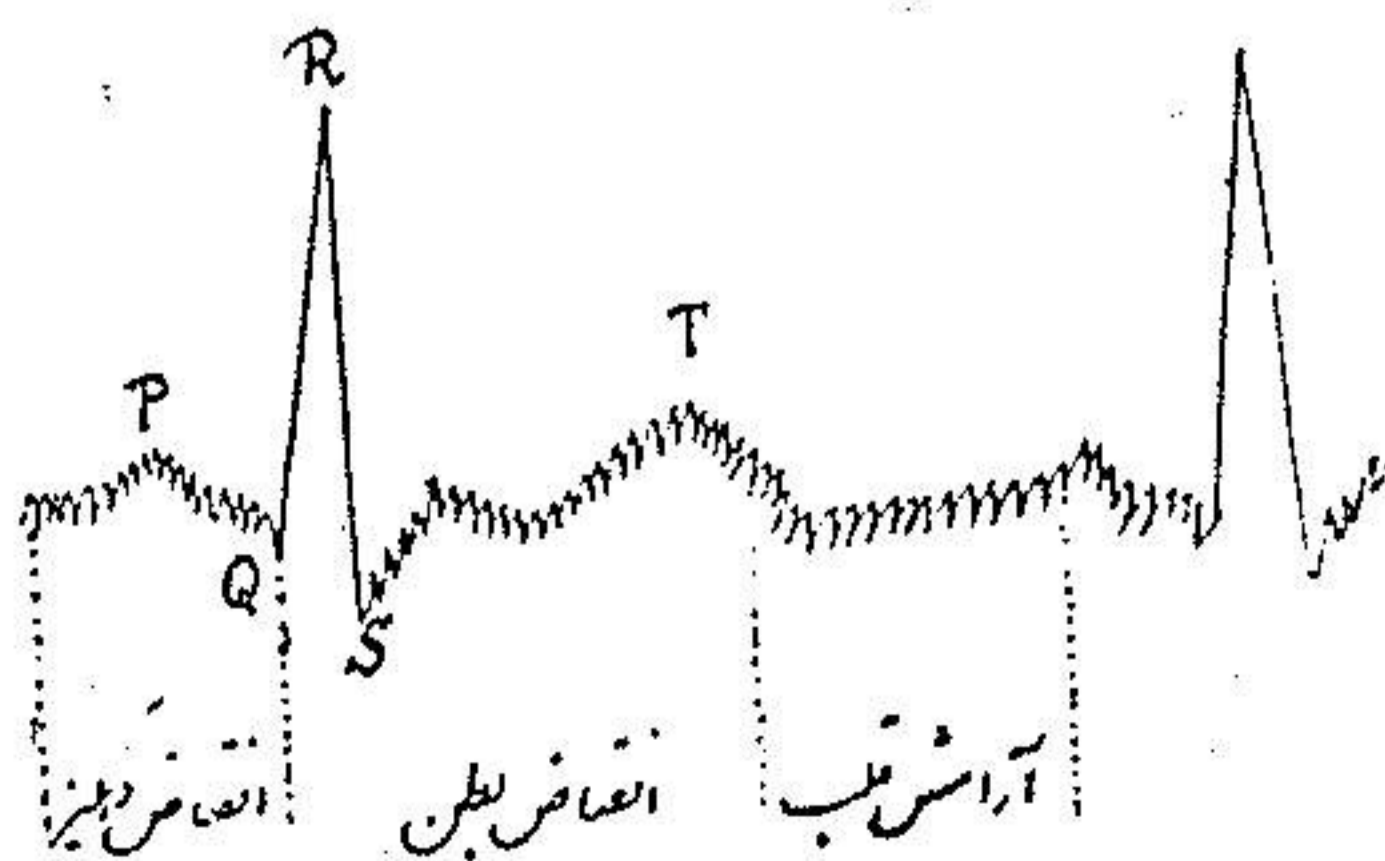


شکل (۱) شمای سه نوع اشتقاق را نشان میدهد

الکتروکاردیوگرام طبیعی

الکتروکاردیوگرام طبیعی از پنج موج اصلی بنام : P, Q, R, S, T تشکیل شده که سه تایی آنها P, R, T برآمده و دو تایی دیگر Q و S فرورفته اند . دندان P نشانه انقباض دهلیزی است . فرو رفتگی Q ضعیف و ممکن است اصلاً وجود نداشته باشد و فاصله PR هنگام بین انقباض است برآمدگی بلند و واضح R نشانه شروع انقباض شکمچه ایست و ترکیب موجهای QRST نشانه انقباض دو بطن است و آنرا «مجموعه شکمچه ای» (۱) مینامند .

شکل (۲) شمای الکتروکاردیوگرام طبیعی را در اشتقاق I نشان میدهد



(شکل ۲)

اختلالات ریتم (۱) قلب معمولاً سبب بروز تغییراتی در شکل طبیعی این منحنی شده بطوریکه ممکن است باشکال مخصوص در آیند و ما ذیلاً سندروم «ولف پارکینسون» وایت، (W.P.W) را که در مبتلایان به «تاکی کاردی پاروگزستیک» (۲) دیده میشود شرح میدهیم.

سندروم ولف. پارکینسون. وایت - در این چند سال اخیر ولف و پارکینسون و وایت متوجه شده‌اند که در الکترو کاردیوگرام بعضی از مبتلایان به «تاکی کاردی پاروگزستیک» تغییر شکل مشخصی که در حقیقت بصورت یک خمیدگی مخصوص بنام موج Δ است مابین برآمدگی P و قسمتی از منحنی که مظهر «مجموعه بطنی» میباشد ظاهر میشود.

یکی از مشخصات سندروم W.P.W بی ثباتی و تغییر این موج Δ در بعضی از مواقع و حتی در یک بیمار و در روی یک قطعه فیلم میباشد بقسمی که قسمتی از منحنی را بشکل طبیعی و قسمت دیگر را با موج Δ متناوباً مینواند در یک قطعه فیلم مشاهده نمود بعلاوه ممکن است در بعضی از حالات الکترو کاردیوگرام پس از تزریق آتروپین و با حرکات فیزیکی تغییر یافته و کاملاً طبیعی شود.

گاهی سندروم W.P.W نزد بعضی از جوانان سالم مشاهده میشود که ممکن است نتیجه وجود یک ناهنجاری مادرزادی باشد که کاملاً نیک خیم بوده و نشانه و اثری از خود بروز ندهد.

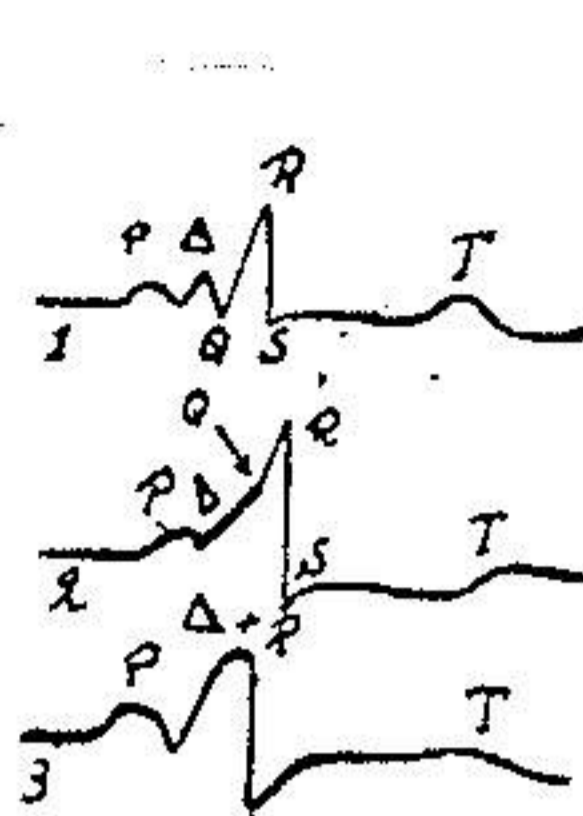
گرچه امروزه علائم و مشخصات الکترو کاردیوگرافی این اختلالات بخوبی مشهود است ولی هنوز پاتوژنی آن مورد بحث بوده و علت اصلی آن معلوم نمیشود، فرضیه‌ای که فعلاً بیشتر مورد توجه است فرضیه وجود یک راه هدایتی «شکمچه» (۳) است و بنظر میرسد که نزد این بیماران در مجاورت دسته «هیس» (۴) یک راه انتقال دیگری وجود دارد که بلافاصله موج انقباضی را در مدت کوتاهی بشکمچه میرساند. قلمرو عمل این دسته فرعی هدایتی فقط قسمتی از بافت شکمچه است که بآن منتهی میشود و بقیه مناطق بطنی تحت فرمان دسته هیس قرار دارند. این دسته فرعی نظیر راه هدایتی است که در نزد موش کشف شده و با اسم دسته «کنت» (۵) موسوم است و مستقیماً سبب ارتباط دهلیز راست ببطن راست میشود و بیشتر آن در طول کنار خار جی قلب میباشد.

۱ - rythme ۲ - Tachycardie paroxystique ۳ - la voie de conduction auriculo-ventriculaire ۴ - Faisceau de His ۵ - Faisceau de Kent

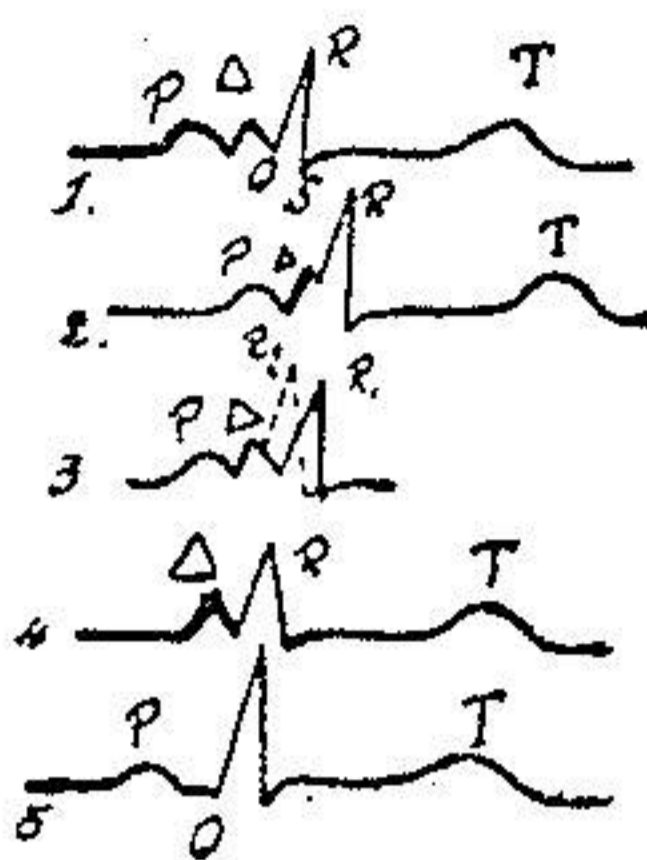
مابین فرضیه های دیگری که پیشنهاد شده یکی هم فرضیه «ماهن»^۱ است. بر طبق این فرضیه موج Δ نشانه يك اکستراسیستول دهلیزی^۲ است که بطور زود رس پس از هر موج P ظاهر میشود.

نکته مهم اینست که در نزد کلیه این بیماران علائم واضح و آشکار شدت قابلیت قلبی^۳ همیشه دیده میشود موج غیر طبیعی Δ که مخصوص الکترو کاردیو گرام این بیماران است بطور محقق مربوط با اکستراسیستول دهلیزی نیست زیرا در عمل Δ فاصله ۰/۸ ثانیه پس از شروع P ظاهر میشود و این خود هنگامی است که دهلیز در مرحله تحریک ناپذیری مطلق^۴ است و مدت این مرحله متجاوز از ۱۶ ر. ثانیه است پس چون در زمان پیدایش موج Δ دهلیز تحریک ناپذیر است باید آنرا مربوط بیک عمل بطنی که قبل از مرحله اصلی انقباض شکمچه پیدا میشود دانست. حالاً که Δ مربوط بیک موج شکمچه ایست نایستی بنا بعقیده ای که تا کنون مورد نظر بوده است آنرا يك موج Q زودرسی دانست همین قدر کافیست که اشکال طبیعی و غیر طبیعی را که در يك نقشه پشت سرهم دیده میشوند باهم مقایسه نمود. در هر صورت مشاهده می شود که موج Q بشکل يك خمیدگی مشخصی در منحنی در محل ثابتی وجود دارد (شکل ۴ نقشه ۱ و ۵) و بعلاوه موج Δ میتواند از مجموعه بطنی^۵ مجزی باشد چنانچه پس از تزریق استیل کلین ممکن است این موج از بین رفته و یا تغییرات در محل Δ و QRS مستقلاً نسبت بموج P ظاهر شود (شکل ۴) بالنتیجه در سندروم W.P.W. نه تنها يك بی نظمی مختصری در شکل منحنی شکمچه ای مشاهده میشود بلکه دو مجموعه الکتریکی^۶ مربوط بدو منطقه مشخص دیده میشوند بقسمیکه بنظر میرسد انقباض بطنی شامل دو قسمت جداگانه است که یک پس از دیگری در دو ناحیه از بطن ظاهر میشوند. انقباض ناحیه اول مولد موج Δ است در صورتیکه انقباض ناحیه دوم موج دندانه های QRST میباشد. شکل و اهمیت موج Δ نسبت بیماران مختلف متغیر است (شکل ۳) گاهی این موج فقط در يك در یواسیون^۷ تظاهر میکند و بشکل يك خمیدگی کوچکی دیده می شود که بیان و اثبات آن خالی از اشکال نیست. در موارد دیگر بعکس موج Δ خیلی واضح و دامنه دار بوده و بايك بهم خوردگی مهم تمام مجموعه بطنی همراه است که غالباً سبب تغییر محل فاصله ST میشود.

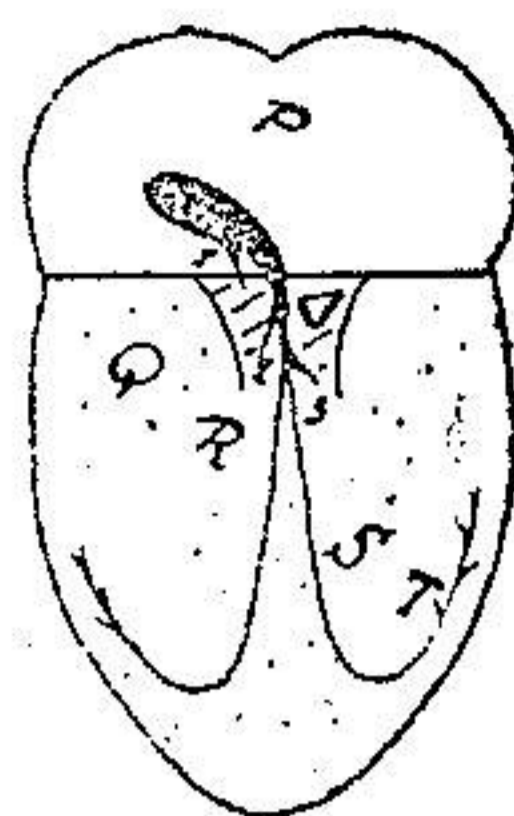
۱—Mahaim ۲—extrasystole auriculaire ۳—hypérexcitabilité cardiaque ۴—période réfractaire ۵—complexe ventriculaire ۶—complexe électrique ۷—dérivation



شکل (۳) اشکال
مختلف موج Δ در
سندروم W.P.W.



شکل (۴) - نقشه (۱) در سندروم
W.P.W. پس از تزریق استیل کلین
باشکال مختلف ذیل در می آیند:
۲ - تغییر وضع QRS نسبت به Δ
۳ - بطوریکه در این نقشه بخوبی
دیده میشود
۴ - موج P از بین رفته و Δ قبل
از مجموعه بطنی مشاهده میشود
۵ - فقدان موج P



شکل (۵) - شمای قلب در جریان
سندروم W.P.W. قلب و دسته
فرعی هدایتی (۰.۳-۰.۲۰۱) که مولد
موج Δ است قسمتی از بیافت
شکله است که در شکل با هاشور
نشان داده شده و بقیه مناطق بطنی
مربوط به QRST (نقطه چین)
تحت فرمان دسته هیس میباشد

گاهی نیز بندرت دامنه موج Δ با ارتفاع R رسیده و حتی از آن نیز تجاوز می نماید در اینصورت قلبه مشخص R واضح نبوده بلکه با موج Δ مخلوط میشود (شکل ۳ نقشه ۳)

در حقیقت در شکل و منظره الکتربیکی سندروم W.P.W تغییراتی که مظهر آن بالا رفتن و پائین آمدن تدریجی Δ باشد وجود دارد بطوریکه میتوان این تغییرات را گاهی در نزد بیمار ایجاد نمود چنانچه پس از تزریق ۱۰-۲۰ سانتی گرم استیل کلین در وسعت دامنه موج Δ ابتدا نقصان پیدا شده و سپس بر وسعت آن افزوده میشود بطوریکه از حد اولیه خود نیز تجاوز مینماید. از این رو چنین بنظر میرسد که میدان عمل بطنی مربوط به موج Δ ممکنست محدود و یا بالعکس خیلی وسیع باشد.

تزریق استیل کلین نزد دو تن از بیماران سبب پیدایش یک نظم گره ای (۱) بدون موج P شده است که در آن موج Δ قبل از قسمتی که مربوط به مجموعه بطنی است مشاهده میشود (شکل ۴ نقشه ۴)

کیفیت اخیر اهمیت بزرگی را حائز است زیرا از آن چنین نتیجه میشود که راه انتقالی مربوط به موج Δ باید بادستگاه هیس پیوستگی داشته باشد و از طرفی چون این

انتقال بسیار سریع است لذا باید از راه مستقیم دیگری که مبداء آن در مجاورت هسته تاوارا قرار داد سرچشمه گیرد.

مابین اطلاعات بافت شناسی کنونی فرضیه «ماهن» و همکارانش که با مشاهدات عملی تطبیق مینماید قابل توجه است. بر طبق این فرضیه در قلب طبیعی چندین راه انتقالی فرعی فوقانی (۱) که از هسته تاوارا (۲) و دسته هیس منشعب میشوند وجود دارند که مستقیماً به تیغه بطنی (۳) منتهی میشوند. این راههای فرعی عموماً بسیار کوتاه بوده و شماره و موضع و اهمیت آنها در نزد هر کس متفاوت است.

گمان میرود که در اشخاص طبیعی میدان عمل این راههای فرعی بقدری کوچک باشد که در الکتروکاردیوگرام اثری از آن دیده نمیشود بطوریکه اصولاً تصور میشود که این راه در حال طبیعی هیچگونه عملی ندارند چه تحقیقات فیزیولوژی وجود راه انتقال دیگری را جز دستگاه هیس تا کنون محقق نساخته است.

ولی این راههای فرعی باید در مبتلایان بسندروم W.P.W دارای نقش بزرگی باشند و چون نزد این بیماران قابلیت تحریک عضله قلبی شدت یافته است لذا از این رو میتوان تصور نمود که راههای فرعی ماهن سبب تحریک غیر طبیعی قسمتی از بطن شده و موجب پیدایش موج Δ در الکتروکاردیوگرام میگرددند (شکل ۵)

بعقیده «سژر» (۴) قلمرو این تحریک طبیعی فقط در ناحیه میوکاردرسپتال (۵) است که راههای فرعی فوق الذکر نیز در این منطقه منشعب میشوند.

بنابراین موج Δ موقعی ظاهر میشود که راههای فرعی ماهن رشد و نمو زیادی کرده باشد و مخصوصاً موقعی است که این راهها بعلت شدت قابل تحریک عضله قلبی مستعد برای ابراز عمل گردند لذا سندروم W.P.W علاوه بر اینکه مربوط بیک ناهنجاری ساختمانی است (۶) نتیجه یک ناهنجاری عملی (۷) این عضو نیز میباشد.

خلاصه

سندروم W.P.W در حقیقت عامل یک خمیدگی مخصوصی با اسم موج Δ است که در دنبال P ظاهر میشود. این موج اضافی که مربوط بیک عمل زود رس بطنی است

- ۱ — Les voies collaterales hautes ۲ — nœud de Tawara
 ۳ — Septum ventriculaire ۴ — Segers ۵ — myocarde septal
 ۶ — anomalie structurale ۷ — anomalie fonctionnelle

در فاصله PQ قرار گرفته و ظاهراً سبب وسعت مجموعه QRS میشود بعلاوه علائم واضح و مشخصی از قبیل شدت قابلیت تحریک قلبی - جمله های تاکی کاردی پاروگزستیک و تضعیف مراکز محرک اصلی دهلیزی نیز در اینگونه بیماران دیده میشود .
تزریق داخل وریدی استیل کلین میتواند سبب تحریکات غیر طبیعی بطنی با مبداء هسته ای شده که بعد از یک موج Δ ظاهر میشود .

بعقیده «سثر» سندروم W.P.W. نتیجه یک حالت مخصوص از شدت قابلیت تحریک میو کارد است که در نتیجه آن راههای فرعی تاوارا. هیس ماهن^۲ میتواند روی قسمتی از بطن بطور غیر طبیعی عمل نموده و سبب پیدایش موج Δ بشوند .

ضمیمه

پس از تقریر این موضوع بیماری را که در الکترو کاردیو گرامش موج Δ مشاهده شده بود کالبد شکافی نموده و نواحی هیس مورد آزمایش بافت شناسی قرار گرفت . از مجموعه امتحانات ریز بینی که انجام گرفته است کوچکترین ناهنجاری ساختمانی در دسته هیس و تاوارا مشاهده نگردید و بعلاوه از شاخه های فرعی ماهن اثری دیده نشد . بر عکس تشکیلات غیر طبیعی واضحی در ناحیه میو کارد بانال مشاهده شده است بدین معنی که پاره ای از دسته های عضلانی شیب طرف راست تیغه بین دهلیزی^(۳) تا ماهیچه تیغه ای بطنی^۴ زیرین ادامه پیدا میکند . این دسته های عضلانی با فاصله در زیر هسته تاوارا قرار داشته و از تیغه لیفی که طبیعتاً طبقات دهلیزی و بطنی را از هم جدا مینماید عبور میکند و بالاخره در کالبد شکافی این بیمار ارتباط مستقیمی بین دهلیز و بطن مشاهده گردید که عمل زودرس قسمت های فوقانی تیغه بین بطنی را تأیید مینماید . این اطلاعات بافت شناسی میتواند مکانیسم پیدایش موج Δ را در الکترو کاردیو گرام روشن نموده و علت بروز آنرا تشریح نمایند و معذالک نمیتوان برای آنها عمومیتی قائل شد .

با وجود اشکال متنوع موج Δ باید دانست که پیدایش این موج مربوط بوجود یک دسته ماهیچه ای تیغه ای^(۵) میباشد.

۱—origine nodale ۲—les collaterales Tawara-Hissiennes de Mahaim
۳— Versant droit du septum inter auriculaire ۴— myocarde septo ventriculaire ۵— faisceau myocardique septal

BIBLIOGRAPHIE

- ۱ - فیزیولوژی نگارش آقای دکتر نعمت الهی استیاد کرسی فیزیولوژی در
دانشکده پزشکی جلد اول
- ۲— Diagnostic clinique (Dr A. Martinet) Tome 2
- ۳— Précis de pathologie médicale (F. Bezançon)
- ۴— Précis de pathologie interne (F. J. Collet.) Tome 2
- ۵— Archives des maladies du cœur et des vaisseaux (Mars-
Avril 1945)
- ۶— Précis de physiologie (E Hedon)