

بررسی ضایعات آسیب شناسی در تیفوس

اگزانتوماتیک (۱)

نگارش

آقای دکتر مصطفی حبیبی

استاد و معاون دانشکده پزشکی - رئیس آزمایشگاه آسیب شناسی

آقای محمد صادق قاضی

تهرانی

کارورز بیمارستانهای تهران

آقای دکتر اوانس اوانسیان

دستیار آزمایشگاه آسیب شناسی

دانشکده پزشکی

تیفوس اگزانتوماتیک مرضی است واگیر و گذرا که از لحاظ آسیب شناسی بازردگیهای رگ و پوست و دستگاه پی هامشخص میگردد. در کالبد گشائی بیمارانیکه از تیفوس تلف میشوند آزارهای ظاهری اندامهای گوناگون چندان مشخص بیماری تیفوس نمیشد و بطور کلی آزارهای حاصل شده همانند آسیبهای است که در اغلب بیماریهای گندزای حاد دیده میشود: مانند پرخونی اغلب اعضاء و بزرگ شدن جگر و سپرز و افزایش حجم گرده ها. ولی آزارهای برجسته این بیماری در پوست بصورت اگزانتم (۲) و درمراکز عصبی بصورت آنسفالیت (۳) و در قلب بشکل ورم مایچه دل (۴) ظاهر میشود.

مرک و میر تیفوس از ۲۵ تا ۲۵ درصد ممکن است تغییر نماید. در کودکان تلفات نادر و بیشتر عوارض بعدی و عفونتهای ثانوی مانند برنکو پنومونی و آماس گوش وسطی و مانند آنهاست که سبب مرگ بیمار میشود. در همه گیری سال ۲۲ - ۱۳۲۱ تیفوس در ایران از روی آماری که بدست آمده است تلفات در حدود ۱۷ درصد بوده است و بیشتر بیماران در نتیجه عوارض عصبی و اورمی و بند آمدن پیشاب و عوارض قلبی و مخصوصا فقر فیزیولوژیکی در گذشته اند.

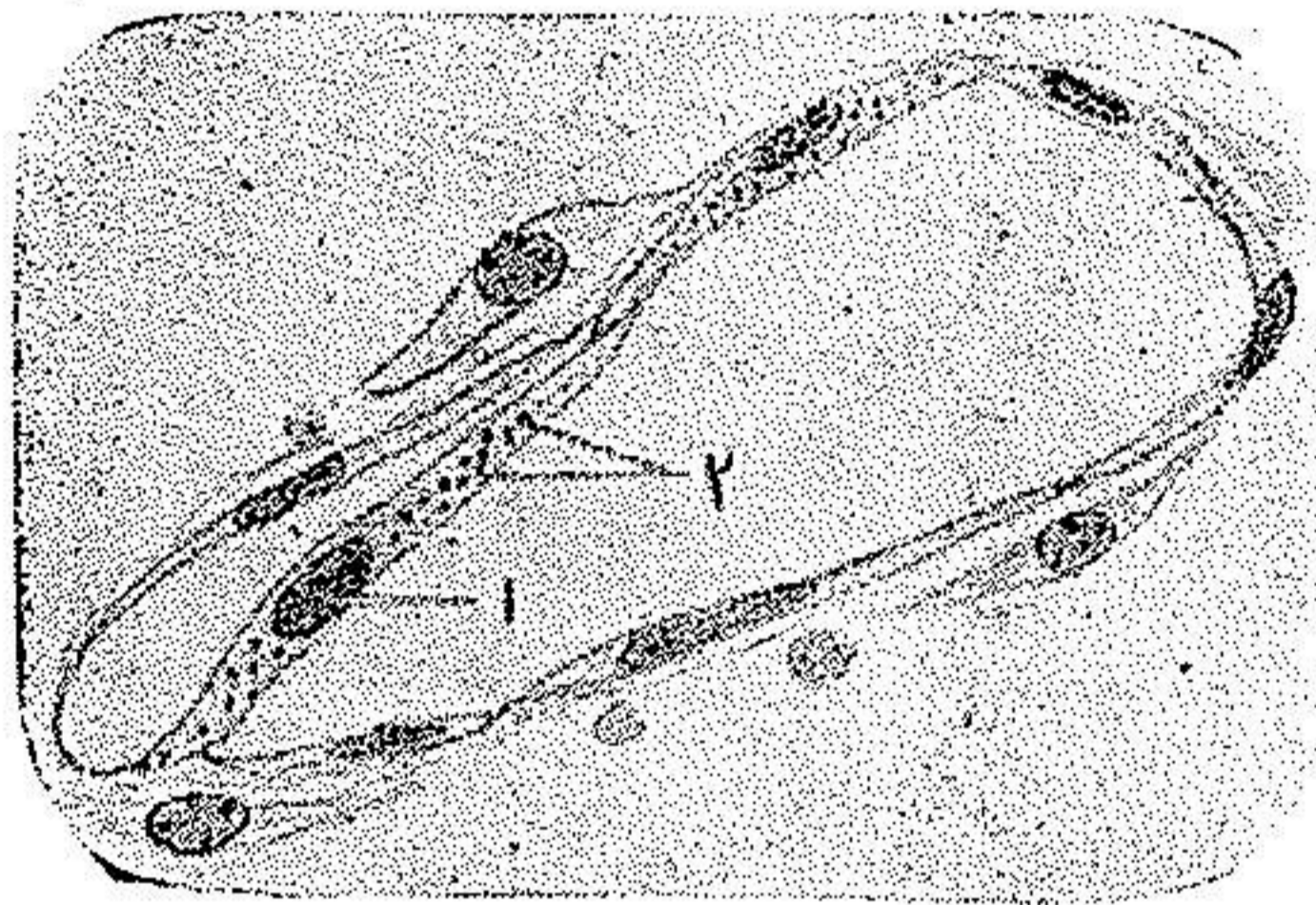
۱- این موضوع در جلسه دیماه ۱۳۲۲ انجمن بیولوژی تهران بوسیله آقای دکتر حبیبی گزارش شد.

۲- exentème ۳- encéphalite ۴- myocardite

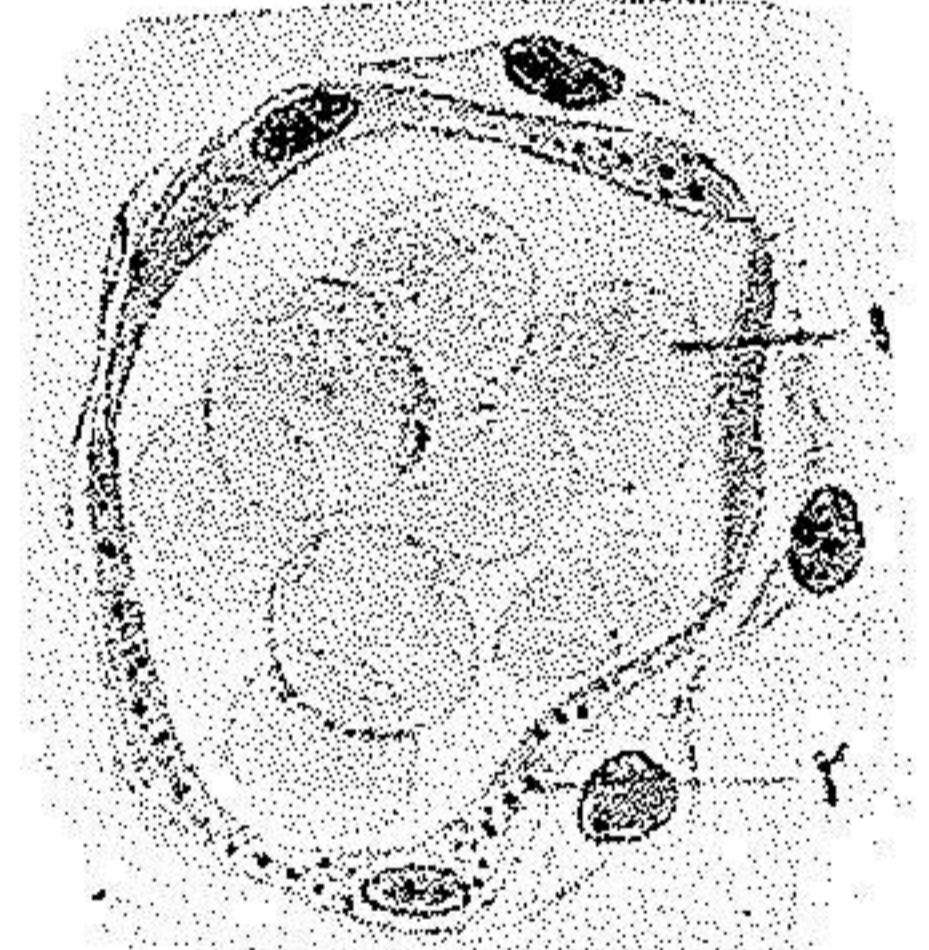
تیفوس اگزانتوماتیک نه تنها از لحاظ علائم بالینی شباهت تامی با سایر ریکتز یوزها (۱) دارد بلکه آزردهای حاصل شده از این بیماریها نیز اغلب بهم شبیه میباشند مخصوصاً آزارهای رگها که در این بیماریها کاملاً بهم شبیه اند تنها در تیفوس اگزانتوماتیک آزارهای عصبی شدیدتر و سخت تر است و از همین رو است که تیفوس را باید در حقیقت بکنوع آنسفالیت دانست .

آزردهای ریزینی

بنابر تحقیقاتیکه عده ای از دانشمندان صلیب سرح آمریکا و لباخ (۲) و تولد (۳) و پالفری (۴) در همه گیری تیفوس لهستان نمودند معلوم گردید که ریدتزیای عامل این بیماری در سلولهای توری و توپوشی (۵) و سلولهای توپوشی رگها (۶) و سروزها نشو و



شکل ۲- تصویر یک موی رگ مغز خو کچه هندی که خون بیمار مبتلی بتیفوس بآن تلقیح شده است.
۱- سلول توپوشی رگ با هسته آن. ۲- ریکتزیا در داخل پروتوپلاسمای سول که با گیاه برنگ سرخ درمیاید.



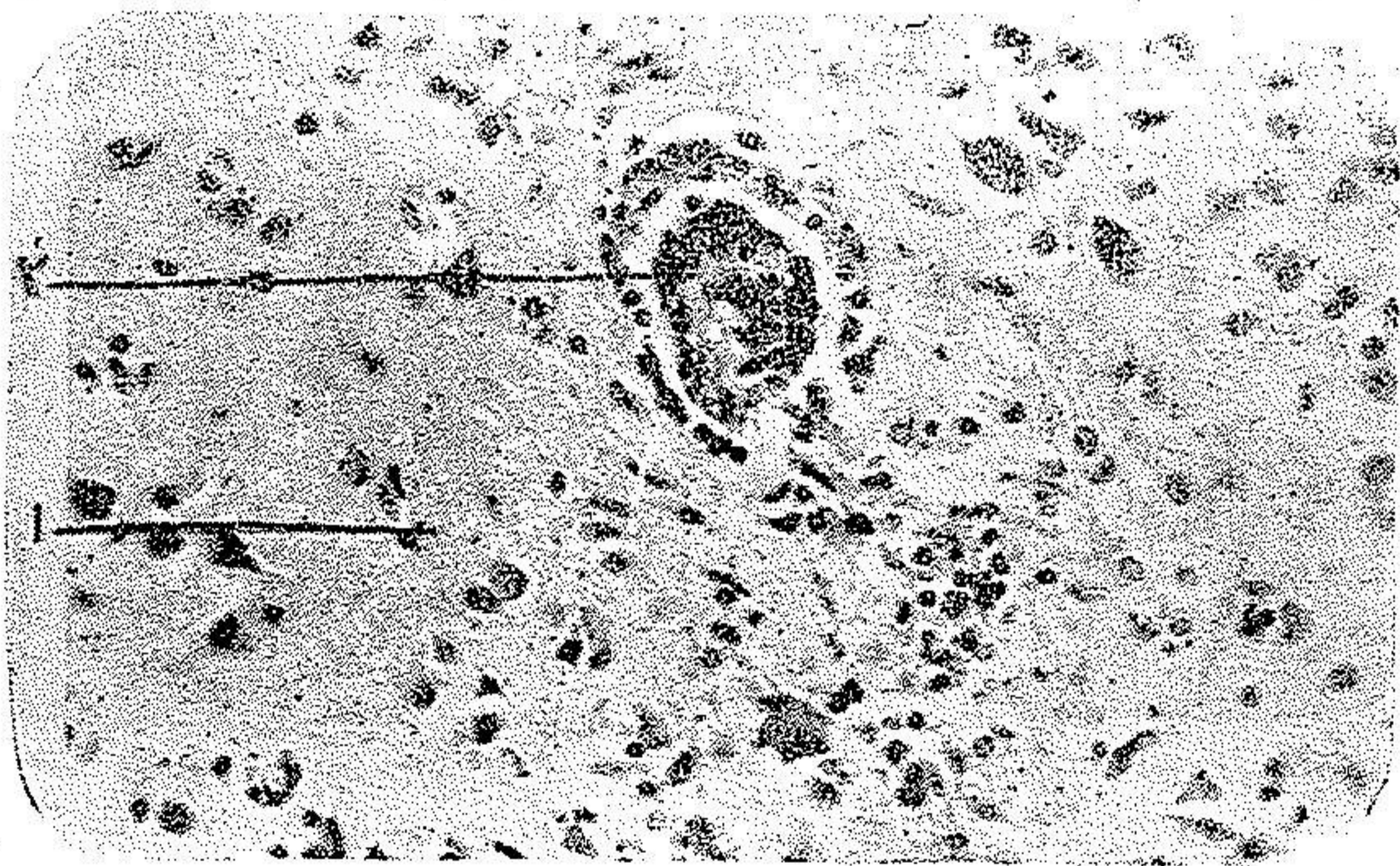
شکل ۱- تصویر یک موی رگ مغز بیمار مبتلی بتیفوس اگزانتوماتیک. ۱- گلبولهای سرخ. ۲- سلول توپوشی رگ بر جسته و برآمده که در پر توپلاسمای خود ریکتزیا و ولد تیفوس جای داده است.

نما و افزایش مییابند. وجود این عناصر ریزینی در داخل سلولهای توپوشی رگ ایجاد واکنشی در پردههای داخلی و بالآخره میانی و خارجی رگ مینماید. که واسکولاریت (۷) نامیده میشود. رگهائیکه بیشتر از همه دچار این نوع آزردهای میشوند موی رگها و سرخ رگهای کوچک است ولی بطور استثناء رگهای بزرگ نیز ممکن است مبتلی شوند. (مادریک مورد در کالبد گشائی بیماری ترومبو فله بیت (۸) سیاه رگ فنجی که در نتیجه تیفوس تولید شده بود مشاهده نمودیم.)

۱- rickettsioses ۲- Wolbach ۳- Told ۴- Palfrey ۵- réticulo-endothé-
liales ۶- endothéliales ۷- vascularite ۸- thrombophlébite

شک نیست آشفته‌گی‌هایی که از این آزارها نتیجه می‌شود متناسب با قطر رگ و پراکنندگی و وسعت ناحیه آزرده و محل آنست .

از لحاظ آسیب‌شناسی آزرده‌گی رگها عبارتند از آماس عظمی پرده داخلی رگ با ترومبوس و یا بی آن (آندو و اسکولاریت هیپر تروفیک^(۱) و ترومبو آندو و اسکولاریت^(۲)). در بدو امر سلولهای توپوشی رگ بطور محدود یا پراکنده در نتیجه وجود ریکتزیا در آن رنجور شده تورم پیدا میکنند و در داخل رگ سلولهای مزبور برجستگی پیدا کرده فضای داخلی رگ را تنگ و گاهی مسدود میسازد. آنگاه بر اثر جمع شدن پلاکتهای خونی و چسبیدنی آنها بیکدیگر و بجدار رگ انخته و ترومبوس



شکل ۳- تصویر یک رگ بسته شده با واکنش پیرامون رگی در معز بیمار مبتلای تیفوس

۱- بافت مغزی ۲- رگ کوچک بسته شده

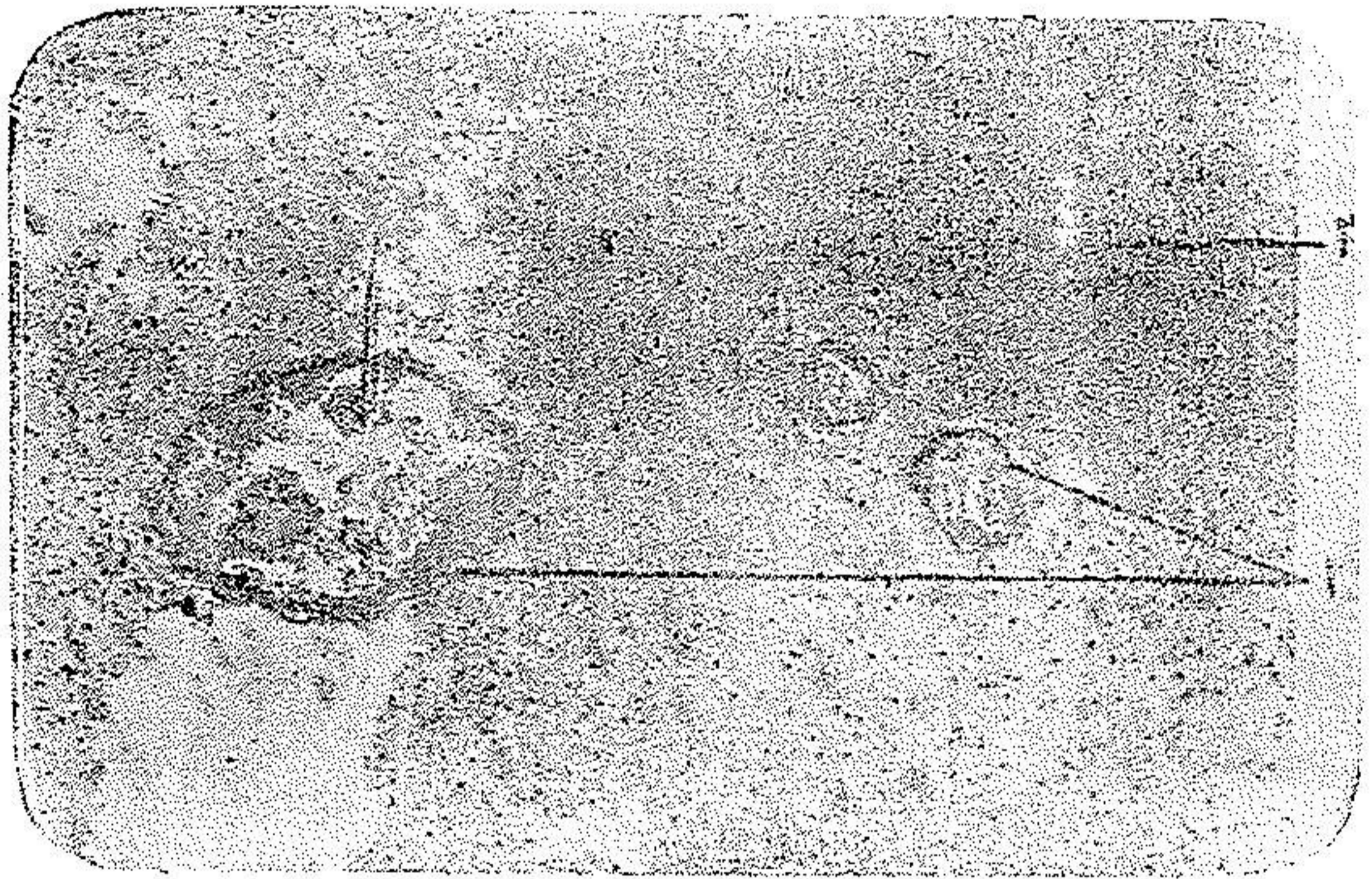
ایجاد میشود. کمی بعد واکنش خارجی رگ شروع شده در پرده خارجی و بافت اطراف رگ سلولهای آماسی از قبیل لنفوسیت و چند هسته گزید آمده در پیرامون رگ ایجاد گره کوچکی مینماید که گره پیرامون رگ^(۳) نام دارد. واکنشی که بدین ترتیب در رگ تولید میشود ممکن است تمام جدار رگ را فرا گیرد و یا آنکه تنها در ناحیه پرده داخلی^(۴) (در زیر پرده توپوشی) و یا در پرده میانی^(۵) و یا بالاخره در ضخامت پرده خارجی^(۶) پدید آید .

۱- endovascularite hypertrophique ۲- thrombo-endovascularite

۳- nodules périvasculaires ۴- intima ۵- média ۶- adventice

از آنچه بطور مختصر گفته شد باید در آزردهای نامبرده قسمتهای زیر را بترتیب در نظر گرفت .

۱- آزردهای مخرب (۱) این قبیل آزارها ممکن است گاهی پیشرفت زیادی پیدا کرده ضایعات عمیقی در ضخامت جدار رگ تولید نماید در اینحال کانونهای آماسی که از سلولهای آماسی و بقایای عناصر خراب شده و لخته فیبرین درست شده جانشین رگ از بین رفته میشوند .



شکل ۴- برش مغزی بیمار مری بتیفوس

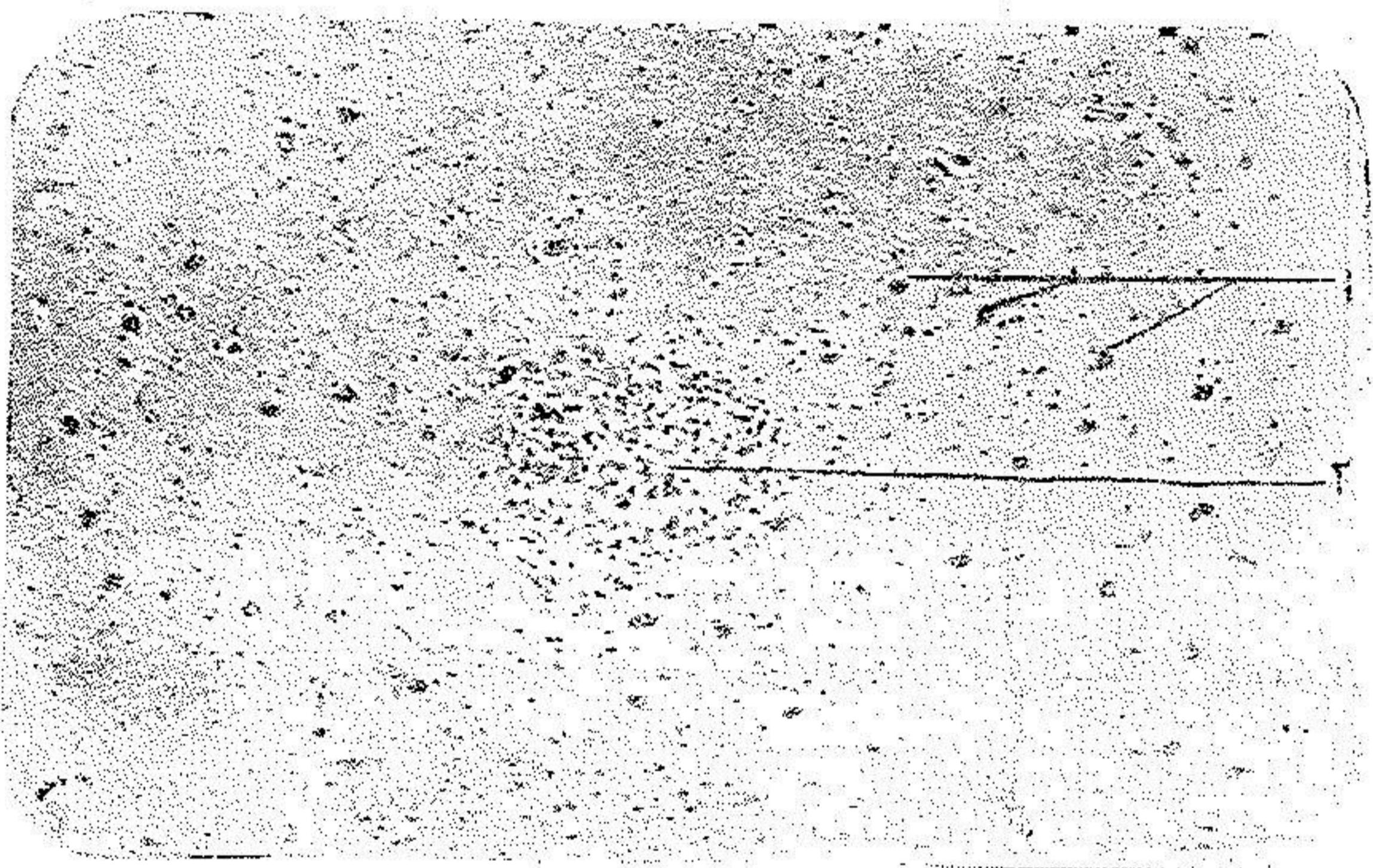
۱- رگهای کوچک مغزی که در آنها علاوه بر آزردهای جدار رگ ترومبوس نیز مشاهده میشود
۲- بافت مغزی

۴- ترومبوس (۲) این تغییرات در نتیجه خراب شدن و آزردهای ساواهای توپوشی رگ ایجاد میشود و چنانچه ذکر شد بیشتر سلولهای توپوشی موی رگها و رگهای ریز هستند که دچار این عارضه میشوند بطوریکه بندرت پرده داخلی رگهای بزرگ خراب و آزرده میگردند با اینحال هنگامیکه عفونت دستگاد رگها را فرا گیرد دیده میشود که در رگهای بزرگ نیز ایجاد ترومبوس شده موجب مردگی و گانگرن نواحی که از آن رگ تغذیه مینماید میگردد . علاوه بر تشکیل ترومبوس و اختلالات ناشی از آن آشفتهگیهای دیگری در گردش خون از قبیل پرخونی و استاز (۳) و خونروی در پوست

و سایر اندامهای دیگر مشاهده میشود.

۳- واکنش پیرامون رگ (۱) - این واکنش که نتیجه آن ایجاد گره‌های مخصوصی بنام گره‌های فرانکل (۲) و لیسن (۳) است در اغلب اعضاء مخصوصاً مراکز عصبی و دل و جگر و پوست و گرده و غده بالای گرده و بیضه... دیده میشود. گره‌های فرانکل که عامل مشخص آزرده‌گیهای حاصل از تیفوس بشمار میرود بوسیله اغلب دانشمندان فن از قبیل دانیلوپولو (۴) و بوئر (۵) و آشوف (۶) و سیلن (۷) و کیرل (۸) و توفه (۹) و نیکل (۱۰) و ولباخ و تود (۱۱)... مشاهده شده و چنین بنظر میرسد که در اشکال سخت بیماری عده آنان زیادتر و در تمام تن ممکن است آنها را یافت.

این گره‌ها از اجتماع سلول‌های مختلفی تشکیل یافته‌اند که اطراف موی رگها یا سرخ‌رگها و سیاه‌رگهای کوچک را مانند غلافی فرا میگیرند. سلول‌های نامبرده در



شکل ۵- تصویر یک گره روشن در مغز بیمار مبتلی تیفوس

۱- سلولهای بی‌ای ۲- گره تیفوس

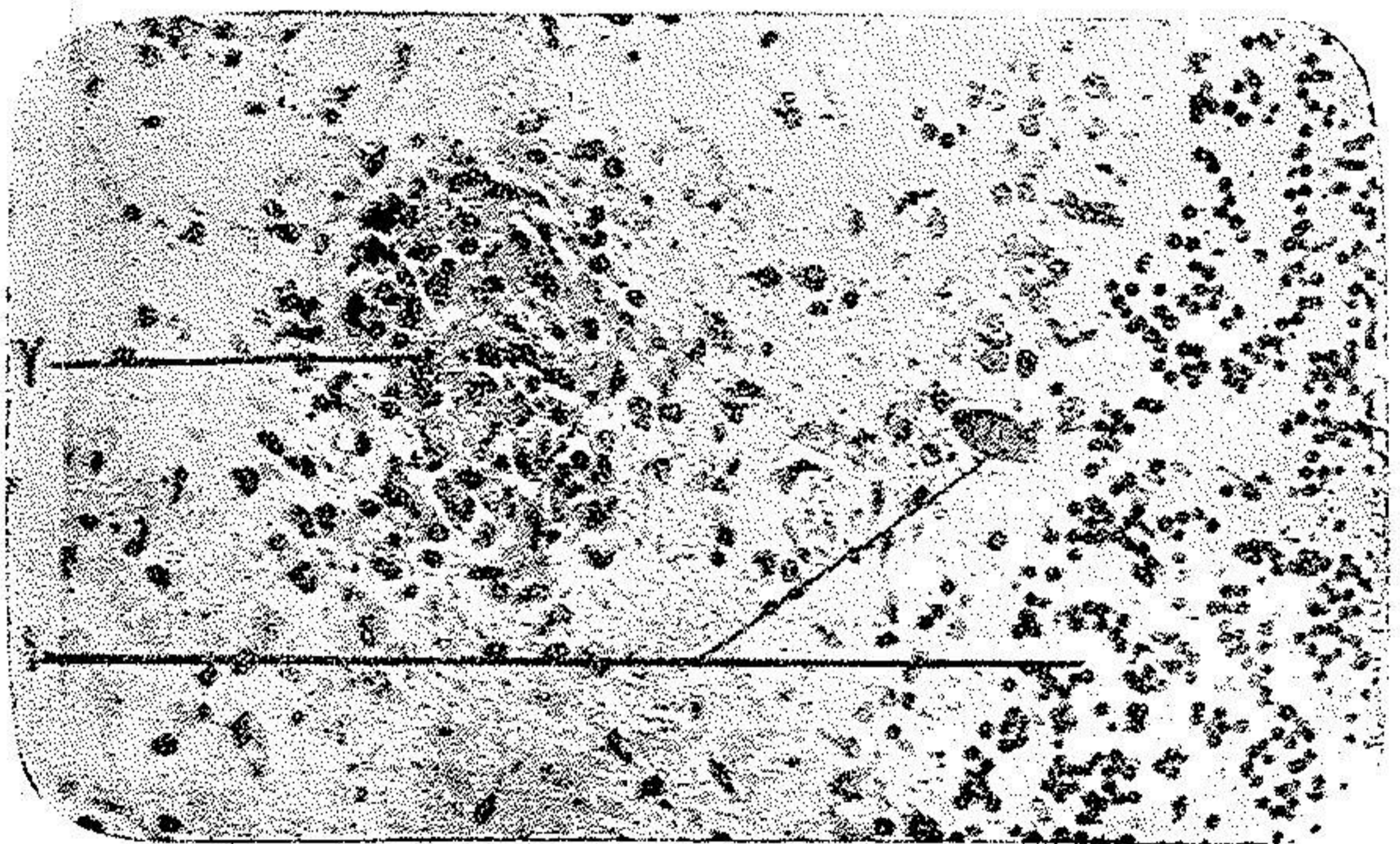
ضخامت پرده خارجی رگ فرورفته گاهی بصورت کانونهای تک تک و مجزا از هم وزمانی برخلاف مانند غلافی قسمت کم و بیش طولی از طول رگ را فرا میگیرند هنگامیکه گره‌های مزبور در اطراف رگ تشکیل گردید سلولهای توپوشی رگ نیز

۱- réaction périvasculaire ۲- Frankel ۳- Licen ۴- Danielopolu ۵- Bauer
۶- Aschoff ۷- Ceelen ۸- kyrle ۹- Toffé ۱۰- Nicol ۱۱- Todd

متورم و برآمده گشته رفته رفته فضای درونی رك را مسدود میسازند بطوریکه مانع جریان خون میشود.

ولی باید دانست که نمو و پیشرفت و عاقبت گره های فرانکل یا تیفوسی همیشه بدین نحو صورت نمیگیرد بلکه اغلب دیده میشود که گره های پیرامون رك در کنار گهائی یافت میشوند که در آنها آزردهای حاصل شده چندان صورت مخرب بخود نگرفته و کم و بیش سالم بنظر میآیند. گاه نیز این گره های تیفوسی را میتوان در ضخامت بافت بدون آنکه در مجاورت آن رگی وجود داشته باشد یافت. این گره ها باسانی ترمیم یافته و بی آنکه از خود اثری گذارد بهبود کامل پیدا میکنند.

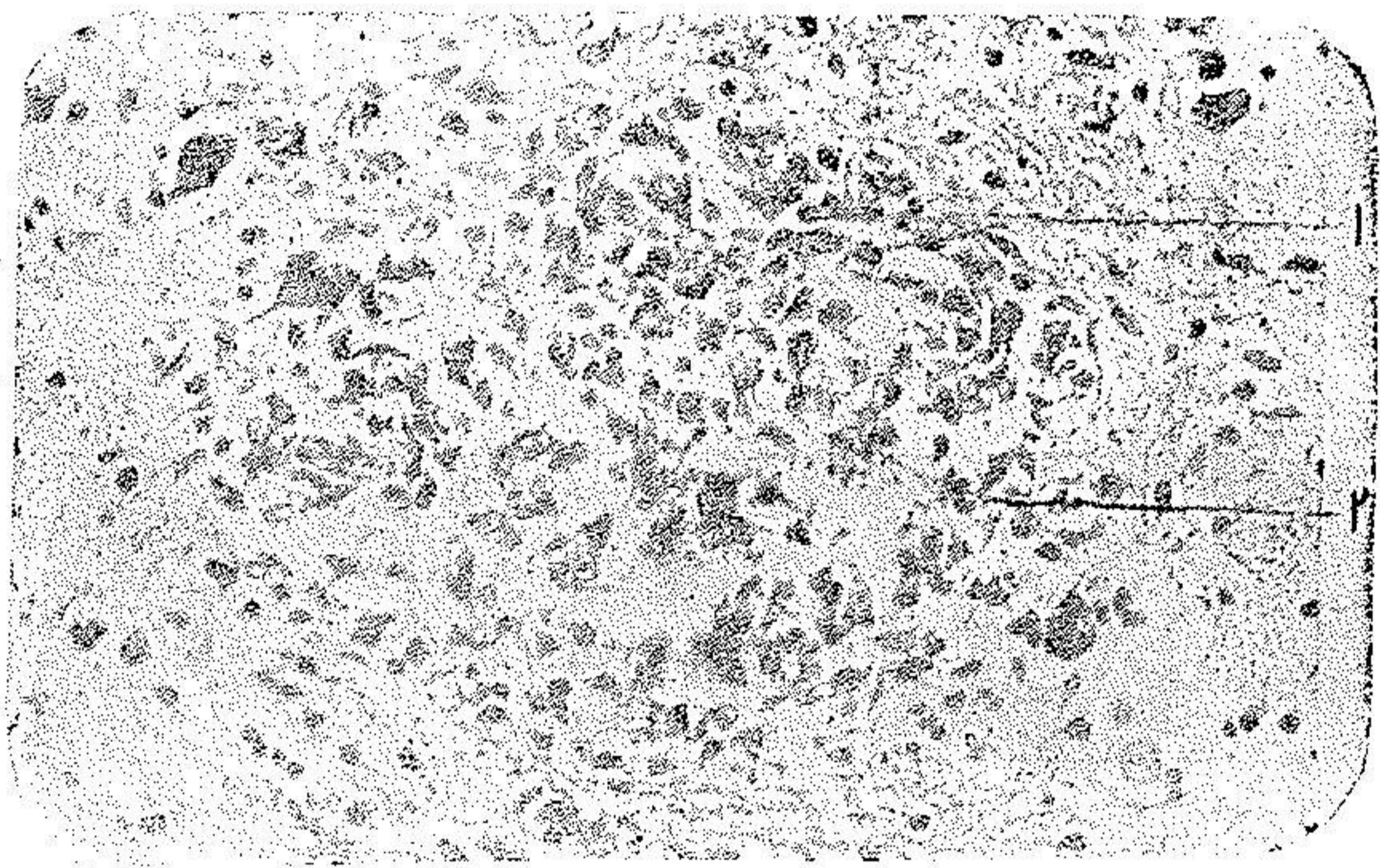
آزردهای گره های معمولاً در روزهای هفتم بیماری و در اشکان سخت در روزهای پنجم ظاهر شده و تا روز دهم سیر تکامل خود را مینماید. سپس بتدریج رو بهبود میرود.



شکل ۶- برش يك مخچه بیمار مبتلی تیفوس اگزانتوماتیک
۱- تصویر بزرگ شده يك گره تیفوسی متراکم ۲- سلولهای بافت مخچه

گره های فرانکل در دوره نمو خود مراحل مختلفی پیموده بالاخره بصورت ساختمانهای مشخصی درمیآید که در آن عناصر سلولی مختلف از قبیل انفوسیت و گلبولهای چند هسته ای و پلاسمازلن و غیره دیده میشوند.
بر روی برشهای بافت شناسی گره های تیفوسی را بدو شکل مشاهده نموده ایم:

گره های متراکم و گره های روشن که خواص جدا گانه هر يك را ذیلا شرح میدهم :
گره های متراکم (۱) - یا گره های تیره ساختمانهای ریز گرد یا بیضی شکلی هستند که از اجتهاع عده زیادی عناصر سلولی متراکم و چسبیده بهم تشکیل یافته اند . سلول هائیکه در ساختمان این گره ها بکار رفته اند عبارتند از : لنفوسیت ها و سلول های يك هسته ای و بندرت عناصر چند هسته ای . این گره ها را بیشتر در مواردیکه آزردهای حاصل شده جوان و نوهستند مشاهده نموده ایم . (شکل ۶)

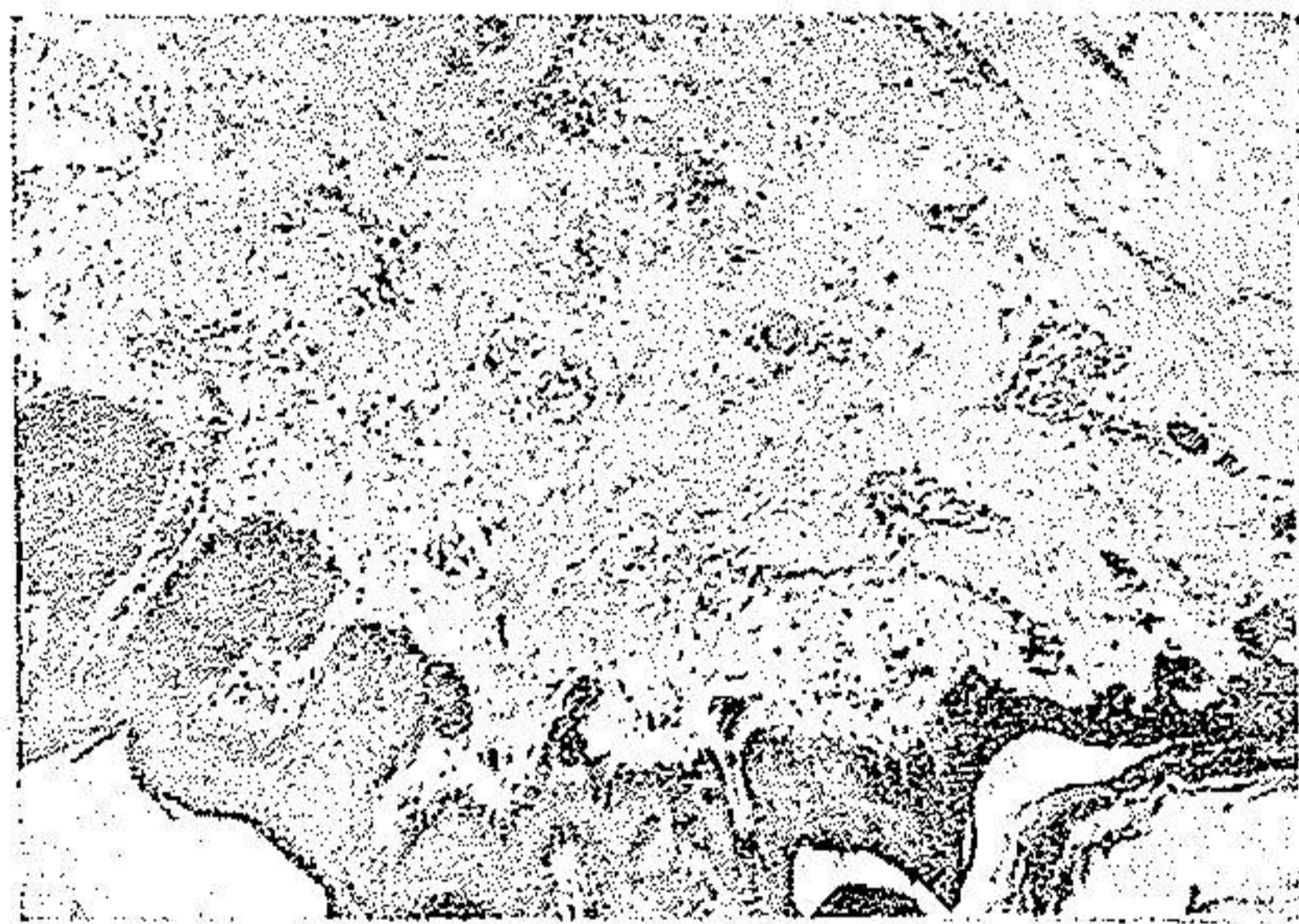


شکل ۷ - تصویر بزرگ شده يك گره تیفوسی روشن در مغز بیمار مبتلی تیفوس .
 ۱- سلولهای نوروگلیک ۲- سلولهای درشت روشن منشعب .

گره های روشن (۲) - در ساختمان این دسته از گره های تیفوسی عده قلیلی لنفوسیت و سلول های يك هسته و مقدار زیادی سلول های نامنظم ستاره ای شکل با پرتو پلاسمائی روشن و هسته ای بزرگ و روشن دور از هم و مجزا از یکدیگر ولی مربوط بوسیله انشعابات پرتوپلاسمی تشکیل یافته این دسته از گره ها را بیشتر در آزردهای قدیمی و کهنه یافته ایم . (شکل ۷)

نکته قابل توجه آنکه جنس سلول هائیکه در گره های تیفوسی وجود دارند بر حسب محل و نوع بافت مجاور يك تفاوت مینماید مثلا در بافت عصبی این سلول ها بیشتر از جنس عناصر نوروگلی (۲) میباشد .

از آنچه گفته شد چنین مستفاد میگردد که آزردهای حاصل شده از تیفوس در اطراف رگها بدو شکل ظاهر میشود: آزردهای مخرب که با از بین رفتن قسمتی از بافت و رگ همراه است و آزردهای پرولیفران^(۱) که با افزایش عناصر سلولی و سازمان جدید همراه میباشد ولی باید دانست که این دو نوع آزار همیشه باهم در یکجا و بیک شدت دیده نمیشود بطوریکه بنا بر عقیده داویدوسکی^(۲) وقتی ضایعه حاصله بیشتر جنبه مخرب داشته باشد واکنش سلولی و افزایش عناصر آماسی پیرامون رگ کمتر و برخلاف هنگامیکه واکنش سلولی و ازدیاد عناصر سلولی سبب ضایعه باشد خرابی رگ و اطراف آن چندان پیشرفت ندارد. این اختلاف ساختمان نه تنها از لحاظ بافت شناسی مورد توجه است بلکه نوع آزار در روش و پیشرفت و نتیجه حاصله تأثیر بسزا دارد چه هنگامیکه تنها آزار حاصل شده بیشتر بر اثر واکنش سلولی باشد و جدار رگ کم و بیش



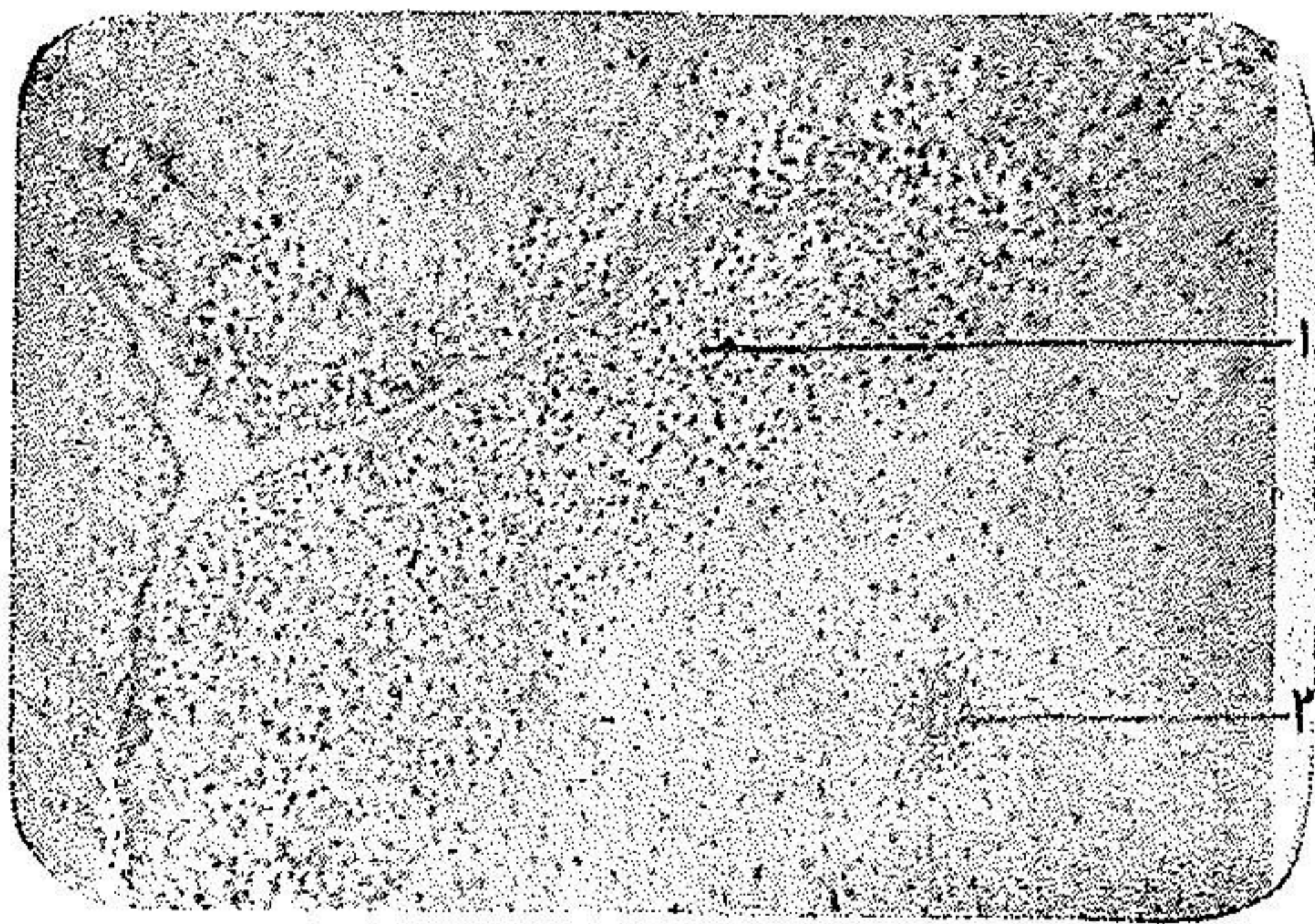
شکل ۸- برش پوستی بیمار مبتلی تیفوس در قسمتی که لکه های سرخ جادی دیده میشود در ضخامت لاپوست گره های تیفوسی بخوبی نمایان میباشد

سالم مانده باشد پس از آنکه بیماری رو بهبود گذارد عناصر سلولی اضافی و سایر علائم آماسی نیز بکلی از بین رفته از آزار قبلی ابداً اثری در عضو باقی نمیماند و بدین ترتیب تمام آشفته کیهای حاصل شده بدون آنکه از خود یادگاری گذارد بر طرف میشود ولی اگر آزار قبلی رگ و بافت اطراف را بکلی از بین برده باشد ناچار پس از بهبود بیماری جای قسمت آزرده را بافت متصلب خواهد گرفت و در قسمتی از جدار

رک که ممکن است کم یا بیش باقی مانده باشد علائم دژ نرسانس هیالین ظاهر شده در نتیجه جدار رک ضخیم و سفت و فضای درونی آن تنگ و بالاخره بکلی بسته میشود. این قبیل آزردها را بیشتر در مراکز عصبی و پوست مشاهده نموده اند.

آزردهای پوستی

یکی از علائم مهم بالینی تیفوس اگزانتوماتیک پیداشدن دانه های جلدی است که گزانتم نامیده میشود. این لکه ها در بین روز های سوم و چهارم عموماً ظاهر شده و حداکثر نمو خود را در حوالی روز دهم پیدا مینماید. منظره خارجی و ظاهری لکه های فوق نسبتاً متغیر و بعلاوه طرز بیرون ریختن آنها نیز در موارد مختلف متفاوت است بطور کلی در ظاهر دو نوع آزارهای جلدی میتوان مشاهده نمود:



شکل ۹- برش مغز بیمار مبتلی بتیفوس

۱- شکل پراکنده آزارهای تیفوسی بصورت ارتشاح - اولی ۲- آزار محدود تیفوسی بصورت گره تیفوسی

نخست - لکه های سرخ بزرگی سر سنجاقتا عدس که ابتدا بر پهلو و پائین شکم و پائین پشت بروز مینماید و دارای کناری نامنظم و رنگی سرخ میباشد. این لکه ها در آغاز در زیر فشار انگشت محو ولی بعداً از بین نرفته و بالاخره بصورت پتشی^(۱) در می آید.

علت ایجاد لکه های مزبور پرخونی و باز شدن رگهای طبقات سطحی لاپوست

میباشد ولی بعداً بعلت تورم و آزرده‌گی سلولهای توپوشی این رگها خون و هموگلوبین از جدار رگها تراوش کرده بصورت خونریزیهای ریز در ضخامت پوست درمیآید (پتشی) دوم - لکه‌های بزرگتر بقطر يك تادو سانتیمتر کمی تیره مایل به بنفش و در ظاهر به پوست منظره ای مرمری میدهد. این لکه‌ها عمیقتر از لکه‌های نامبرده و در ضخامت لاپوست جای دارد.

نخستین آزمایش بافت شناسی آزارهای پوستی بوسیله فرانکل بسال ۱۹۱۴ صورت گرفت.

آزرده‌گیهای حاصل شده از تیفوس در قسمت لاپوست و در اطراف رگهای آن ظاهر میشود. باینمعنی که اغلب رگها پر خون جدارشان برآمده و برجسته و سلولهای توپوشی آن متورم میگردد و در اطراف رگ نیز علائم واکنش پیرامون رگ با پیدایش سلولهای لنفوسیت و چند هسته و سلولهای آماسی همراه است. گاه نیز در مجاور رگها نژانه‌های خونروی باسانی مشاهده میشود. در سلولهای پوششی روپوست نیز در اشکال سخت علائم درّه نرسانس و مردگی (۱) مشاهده میگردد.

در نتیجه همین عارضه‌های پوستی است که بعداً عوارض ثانوی از قبیل خشک ریشه و غانغرایا و مانند آنها در پوست ظاهر میشود.

غانغرایا‌های پوستی ناشی از تیفوس بیشتر در اندامهای پائینی دیده میشود. این غانغرایا در بدو امر و بیشتر اوقات خشک است و قسمتی محدود یا ناحیه نسبتاً وسیعی را فرا میگيرد. ناحیه غانغرایا شده پوست خود را از دست داده بجای آن زخم وسیعی ظاهر میشود که اغلب و بزودی جوش خورده سطح آنرا پوست سالم میپوشاند شدت و وسعت غانغرایای پوست را بطة کاملی با طرز گردش خون و انشعابات و ارتباط رگهای آن ناحیه دارد.

غانغرایا‌های وسیع دست و پا در نتیجه ترمبوس و بسته شدن یکی از سرخرگهای بزرگ این اندامها صورت میگيرد عموماً پس از چند روز قسمتی از پوست ناحیه غانغرایا شده در نتیجه برقراری گردش خون بحالت اولیه خود بر میگردد ولی عضو بحال مردگی باقی میماند. بنا بر عقیده کنستانتین (۲) غانغرایا‌ها یکده در نتیجه تیفوس پیدا میشود بخودی خود ترمیم

میباشد ولی در چند نوبت که این نوع عوارض در نزد بیماران مبتلا بتیفوس روی داده پرفسور عدل و دکتر معتمد ناچار بقطع عضو گردیده اند و در این موارد معالجات دیگر از قبیل قطع رشته های سمپاتیک اطراف رگ یا در آوردن غدد سمپاتیک مربوط نتیجه نداده است .

آزردگیهای مراکز پی ای

ریکتزیا عامل تولید کننده تیفوس نه تنها علاقه زیادی بیافتهای رتیکولو آندوتلیال دارد بلکه بمرکز پی ای نیز میل فراوان دارد چنانچه بسال ۱۹۲۳ شازینگر^(۱) و ولباخ در طی آزمایش جهت کشت ویروس بر بافت زنده آنرا روی بافت مغزی کشت داده اند. ریکتزیا مولد تیفوس اگزاتوماتیک در مراکز عصبی ایجاد آنسفالیت مینماید. تلقیح خون مبتلایان بتیفوس بخو کچه هندی حیوان را مبتلی بآنسفالیت میکند. آزردگیهای حاصله از تیفوس در مراکز پی ای از حیث ساختمان شباهت تامی بازردگیهای حاصله از تب تکمه ای^(۲) و آنسفالیت لتارژیک^(۳) دارد. تنها در تیفوس سلولهای پی ای خدای کمتر از بیمار یبای نامبرده دچار دژنرسانس و سایر عوارض شبیه بآن میشوند و از همین جهت است که آزارهای تیفوسی پس از بهبودی جز در برخی موارد استثنائی بکلی از بین رفته از خود ابداً یادگاری نمیگذارد در صورتیکه در سایر آنسفالیت ها اغلب عوارض ایجاد شده پس از بهبودی اثرات کم یا بیش مهمی از خود باقی میگذارد.

بطور کلی آزردگیهای مغزی تیفوس عبارتند از: واکنشهای عروقی یعنی آماس رگها و آماس پیرامون رگها^(۴) و آزردگیهای مغز یعنی آنسفالیت .
واکنشهای عروقی یعنی واسکولاریت و واکنش پیرامون رگهای مغز بهمان صورتی است که در پیش بطور کامل بشرح آن پرداخته ایم .

آزردگیهای آنسفالیتی ممکن است بطور پراکنده یا محدود دیده شود. آزارهای محدود مغز در حقیقت همان گره های تیفوسی است که از اجتماع سلول های آماسی لنفوسیت و پلاسموسیت و سلولهای نوروگلی و بطور ندرت سلولهای چند هسته بوجود آمده است. آزارهای پراکنده که بصورت ارتشاح^(۵) سلولهای آماسی است میتواند قسمتهای کم یا بیش وسیعی را فرا گیرد (شکل ۹)

۱- Schlessinger ۲- fièvre boutonneuse ۳- encephalite lethargique

۴- périvascularite ۵- infiltration

آزردگیهای عروقی و گره‌های تیغوسی بیشتر در قسمت خاکستری مخ و منچه و مغز تیره دیده میشود و در قسمت سفید کمیاب تر است. نقاطی از مراکز فوق که بیشتر در آنها آزارهای نامبرده پیدا میشود عبارتند از: ناحیه پروتوبرانس^(۱) در محل پی شوائی و در قسمت شکنجهای پیشانی مخ و قسمت لوب پاراساترال^(۲) و پیازمغز تیره کف چهارمین شکمچه مغز و مرکز پی نهم و دهم مغز.

عده گره‌های تیغوسی در موارد مختلف متفاوت است. داویدوسکی بر برشهای بافت شناسی این نقاط تا چندین ده از آزارهای فوق را در قسمت مغز تیره مشاهده نموده است و از روی حساب در برشهای متوالی که نموده است عده آنها را تا چندین هزار در یک سانتیمتر مکعب مخ تخمین زده است. مادریک^(۳) مورد که عده گره‌های تیغوسی نسبتاً فراوان بوده با دادن برشهای متوالی و متعدد در یک سانتیمتر مکعب از پیازمغز تیره از ۳۰۰۰ تا ۳۵۰۰ گره تیغوسی شمرده ایم.

گره تیغوسی علاوه بر آنچه گفته شد در نقاط دیگر دستگاه پی مانند دستگاه پی سمپاتیک، پی‌های محیطی نیز دیده میشود.

دیتریخ^(۴) و اتو^(۵) آزارهای فوق را در مغز خو کچه‌هندی و میمون که با خون تیغوسی تلقیح شده بودند نیز یافته‌اند.

آزارهای مغز در اواخر هفته اول شروع بتشکیل و در آخر هفته دوم تا سوم بیماری به انتها درجه شدت و نمو میرسد. شروع ترمیم آزردهای نامبرده از اواخر هفته سوم و چهارم بیماری آغاز و تا هفته پنجم یا هفتم ادامه دارد و بطور کلی در روزهای هفدهم یا هجدهم پس از افتادن تب آزردهای مغز شروع به از بین رفتن میگردد ولی در چند مورد که بیمار ۲۰ تا ۳۰ روز بعد از افتادن تب فوت نموده بود در امتحانات بافت شناسی مغز در ناحیه پروتوبرانس و پیازمغز تیره بمقدار نسبتاً قابل ملاحظه گره‌های تیغوسی وجود داشت و نکته قابل ملاحظه آنکه این گره‌های همگی از نوع گره‌های روشن بود. ترمیم و بهبودی و برگشت بحال اولیه^(۵) آزردهای تیغوسی بدین طریق صورت میگردد که ابتدا سلول‌های آماسی و قبل از همه سلول‌های چند هسته‌ای سپس لنفوسیتها و بتدریج سلول‌های دیگر آماسی و بالاخره در آخر سلول‌های نوروگلی بنوبه خود از بین رفته عروق باز شده گردش خون در آن نواحی بحالت عادی باز میگردد. بالاخره بافت آن ناحیه

۱- protubérance ۲- paracentral ۳- Dietrich ۴- Otto ۵- réstitutio ad integrum

ساختمان طبیعی و اولیه خود را پیدا مینماید .

آزردگیهای معمولی مغز بدون آنکه از خود اثری باقی گذارد کاملاً ترمیم پیدا کرده بهبودی مییابد ولی هنگامیکه این آزردگی صورت مخرب داشته باشد در رک ایجاد ترومبوس و گرفتگی و خونروی در اطراف خواهد کرد در اینصورت در بیمار اغلب پس از بهبودی گاهی اختلالات عصبی و روانی بیادگار باقی میماند و در چند مورد دکتر اقبال و دکتر عزیز و وجود این قبیل عوارض را گوشزد نموده‌اند . دکور (۱) و برتران (۲) در يك مورد پس از تیفوس انقباضات شدید دست و پا و اختلالات انقباض مایچه‌های گردن را بالرزش اعضاء و سوءالقنیه مشاهده نموده و در کالبد گشائی در ناحیه اولیو های (۳) پیاز مغز تیره علائم دژره نرسانس سلول های پی ای را بخوبی دیده‌اند .

در تیفوس علاوه بر ضایعات فوق در سلولهای پی ای نیز ممکن است علائم دژره نرسانس و کروماتولیز (۴) و صغرو مانند آنها یافت .

در قسمت پاشامهای مغز نیز در پنجاه درصد بیماران علائم منثرت دیده میشود . پاشامهای مغز در اینحال قرمز و متورم و در آزمایش ریز بینی با سانی مشاهده میشود که سلولهای توپوشی رگهای نرم شامه (۵) متورم است . و در فضای آرا کنوئیدین (۶) علائم خونروی نمایان و سلول های درشتخوار در آن زیاد ظاهر است .

آزردگیهای ظاهری و ریز بینی اعضاء دیگر

۱- منظره خارجی لاشه - معمولاً لاشه بیمار لاغر و ضعیف رنگ لکه های پوست پس از مرگ قرمز تیره تا آبی (۷) تغییر مینماید . در روی پوست گاه بشورات تیفوس و لکه های خونروی و یا زخمهای گانگرنی و اسکار مشاهده میشود .

پس از گشودن لاشه بترتیب اعضاء قفسه سینه و کاسه سر دارای خواص زیر میباشد :

۲- دل - ویروس تیفوس اگزانتوماتیک تمایل خاصی به دل و رک ها دارد و آزردگیهای عروق و دل در این بیماری بصور مختلف ممکن است دیده شود . بهمین مناسبت است که در بیماران مبتلی بتیفوس آشفتهگیهای ضربان دل حتی در آخر

۱-Decourt ۲- Berterand ۳- olives ۴- chromatolyse ۵-pie-mère

۶-sous arachnoïdiene ۷-cyanotique

پس از افتادن تب از قبیل کم شدن صدای دل و اختلالات رتیم و ظهور صدای چهار نعل و پائین آمدن فشار خون و مانند آنها دیده میشود. این آشفتهگیهای قلبی دلیل آزردهی دل و مخصوصاً آماس مایچه دل (۱) میباشد. گاه آزردهیهای دل و مایچه آن بحدی است که خود سبب مرگ بیمار میشود.

در کالبد گشائی دل رنگ پریده نرم و شل (۲) بنظر میآید. استوک (۳) و (اورتون) (۴) و هروه (۵) و سیلوا (۶) و دلسولار (۷) در تغییراتی که دل در این بیماری مینماید تحقیقات بسیار کرده اند. در مایچه دل علاوه بر ضایعات گرهی که مخصوص تیفوس است آزردهیهای عروقی نسبتاً شدیدی بویژه در جدار بین دو حفره شکمچه دیده اند. رگها بطور کلی پر خون و در شاخه های سرخ رگ و سیاه رگ ترومبوس و آزردهیهای سلولهای توپوشی رگ بخوبی ظاهر است. رشته های مایچه دل مخصوصاً در جدار بین دو حفره شکمچه و در قسمت گره تاوارا و رشته های هیس علائم دژ نرسانس و ارتشاح سلولهای انفوسیت و پلاسوسیت کاملاً آشکار است. این آزردهی همگی ایجاد آماس حاد مایچه دل مینماید که بخوبی از روی علائم بالینی و علائم کالبد گشائی و آسیب شناسی بوجود آن میتوان پی برد. در کالبد گشائی بیمارانی که مورد مطالعه ما بوده اند آزار دل باین شدت نبوده است بطوریکه میتوان گفت مرگ مبتلایان بتیفوس در همه گیری سال ۲۲-۱۳۲۱ در نتیجه عوارض قلبی کمتر از عوارض دیگر بوده است.

۳ - شش ها - در شش بطور کلی علائم پر خونی و پس زدن خون در اطراف قاعده و اغلب کانونهای متعدد بر نکوپنوه و نی دیده میشود.

در قسمت نای و نایک و نایزه ها نیز علائم پر خونی و لکه های خونروی مشاهده میشود.

۴ - آئورتا - برخی از علمای فن وجود آزارهای ریز بینی را در قسمت آئورتا گوشزد کرده اند ولی ما تا کنون هیچ نوع آزاری در جدار یا در پرده داخلی آن مشاهده نکرده ایم.

۵ - جگر - معمولاً بزرگ و پر خون و سیاه رگ باب همیشه پر خون میباشد. در مجاری زردابی هیچ نوع آزردهی مشاهده نشده است.

۶ - سپرز - همیشه بزرگ و گاهی ممکن است حجم قابل ملاحظه پیدا کند

۱- myocardite ۲- flasque ۳- Stokes ۴- Correton ۵- Hervé

۶- Silva ۷- Delsolar

(۲ تا ۶ برابر حجم خود، داویدوسکی). سطح سپرز صاف و درخشان و غلاف خارجی آن کشیده سفت و رنگ آن قرمز تیره می باشد بافت سپرزی در زیر انگشت سفت و سخت و سطح برش پر خون و برجسته و بافتش سست و آسانی در مقابل تراش با چاقو جدا و کننده میشود.

۷ - معده - مخاط آن اغلب پر خون و در آن خونرویهای کم و بیش وسیع در زیر مخاط دیده میشود.

۸ - روده - نیز مخاطش پر خون و گاهی در آن خونرویهای زیر مخاطی حلقه وار قرار دارند ولی هرگز در سطح مخاط زخم و یا برجستگی پلاکهای پیر^(۱) و بزرگ شدن غدد لنفاوی مشاهده نمیشود و این خود از مهمترین عوامل تشخیص تب مطبوعه از محرکه است.

۹ - گرده - گرده ها اغلب کمی بزرگ و گاه حجم قابل ملاحظه پیدا میکنند. بر سطح برش رگها پر خون و بخوبی نمایان بوده بعلاوه کمانو نهایی خونروی ریز نیز میتوان مشاهده نمود. در زیر کپسول رگها با آسانی نمایانند^(۲). حد فاصل و خطی که قسمت مرکز را از قسمت محیطی جدا میسازد بخوبی نمایان و واضح است. اهرام مالپیگی پررنگ و کمی بنفش و کاملاً بر روی زمینه رنگ پریده بافت گرده آشکار میباشد. در آزمایش ریزینی رگها پر خون و کمانو نهایی خونروی متعدد نمایان است گروه های خونی^(۳) پر خون و کپسول بومن متسع و باز میباشد. در قسمت لوله های در هم پیچیده پیشابیی در سلولهای پوششی بیشتر اوقات علائم دره نرسانس حفره^(۴) مشاهده میشود ولی در سایر قسمتهای لوله های پیشابی تقریباً آسیب قابل ملاحظه دیده نمیشود. در قسمت پارانشیم یعنی بافت همبندی که فضای بین مجاری پیشابی و سایر ساختمانهای ترشحی را پر مینماید ارتشاح سلولهای لنفوسیت و پلاسموسیت و آزردهای گرهی تیفوس چنانچه قبلاً ذکر شد دیده میشود.

در طی همه گیری تیفوس در الجزیره بن هامو^(۵) برای اولین بار مشاهده نمود که در بیماران مبتلی بتیفوس بدون داشتن ورم و آلومین در پیشاب مقدار اوره خون آنان زیاد شده و به ۳ تا ۴ گرم میرسد. در ایران نیز اغلب پزشکان مخصوصاً دکتر اقبال و دکتر عزیزی نیز در طی سالهای اخیر که تیفوس شیوع داشت باین نکته

۱- Payer ۲- étoiles de Verheyen ۳- glomerule ۴- dégénérescence vacuolaire ۵- Benhamou

برخورده آنرا مورد دقت و مطالعه قرار داده اند .

چنانکه در بالا ذکر شد در تیفوس تغییراتی در ساختمان گرده ها ایجاد میشود ولی باید گفت که آزردهای نامبرده در فوق عموماً همان تغییراتی است که در اغلب بیماریهای گندزا مشاهده میگردد و هرگز نمیتواند وجود چنین اورمی سختی را در این بیماران سبب شود و ما در هیچ مورد نتوانسته ایم آزارهای قابل ملاحظه ای در گرده مشاهده نمائیم که بتوان علت اورمی و آنوری (۱) را از آنها بدانیم ، بنابراین بند آمدن پیشاب و زیاد شدن اوره خون چندان رابطه ای با ضایعات گرده ندارد و آنرا باید با شفتگیهای دیگر جزئی کفایتی گرده نسبت داد . بویژه آنکه در مبتلایان بتیفوس جز اورمی و آنوری سایر علائم بالینی و آزمایشگاهی بی کفایتی گرده ها عموماً دیده نمیشود .

بنا بر عقیده عده ای از دانشمندان فن افزایش اوره خون بستگی باز دیاد ساختمان اوره در سلولهای تن دارد .

در اینصورت آنوری را باید بکجا نسبت داد؟ در هر صورت این نکته محتاج دقتهای بیشتر و بررسیهای دقیقتری است .

از سایر علائم آسیب شناسی و مطالعه آزارهای مراکز پی ای چنین بنظر میآید که علت اورمی و سایر اختلالات گرده را اگر نتوان بتمامی مربوط آزارهای مراکز پی ای دانست شاید بتوان گفت که آسیبهای مراکز پی ای در ایجاد اورمی و آنوری بی تأثیر نیست ؛ بتجربه ثابت شده است که هرگاه تحریک مراکز پی ای کار سلول را زیاد کند موادی مانند اسید سار کولاکتیک و کولین و آمونیاک تولید میشود . از طرفی در آنسفالیت لتارژیک که آزارهای مرضی در مغز تمرکز داشته آزارهای تیفوسی شبیه است و در کلیه آزاری دیده نمیشود مقدار اوره خون تا ۲ گرم میرسد و همچنین در موارد دیگر در نتیجه آزارهای مغزی یا ضربه و شوک اوره خون بالا میرود از آنچه ذکر شد چنین میتوان نتیجه گرفت که آزردهای مراکز پی ای در آید اوره خون بی تأثیر نیست .

۱۰ - غده بالای گرده - معمولاً بزرگ و بشدت پر خون در قسمت محیطی آن علائم خونروی و درر گهای آن اغلب تر و ملبوس یافت میشود . در قسمت محیطی علاوه بر آنچه ذکر شد آزردهای گرهی و آزارهای عروقی و گاهی بطور نادر ارتشاحهای لنفوسیتی بطور پراکنده و محدود دیده میشود .

۱۱ - کاسه سر - در هنگام گشودن کاسه سر از میان پرده های مغزی مایع مغزی بمقدار زیادی با فشار خارج میشود. این مایع گاه روشن و گاه کاملاً کدر است.

۱۲ - مغز - بشدت متورم و رگهای آن پر خون. در نتیجه افزونی فشار مایع مغزی در شکمچه های مغز و پرخونی رگها که در شیارهای خارج مغزی جاری هستند سطح خارجی مغز کم و بیش صاف و شکنجهای مغزی برجستگی خود را از دست میدهد. بافت پی ای در زیر انگشت نرم بود، بر سطح برش گاه کانونهای خونروی ریز و کوچک و گاه مراکز وارفنگی^(۱) دیده میشود. در سطح مغز و در کف چهارمین شکمچه مغزی مناطق خونروی کم و بیش وسیع یافت میشود.

۱۳ - مایع مغزی - مقدار مایع زیاد تر از حد طبیعی است. و منظره آن گاهی شفاف ولی اغلب کمی تیره و کدر است. آزمایش ریزینی مایع در همان روز های اول بیماری از دیاد قابل ملاحظه سلولهای چند هسته (۴ تا ۷ در مقابل هر يك لنفوسیت) را نشان میدهد^(۲). زیاد شدن این سلول ها اغلب با سختی بیماری رابطه دارد بطوریکه هر اندازه مقدار سلولهای چند هسته در مایع مغزی زیادتر شود پیش بینی بیماری تاریکتر است و هر اندازه بیماری پیش میرود از شماره لوکوسیتها کاسته میشود ولی هرگز از بین نمیروند.

جستجوی ریکتزیا در سلول و بافتهای از رده

برای نخستین بار تود^(۳) و ولباخ وجود ریکتزیا را در سلول های تو پوشی ر هان شان دادند سپس آنها را در مغز، غده بالای گرده، مغز استخوان، سپرز، جگر، مایچه های مخطط و در گویچه های سفید (گاستینل)^(۴) یافته اند. باید دانست که در عمل پیدا کردن این عناصر فوق العاده ریز در سلول کاری بس دشوار است چه این ویروس بارگهای متداوله و حتی رنگهای مخصوص میکروب شناسی به آسانی رنگ نمیگردد و باید با طرق بسیار دقیق بافت شناسی برشهای مهیا شده را رنگ آمیزی کرد.

در ابتدای امر برای جستجوی ریکتزیا در بافت طریقه رنگ آمیزی کاستنادا^(۵) و رنگهای مرکب (اریتروزین، اورانژو آبی تولوئیدین) را بکار میبردیم ولی این طرق رنگ آمیزی نتیجه رضایتبخش نداد. بهترین طریقه رنگ آمیزی همانا رنگ آمیزی با گیمسا^(۶)

۱- ramolissement ۲- polynucléose ۳- Todd ۴- Gastinel

۵- Castenada ۶- giemsa

است. بدین طریق که برشهای بافت شناسی را پس از تهیه کردن مدت ۲۴ تا ۴۸ ساعت در محلول گیمسا گذاشته سپس آنرا با آب و اسیداستیک یا مخلوطی از الکل و اسانس ژیروفل دیفرانسیه (۱) مینمایند. باین طریق تو انستیم با دکتر لوئی دلپی و دکتر انصاری ریکتزیارا در سلول های تو پوشی رگها در انسان و خو کچه هندی و رویان مرغ که خون تیفوسی با آنها تلقیح شده بود پیدا کنیم.

ولی تا کنون در سلول های پی ای و در قسمت های آزرده و گره های تیفوس خواه بطور آزاد و خواه در سلول های آماسی آن نواحی دیدن ریکتزیایا برای ما ممکن نشده است.

بعقیده کاستنادا در گره های تیفوس ریکتزیایا بوسیله سلول های درشتخوار خورده

و نابود میشود.