

آسیب شناسی

از کارهای آزمایشگاه آسیب شناسی دانشکده پزشکی
(خلاصه پایان نامه آقای دکتر ثابتی)

نتیجه ۲۰۰ بافت برداری در سالک

نگارش

آقای دکتر ع. ثابتی

و

آقای دکتر مصطفی حبیبی

استاد آسیب شناسی دانشکده پزشکی
رئیس آزمایشگاه آسیب شناسی دانشکده پزشکی
کارمند کمیسیون پزشکی فرهنگستان ایران

سالک یکی از بیماریهای پوستی است که در اغلب ممالک اروپا کمیاب میباشد و بدین سبب علمای باختر زمین بدان کمتر توجه کامل نموده و از آن بویژه از لحاظ آسیب شناسی اطلاع کافی در دست ندارند. آنچه هم که موجود است باهم متفاوت میباشد و علمای فن در آن باب با یکدیگر توافق نظر کامل ندارند.

تشخیص آسیب شناسی سالک در برخی موارد فوق العاده مشکل است و باسانی ممکن است آنرا باسل و کوفت و حتی چنگارهای (سرطان) پوستی اشتباه نمود. نگارنده در بدو امر بهمین اشکال دچار گردید و بنقص کار خویش پی برد و در صدد تکمیل آن برآمد و نتیجه کار مقاله ایست که اینک بعرض همکاران گرام میرساند:

تا کنون چندین بار اتفاق افتاده است بیمارانی مبتلا بزخمهای وسیع جوانه دار و یا تومورهای بردست و پا و لب غیره بوده اند که آزمایش بالینی و ظاهر بیماری و سن بیمار و غیره کاملاً پزشک را بسوی تشخیص چنگارهای پوستی برده و اقدام بیافت برداری آنها نیز برای تعیین نوع چنگار بوده است ولی در آزمایش بافت شناسی سالک تشخیص داده شد و با درمانهای معمولی سالک بیمار بهبود کامل یافت و متحمل اعمال جراحی قطع دست و پا و غیره نشد.

ضمن بررسی پنجساله سالک در نظر داشت تحقیقات دیگری راجع باین بیماری در

ایران بنماید تا شاید همکاران گرام را مفید افتد از این رو با کمک وزارت بهداشتی و همکاران گرامی که در ولایات و نقاط دیگر کشور بوده اند موفق گردید گزارش مفیدی از طرز انتشار سالک در نقاط گوناگون ایران و اقسام مختلف از این بیماری که در کشور ما دیده شده است بدست آورد. رونوشت این گزارش در وزارت بهداشتی و نتیجه آنها در پایان نامه دکتر عبدالله ثابتی موجود است و در اینجا موقع را مغتنم شمرده از کسانی که در این کار بانگدارنده همراهی کرده اند سپاس میگذارد.

نگارنده در این مختصر علاوه بر آسیب شناسی سالک مختصری از عوارض نسبتاً فراوان سلی سالک و عوارض بسیار کمیاب چنگاری آن و شرح حال بیماران بعرض خوانندگان گرام میرساند.

لازم بیادآوری است که مقصود نگارنده در این مختصر ذکر خواص بالینی یا مطالعات انگل شناسی سالک نیست چه نه تنها از حدود اطلاعات تخصصی نگارنده خارج است و نمیتواند نکته تازه ایرا روشن کند بلکه اگر بخواهد آنچه را که راجع بسالک بویره در قسمت انگل شناسی آن بعمل آمده است ذکر کند در خور کتاب مفصلی است که باید توقع آنرا از اهل فن داشت.

در این مقاله مورد بحث نگارنده تنها مطالعاتی است که از لحاظ آسیب شناسی بعمل آمده است. با اینحال بیمورد نیست مختصری از تاریخچه این بیماری در ایران و طرز انتشار آن را در کشور بیان کند:

سالک را در ایران باسامی گوناگون نامیده اند ولی سالک معروف تر است. کلمه (Bouton d'orient) را نخستین بار ویلمن^(۱) برای این بیماری انتخاب نمود.

| | | | | |
|-------------------------------------------------|------|----|------|-----------------|
| در اصفهان و کاشان و زاهدان و یزد ^(۲) | سالک | را | باسم | کپه |
| در طبس | » | » | » | نوسال |
| در سرخس | » | » | » | زخم سرخس |
| در کرمان | » | » | » | دانه سال و سالک |
| در سمنان | » | » | » | سالی |
| در قصر | » | » | » | زخم خرما |

نامیده اند.

درد و نقطه ایران سالک بشکل و نمای خاص ظاهر میشود. دوره بیماری نیز ممکن است چندین سال بطول انجامد: یکی در سرخس با سم زخم سرخس (دکتر سامی راد) و دیگر در سنج با سم خژکان (دکتر مدرسی).

در کتب قدیمی از این بیماری بنام سالک اسمی برده نشده است. معلوم نیست علت آن تازگی این بیماری در کشور ما بوده و یا آنکه پزشکان ایران زمین آنرا با بیماریهای دیگر یکی میدانستند. در میان دانشمندان ایرانی کسانی که در باب سالک تحقیقاتی کرده و رسالاتی مفید نگاشته بعالم پزشکی تقدیم نموده اند بدین قرار است: آقای دکتر محمد حسین ادهم (لقمان الدوله) «پایان نامه دانشکده پزشکی پاریس ۱۹۱۷» و دیگر آقای دکتر غلامرضای شیخ «پایان نامه دانشکده پزشکی پاریس ۱۹۳۵» و سومین آقای دکتر محمد زنگنه (پایان نامه دانشکده پزشکی طهران) و عده دیگر از فارغ التحصیلان دانشگاه تهران که بویژه پایان نامه خود را در باب طرز درمان این بیماری نگاشته اند (دکتر صدیقی - دکتر جراحی) و بالاخره عده دیگری از پزشکان ایرانی که درباره تلقیح سالک بر رسیهای شایانی نموده اند مانند: آقایان دکتر شیخ محمدخان و فخرالاطباء و اعلم الدوله ثقفی و دکتر بهرامی.

از روی آماری که سه سال قبل با کمک وزارت بهداشتی جمع آوری شد نقاطی از کشور ایران که سالک بطور بومی^(۱) در آنجا دیده میشود عبارت است از: تهران، قم، مشهد، سمنان، نیشابور، آمل، اصفهان، کاشان، فردوس، یزد، کرمان، و گاهی نیز قصر شیرین، بوشهر، بیرجند و شاهرود. بطور کلی میتوان گفت سالک در مرکز و قسمت خاور و جنوب خاوری ایران بطور بومی دیده میشود.

آسیب شناسی سالک

تغییراتی که سالک در طبقات مختلف پوست میدهد بی اندازه مختلف الشکل بوده و در هر دوره بیماری بواسطه تحریک و آلودگی اشکال گوناگونی بخود میگیرد که صور مختلف ریزی آن کاملاً تغییر مینماید و بهمین دلیل دانشمندان فن هر یک بنوعی آزردهای^(۲) حاصل از آنرا ذکر مینمایند زیرا پایه مطالعات بافت شناسی آنان بر یک یا چند سالک میباشد که اتفاقاً در دسترس آنان نهاده شده و در شرایط مختلف نمو مرض بوده است. هر یک از آنان نکاتی را یاد کرده اند که بطور کلی باهم توافق کامل ندارد و در حقیقت همگی آنها در

سالک دیده میشود ولی نظر باینکه هیچیک از آنان نتوانسته اند مطالعات خود را بر عده زیادی از مبتلایان بسالک بعمل آورند موفق نشده اند روابط آنها را با هم بیابند و بمختلف الشکل بودن آزردهای سالکی کاملاً پی ببرند .

برای اینکه بهتر بتوان آنچه گفته شد پی برد قبل از شروع بازردهای سالکی بشرح مطالعات دانشمندان مختلف که دراین راه زحمت کشیده اند میپردازیم . سپس نتیجه مطالعاتی را که دراین خصوص بر بافت برداری دوست بیمار بعمل آمده است ذکر مینمائیم .

پونسه (۱) که بیشتر در سالک های غیر زخمی مطالعه کرده معتقد است که سالک تولید عظم (هیپرتروفی) رو پوست (۲) و در پالایش (۳) سلول های رویانی را در لاپوست (۴) مینماید . بعلاوه پت های (پاپیل) رو پوستی طویل و بلند گشته در اطراف رگهای نیز گویچه های سفید خونی گرد می آیند .

ریهل (۵) در آزردهای سالکی وجود سلولهای فراوانی را در ناحیه جوش سالک و استحاله (دژ نرسانس) هیالین بافت همبند (۶) و بسته شدن رگها و وجود دیوسلولها (۷) میداند . **لووار (۸)** و **لوستالو (۹)** بیشتر بضمخیم شدن طبقات شاخی و دانه دار (۱۰) رو پوست دور زخم و در پالایش سلولهای لو کوسیت در اطراف رگها و غدد عرق میپردازند و با استحاله هیالین بافت همبند و وجود دیوسلول در لاپوست معتقد نمیشوند .

کوهن (۱۱) بیشتر بفساد و شاخی شدن طبقه درونی و خارجی پیازهای مو اصرار میورزد .

رایت (۱۲) در پالایش شدید سلولهای پلاسموسیت و لنفوسیت و گویچه های یک هسته بزرگ (که در پروتوپلاسمای خود انگل سالک را جای میدهند) در طبقه پت های پوستی و بالاخره از بین رفتن رو پوست را در هنگام رسیدن سالک تذکار میدهد .

جیمس (۱۳) علائم مخصوص آزردهای سالکی را ایجاد بافت نوینی میداند که از سلولهای پهن اندوتلیال و پلاسموسیت و گویچه های سفید چند هسته ای بمقدار کم تشکیل یافته است و سلولهای اندوتلیال مقدار زیادی انگل سالک در خود جای میدهد .

۱ - Poncet ۲ - épiderme ۳ - infiltration ۴ - derme ۵ - Riehl

۶ - conjonctif ۷ - cellule géante ۸ - Leloir ۹ - Loustalot

۱۰ - stratum granulosome ۱۱ - Kühne ۱۲ - Wright ۱۳ - James

بت مان (۱) و واسیلاوسکی (۲) معتقدند که در ابتدا وجود انگل سالک در لاپوست ایجاد درپالایش سلولهای آماسی و عناصر درشت خوار مینماید و سبب طول شدن پتهای پوستی و تحریک پوست میشود و سپس در مرکز کانون آماسی خیز و مردگی تولید گشته زخمی پدیدار میشود که بعداً در نتیجه انفکسیون چرک مینماید.

مارزینوسکی (۳) معتقد است که انگل سالک بیشتر در قسمت سطحی زخم نفوذ مینماید و بتدریج که بیماری پیشرفت آنها از بین میرود (این مطلب با آنچه ما در یک مورد مشاهده نموده ایم وفق نمیدهد).

در اردیبهشت ماه ۱۳۲۱ با آزمایشگاه آسیب شناسی دانشکده پزشکی قطعه نسجی که عبارت از اپ نوزاد چند ماهه ای بود برای آزمایش بافت شناسی فرستاده شده بود نوزاد در نتیجه زرق اتبرین برای درمان سالک و یا علت دیگر فوت نموده بود. بر پوست تکه فرستاده شده زخم کوچکی نمایان بود. تقاضای آزمایش تشخیص جنس زخم و تغییرات حاصله در آن بود. تشخیص نوع زخم سالک بود که با سانی داده شد. چیزیکه در این آزمایش جلب توجه مینمود که در بافت برداریهای دیگر امکان پزیر نبود شدت مرض و عمق آزارهای سالکی در ضخامت این اندام بود. چه بافت برداریهای دیگر ناچار سطحی است و تنها از چند میلی متر عمق بیشتر امکان پزیر نیست. در صورتیکه در این مورد تمام ضخامت اندام مورد آزمایش قرار گرفت. در قسمت سطحی و زیر و اطراف زخم فلیکولهای سالکی بخوبی نمایان بود که در نتیجه اتبرین عناصر آماسی بویژه سلولهای درشت خواری که مملو از انگل سالک بودند کم و بیش خراب و از بین رفته و مخصوصاً انگل های سالک در حال خراب شدن و از بین رفتن بودند. بطوریکه بخوبی اثر اتبرین را در انگل سالک ظاهر میساخت. ولی نکته قابل اهمیت این بود که آزارهای سالکی برخلاف آنکه همگان معتقدند که کاملاً سطحی بوده و در ضخامت لاپوست و در طبقات سطحی زیر پوست دیده میشود نه تنها قسمتهای عمقی طبقات نامبرده را فرا گرفته بلکه در طبقات مایچه ای نیز فلیکولهای متعدد سالکی با تمام خواص بافت شناسی خویش نمودار بود و انگل هائی که در این فلیکولها جای داشتند کاملاً سالم و بخوبی نمایان بودند از اینرو معلوم میشود که اولاً آزار سالکی همیشه سطحی نیست و شاید در قسمتهای نرم تا طبقات عمقی نیز پیش میرود ثانیاً آنکه در مانهای موضعی ناچار قسمتهای سطحی

را مداوا مینماید ولی آزارهای عمقی بحال خود باقی میماند و پس از چندی دوباره در همان ناحیه بشکل جوشهای ریزی که ابتدا شباهت بسالك ندارد ظاهر میگردد و برخی آنها که با اسم آزارهای متالیشمانیوز^(۱) نامیده میشود و گاهی آنها را بالوپوس و غیره اشتباه مینمایند. لازم بگفتن است که نکته اخیر تنها فرضیه و نظریه ساده‌ای نیست بلکه در عمل نیز این حقیقت دیده شده است و ما تا کنون چندین بار از این قبیل آزردها را که پس از خوب شدن سالك دوباره عود نموده‌است و برای تشخیص لوپوس بافت برداری شده بود مشاهده نموده ایم و پس از آزمایش معلوم گردید که سالكی بیش نبوده است و بیمار با معالجات معمولی سالك کاملاً بهبود یافت.

دوننا^(۲) مطالعات خود را بر چهار بیمار مبتلای بسالك نموده و معتقد است نه تنها از لحاظ نمای بالینی ممکن است با سایر بیماریهای پوستی اشتباه شود بلکه از لحاظ آسیب شناسی نیز سالك را بزحمت میتوان از آزارهای کوفتی تمیز داد. دانشمندان مزبور در فولیکولهای سالكی سه طبقه متمایز تشخیص داد:

۱ - خارجی که از پلاسمازلن^(۳) و ۳- میانین که از سلولهای پلاسمازلن و سلولهای پوششی و ار^(۴) و لنفوسیت و بالاخره ۳- داخلی که تنها از سلولهای پوششی و ار تشکیل یافته است. کیرل^(۵) و ریسنستیرنا^(۶) تحقیقات خود را بر سالكی که ظاهراً شبیه بزخمهای کوفتی بود بعمل آورده و میگویند: با آنکه بیماری شباهت فوق العاده ای بکوفت دارد معهداً ساختمان بافت شناسی آن آزارهای سلی همانند بوده است و معتقدند که در این حال انگل سالك در بافت خیلی کم و نادر است (این مطلب همیشه با آنچه مادر مطالعات خویش نموده ایم وفق نمیدهد چه گاهی آزارها شبیه بسلی در ابتدای سالك دیده میشود و در اینحال سلولهای پوششی و ار مملو از انگل سالك میباشند).

علاوه بر آنچه گفته شد دانشمندان مذکور مطالعات خود را در سالك میمون تکمیل نموده و چنین مینگارند که آزردهای سالك در میمون خیلی مختلف و متغیر است و بهمین سبب میشود آزارهای حاصل از این بیماری را در تحت يك تصویر ریزی مشخص و معین ذکر نمود.

ناتان لاریه^(۷) آزمایش بافت شناسی خود را بر چهار بیمار مبتلای بسالك

۱ - métaleishmaniose ۲ - Donagh ۳ - plasmazellen ۴ - épithélioïdes

۵ - Kyrle ۶ - Reenstierna ۷ - Nattan Larrier

در بندر بوشهر نموده و چنین میگوید که انگل سالک بیشتر در ته و اطراف زخم و در سلولهای درشت خوار آن نواحی دیده میشود. سلولهای همبند اطراف نیز ممکن است گاهی حامل انگل سالک باشند. آزردهای حاصل عبارت است از طولیل شدن پتهای روپوستی و ضخیم شدن روپوست و درپالایش سلولهای آماسی در لاپوست.

ژان سلم (۱) سالکی پنج ماهه را که هنوز بزخم نیانجامیده بود مورد مطالعه قرار داد و در آن بضخیم شدن طبقه مالیگی و هیپرپلازی پاپیلوماتوز (۲) و هیپرکانتوز (۳) طبقه روپوست و درپالایش سلولهای درشت خوار و دیوسلول و سلولهای آماسی لنفوسیت و گویچه های یک هسته ای درشت و گویچه های ترشی دوست و ماست زلن و مانند آنها در لاپوست اهمیت میدهد.

پول وینی (۴) و پرینگو (۵) تحقیقاتی را که در موارد مختلف و در دوره های گوناگون بیماری نموده اند بتایجی که ما در مطالعات خویش بدست آورده ایم شباهت تام و تمامی دارد.

در دوره اول بیماری سالک بصورت جوش کوچکی است. در قسمت طبقات سطحی لاپوست تشکیلاتی فولیکولی شبیه به فولیکولهای سلی دیده میشود که در وسط از سلولهای پوششی وار روشن و یک یا چند دیوسلول و در اطراف از لنفوسیتها بنا شده است. این تشکیلات تنها در قسمت سطحی بوده و هرگز از قسمت غدد ترشی عرق تجاوز نمیکند.

فولیکولهای مزبور ابتدا از هم مجزا میباشد ولی رفته رفته بهم نزدیک و متصل شده کانون وسیع واحدی تشکیل میدهد. سلولهای آماسی و پوششی وار همه از انگل سالک مملو میباشد. طبقه روپوستی روی ناحیه مزبور را میپوشاند و رفته رفته نازک شده زخم تولید مینماید (چنانچه خواهیم دید آزارهای سالکی همیشه بطریقی که دانشمندان فوق ذکر نموده اند نمیباشد. بعلاوه چنانچه گفته شد فولیکولهای سالکی تنها در سطح دیده نمیشود.)

پس از این مقدمات که از لحاظ تاریخی و آشنائی بمطالعات دانشمندان فوق برای روشن ساختن ذهن خوانندگان گرام لازم بود اینک نتیجه مطالعاتی را که بر قریب

۱ - Jeanselme ۲ - hyperplasie papillomateuse ۳ - hypéracantose

۴ - Paule Vigne ۵ - Pringault

دویست بافت برداری از سالکهای مختلف در دوره های گوناگون شده است بنظر همکاران گرام می‌رسانیم.

۱- نمای خارجی آزار سالکی

سالک در بدو امر جوشی است^(۱) کوچک برنگ سرخ تیره باخارش که رفته رفته در نتیجه نفوذ سلولهای آماسی در ضخامت لاپوست بزرگتر شده و حجم بیشتری پیدا میکند. طبقات سطحی روپوست بر اثر بدی تغذیه و خارش و ضرب به بتدریج پوسته پوسته و سپس برپا پول سالکی زخم سطحی کوچکی تشکیل میشود. پوسته پوسته های سطحی در وسط پاپول ضخیم تر و وسیعتر و در کنار نازکتر و کوچکتر است.

وسعت و نمای خارجی زخم سالک با بزرگی و کوچکی و عده پاپولهای سالکی و پیشرفت بیماری و بویژه باشدت آلودگی زخم به میکروبهای دیگر بستگی تامل دارد. زخم سالک را عموماً کته یا رویه زرد رنگی میپوشاند که بر آن کاملاً میچسبد. شکل زخم گاهی گرد و زمانی بیضی ولی اغلب غیر منظم و دایره دایره ای است. کنار آن مانند زخمهای کوفتی کاملاً محدود و واضح ولی پر خون و خیزدار و برآمده و بیخ دار است. هرگاه در نزد بیماری چندین سالک در ناحیه ای از تن دیده میشود میانین بزرگتر و قدیمی تر^(۲) و کناری جوانتر و کوچکتر است. چه سالکهای اطراف در نتیجه تلقیح ثانوی^(۳) در پوستی که تا حدی مصونیت یافته است تولید میشود.

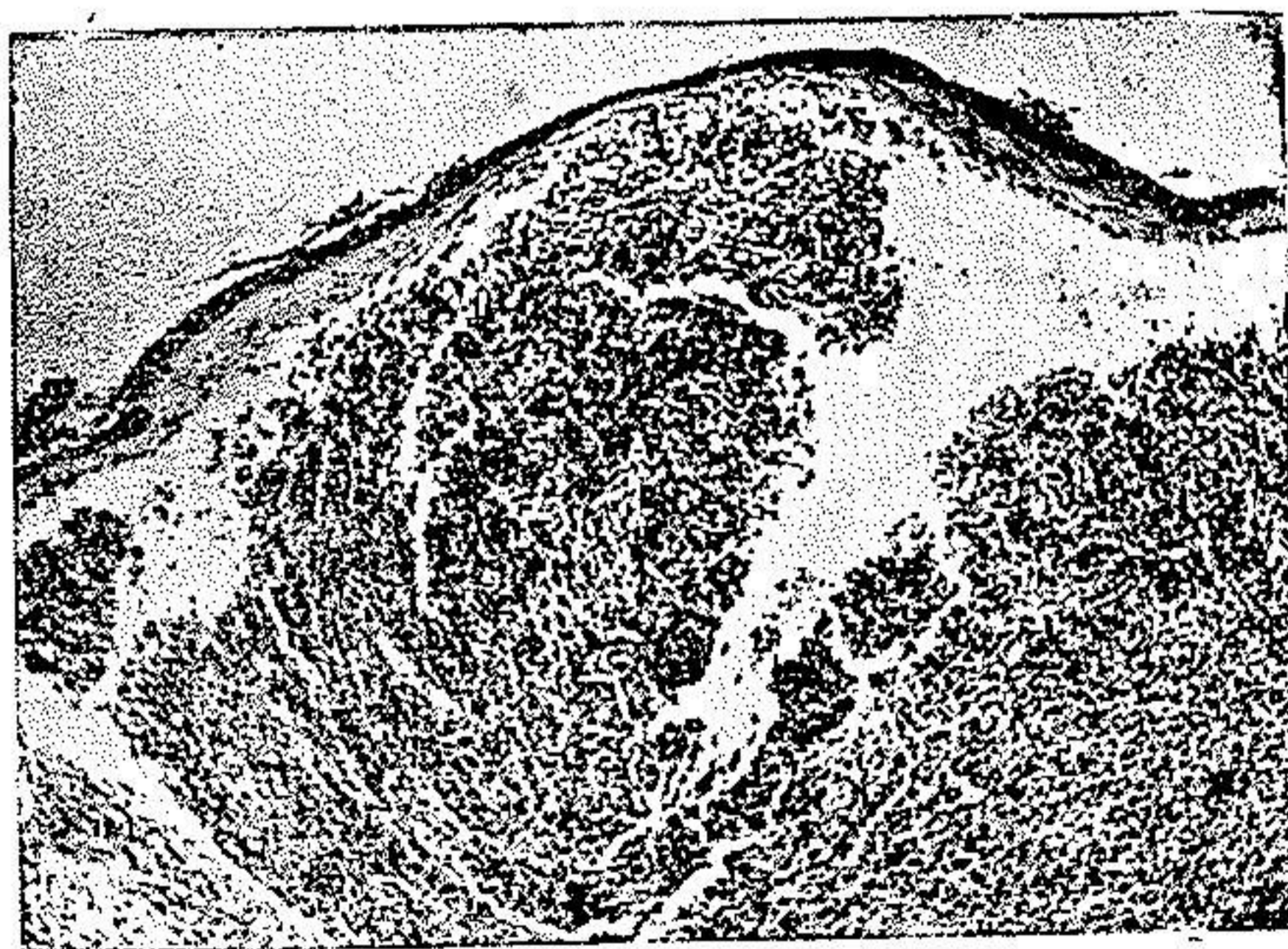اگر رویه یا کته سالک را بردارند در زیر آن زخمی دیده میشود که ته آن سرخ رنگ و جوانه دار بوده و روی آنرا چرک غلیظی پوشانده است. کنار زخم سفت و برجسته میباشد. در دوره های آخر بیماری که زخم در حال جوش خوردن است کنار زخم بتدریج صاف و از سرخی و پر خونی آن کاسته میشود. در اینحال رویه زخم هر بار که میافتد رویه کوچکتری جای آنرا میگیرد تا اینکه بالاخره رویه آن میافتد و زخم جوش میخورد. پس بدین ترتیب زخم از طرف محیط بمرکز رو به بهبود و جوش خوردن میرود. در جای سالک جوشگاه فرورفته و واضحی باقی میماند که تا مدتی سرخ و برآمده است ولی بعدها برنگ پوست سالم درمیآید.

دردور برخی سالکها پس از جوش خوردن برجستگی سرخ رنگی باقی میماند

که تا چندین ماه ممکن است بدین حال باقی باشد این عارضه را بیشتر در مواردی که سالک با امتین معالجه شده است میابند (دکتر ما کداول و دکتر حبیبی)

۲- آزردهای بافتی سالک

برای آنکه بهتر بتوان بازردهای حاصل از سالک در پوست پی برد باید بترتیب آزارهای طبقه روپوستی (۱) و لاپوستی (۲) و زیرپوستی (۳) را در نظر گرفت. آزردهای طبقه روپوستی - در ابتدای بیماری طبقه پوششی پوست در ساختمان خود ابدأ تغییری نمیدهد ولی همینکه بیماری بتدریج پیشرفت نمود روپوست در نتیجه کمی و بدی تغذیه و خیز و نفوذ سلولهای آماسی در پوست و مردگی (۴) و غیره بنازک شدن شروع میکند و طبقات سطحی آن سفید و پوسته پوسته میشود تا اینکه بالاخره رابطه بین سلولهای پوششی از هم گسیخته گردیده زخمی بر پاپول سالک ایجاد مینماید (شکل ۱)



(شکل ۱)

سالک سه ماهه زخمی نشده. برش يك پاپول سالک کمی قبل از زخمی شدن آن. روپوست نازک و از عده طبقات سلولهای پوششی کاسته شده است. در ضخامت لاپوست توده وسیعی از سلولهای درشتخوار دیده میشود که در خود صدها انگل سالک جای داده اند. قسمت مرکزی این توده سلولی مردگی یافته و کمی چرکین گردیده است.

این زخم محدود و مشخص گاهی برآمده و خیزدار و سرخ رنگ و زمانی کنارش

از لاپوست مجزاست. اگر زخم آلودگی نوینی پیدا کرده باشد و یا بر اثر مواد مختلفی که اشخاص بدون دقت برای درمان بکار میبرند تحریک شده باشد سالک بصورت زخم عمیق یا برجسته و جوانه دار سرخی درمیآید باینخی سفت و کناری برجسته و سخت که در نزد پیران ممکن است گاهی از حیث منظره و نمای خارجی با چنگار های پوستی اشتباه شود و ما چندین بار از این قبیل بیماران را برای تشخیص چنگار پوستی آنها بافت برداری کرده ایم در حالیکه مرض سالکی بیش نبوده است. از لحاظ بافت شناسی رو پوست بمحض اینکه به پوسته پوسته شدن شروع کند سلولهای پوششی آن باد کرده و عظم یافته (هیپرتروفی) (۱) سپس رو پوست بنازک شدن آغاز مینماید.

در طبقه بن لادی بازال (۲) جز افزایش صور گوناگون تقسیم سلولی و مختصر عظم تغییر بیشتری دیده نمیشود. طبقه سلولهای خاردار (۳) نازک شده پروتوپلاسمای سلولهای آن روشن و هسته آنان در حال پیکنوز (۴) است و قسمت درونی پروتوپلاسمای (۵) روشن بوده و مانند تپانی (۶) دور هسته را میگیرد. پلهای بین سلولی یا خارهای شولتز قطع شده است و بسبب جدا شدن سلولهای پوششی از هم و بالاخره بریدگی طبقه رو پوستی زخم میگردد. علاوه بر آنچه گفته شد در بین سلولهای پوششی عناصر آماسی مانند لنفوسیت دیده میشود. طبقه دانه دار رو پوست نیز نازک شده حتی در بعضی نقاط رو پوست نیز بکلی از بین میرود. طبقه شاخی برخلاف بقطر خود افزوده تولید هیپرکراتوز (۷) مینماید. در اشکال تومرال و بیخدار سالک رو پوست اغلب عظم زیاد پیدا کرده و پتهای پوستی طویل و بلند شده تا طبقات عمقی لاپوست پیش میرود. بطور خلاصه در رو پوست علائم یک هیپرکراتوز و هیپراکانتوز (۸) شدید دیده میشود. هنگامیکه سالک بزخم نشیند ساختمان بافت شناسی رو پوست بر حسب شدت آلودگی و تحریک تغییر مینماید. در زخمهای تمیز و پاک تنها پتهای پوستی طویل و بلند میشود و در رو پوست علائم هیپرپلازی نسبتاً شدیدی تولید میگردد. در صورتیکه اگر زخم آلوده و چرکین و تحریک شده باشد شدت هیپرپلازی رو پوست گاهی باندازه ایست که پتهای پوستی منشعب و وسیع و بسختی در ضخامت لاپوست و رو پوست شیمیه چنگارهای پوستی فرو میرود و تشکیل گلوب کرنه (۹) میدهد. در اینحال

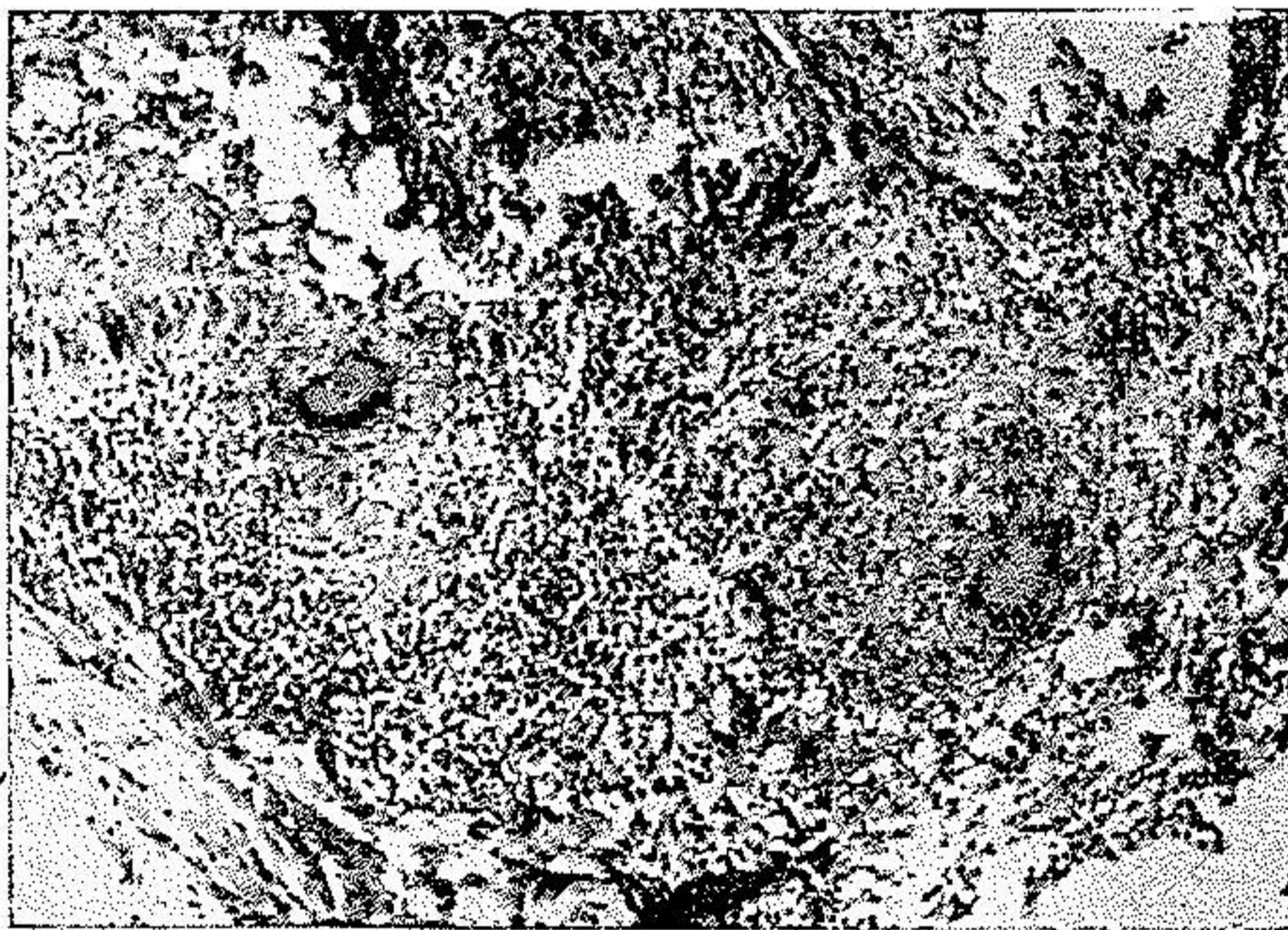
۱ - hypertrophie ۲ - Basale ۳ - couche à épine ۴ - pycnose

۵ - endoplasme ۶ - vacuole ۷ - hyperkératose ۸ - hyperacanthose

۹ - globes cornés

برهم خوردگی و بی نظمی و حتی صور مختلف تقسیم سلولی نیز نسبتاً فراوان می باشد بطوریکه در نظر اول تصویر ریزینی بافت کاملاً شبیه بچنگار سلولهای خاردار یعنی اپیتلیما اسپینوسلولر^(۱) میگردد.

۲ - آزردهای طبقه لاپوستی - آزردهای طبقه لاپوستی نیز مانند آنچه در طبقه روپوستی ذکر شد تحت تأثیر عوامل مختلف آلودگی و تحریک و در نتیجه بکار بردن مواد گوناگونی که بیمار بواسطه بی اطلاعی بعنوان درمان بکار میبرد و بالاخره مشی مرض وزخمی بودن یا نبودن آن تغییر مینماید. بطورکلی میتوان گفت آزردهای سالکی از لحاظ آسیب شناسی بشکل آزارهای آماسی مزمن و ویژه ای^(۲) یعنی فولیکولی بانفوذ عناصر درشتخوار است^(۳) ولی باید گفت منظره این تصویر ریزینی با آلودگی و تحریک زخم ممکنست بکلی طوری تغییر نماید که باعث اشتباه تشخیص شود.



(شکل ۴)

سالک چهار ماهه زخمی شده و آلودگی نسبتاً شدید. با تصویر بافت شناسی سل مانند یا فولیکولی کامل. در ضخامت لاپوست تشکیل فولیکولی کامل داده و از سلولهای پوششی وار و دیوسلول تشکیل یافته است. این فولیکول ها شباهت کاملی بفولیکولهای سالی دارد تنها در سلولهای پوششی وار عده زیادی انگل سالک جای دارند.

آزردهای سالکی را در طبقه لاپوست میتوان بطریق زیر تقسیم نمود:

۱ - épithélioma-spino-cellulaire ۲ - spécifique ۳ - type folliculaire et macrophagique

الف - آزردهای سل مانند یا فولیکولی (۱) .

ب - آزردهایی که با واکنش شدید و یدنواخت سلولهای درشتخوار تولید میشود (۲) .

ج - آزردهای کوفت مانند (۳) .

الف - آزردهای سل مانند یا فولیکولی - این شکل از آزردهای سالکی نیز بنوبه خود بدو شکل ظاهر میشود: یکی اشکال فولیکولی کامل با سلولهای پوششی و آرو دیوسلول دیگر اشکال فولیکولی ناقص یا ناجور.

۱ - اشکال فولیکولی کامل (۴) - در ضخامت طبقات سطحی لاپوست تشکیلات گرد یا بیضی شکل یعنی همان ساختمانهای فولیکولی مشاهده میشود. این فولیکولها مانند



(شکل ۳)

سالک سه ماده زخمی نشده با تصویر بافت شناسی سل مانند محدود ناقص (۵) در ضخامت لاپوست ساختمانهای محدودی دیده میشود شبیه به فولیکول های سلی که از سلولهای پوششی و آرو سلولهای آماسی (لنفوسیت و پلاسموسیت) تشکیل یافته و مملو از انگل سالک میباشد .

فولیکولهای سلی از سلولهای پوششی و آرو دیوسلول و در اطراف آن سلولهای لنفوسیت و پلاسموسیت بنا شده است (شکل ۲) در اینحال تشخیص بین سل و سالک آسان است

- ۱ - type tuberculoïde ou folliculaire ۲ - type macrophagique diffus-
en nappe ۳ - type syphiloïde ۴ - forme tuberculoïde typique
۵ - forme tuberculoïde atypique

زیرا انگل سالک در تمام سلولهای نامبرده موجود میباشد و در زیر ریزبین رنگ قهوه‌ای تیره‌ای را تولید مینماید که جالب توجه است در حالیکه سلولهای پوششی و ار سلی روشن و صاف هستند. علاوه بر تشکیلات فوق در بین عناصر سلولی بافت هم‌بند گویچه‌های سفید ترشی دوست و سلولهای درشتخوار فراوانی دیده میشود که از انگل سالک پر میباشد. رگهای خونی کمی پر خون (۱) و در بافت هم‌بند علائم يك تصلب (۲) مشاهده میشود.

آزردگیهای فولیکولی را ممکن است در دوره‌های گوناگون بیماری یافت. نکته قابل توجه این است که هر وقت بیماری پیش میرود از عده انگل سالک کاسته میشود. بطوریکه در اواخر مرض بکلی از بین میروند. حال اگر در چنین دوره‌ای که انگل سالک بکلی از بین رفته است آزمایش بافت شناسی آزردگیهای سلی مانند نشان دهد تشخیص دچار اشکال زیاد میگردد چه در اینحال باز شناختن سل از سالک تقریباً محال است.

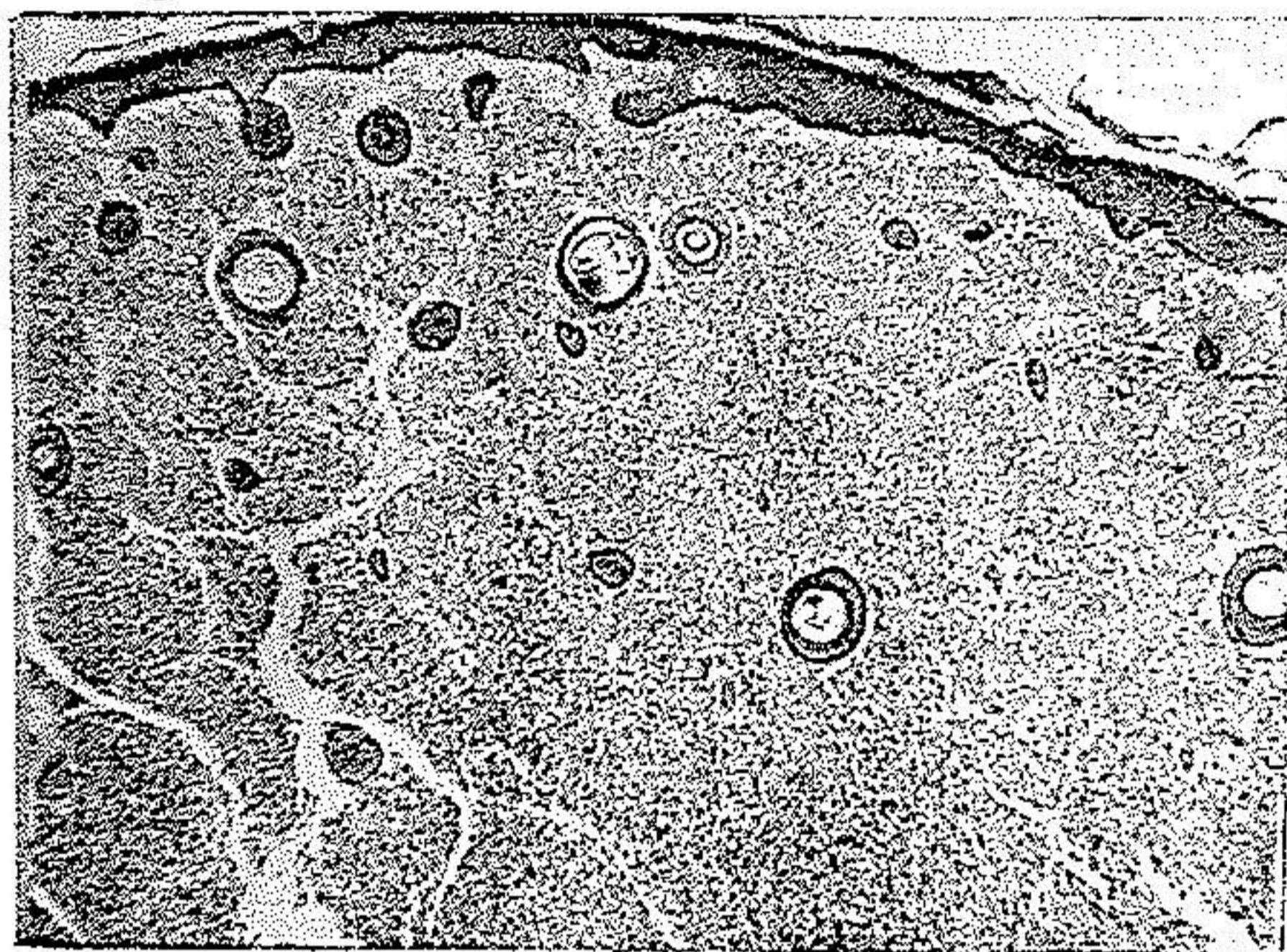
۴ - اشکال سلی ناجور (۳) آزردگیها ممکن است بیکدی از دو شکل زیر درآید:

اول - اشکال محدود (۴) از ساختمانهای شبیه بفولیکولهای سلی بنا شده است با این فرق که در آنها عناصر درشتخواری که از انگل سالک مملو هستند از سلولهای طویل با هسته‌ای درشت ساخته شده است که کم و بیش بسلولهای پوششی و ار شباهت دارد. ولی دیوسلول در بین آنها خیلی بندرت دیده میشود و پیرامن این تشکیلات را نیز سلولهای آماسی احاطه مینماید. بعلاوه در ضخامت بافت هم‌بند عناصر درشتخوار و گاهی دیوسلول بطرز غیر منظم و پراکنده وجود دارند که همه از انگل سالک پر میباشند (شکل ۳).

دوم - اشکال پراکنده (۵) از توده‌های سلولی کوچک غیر منظم و پراکنده‌ای تشکیل شده که سلولهای آن بیشتر از جنس عناصر درشتخوار و سلولهای پوششی و ار است که از انگل سالک مملو هستند. گاهی ممکنست در اینحال در بین توده‌های سلولی تشکیلاتی کم و بیش فولیکولی نیز مشاهده شود.

ب - آزردگیهای حاصل از واکنش شدید و یکنواخت سلولهای درشتخوار ایندسته از آزردگیهای سالکی بیشتر در آغاز بیماری دیده میشود و تصویر ریزبینی آن بصورت درپالایش (۶) پراکنده و یکنواختی است از عناصر درشتخوار مملو از انگل

سالک که تمام قسمت لاپوست را فرا گرفته است و از این قسمت تنها تیغه های باریکی



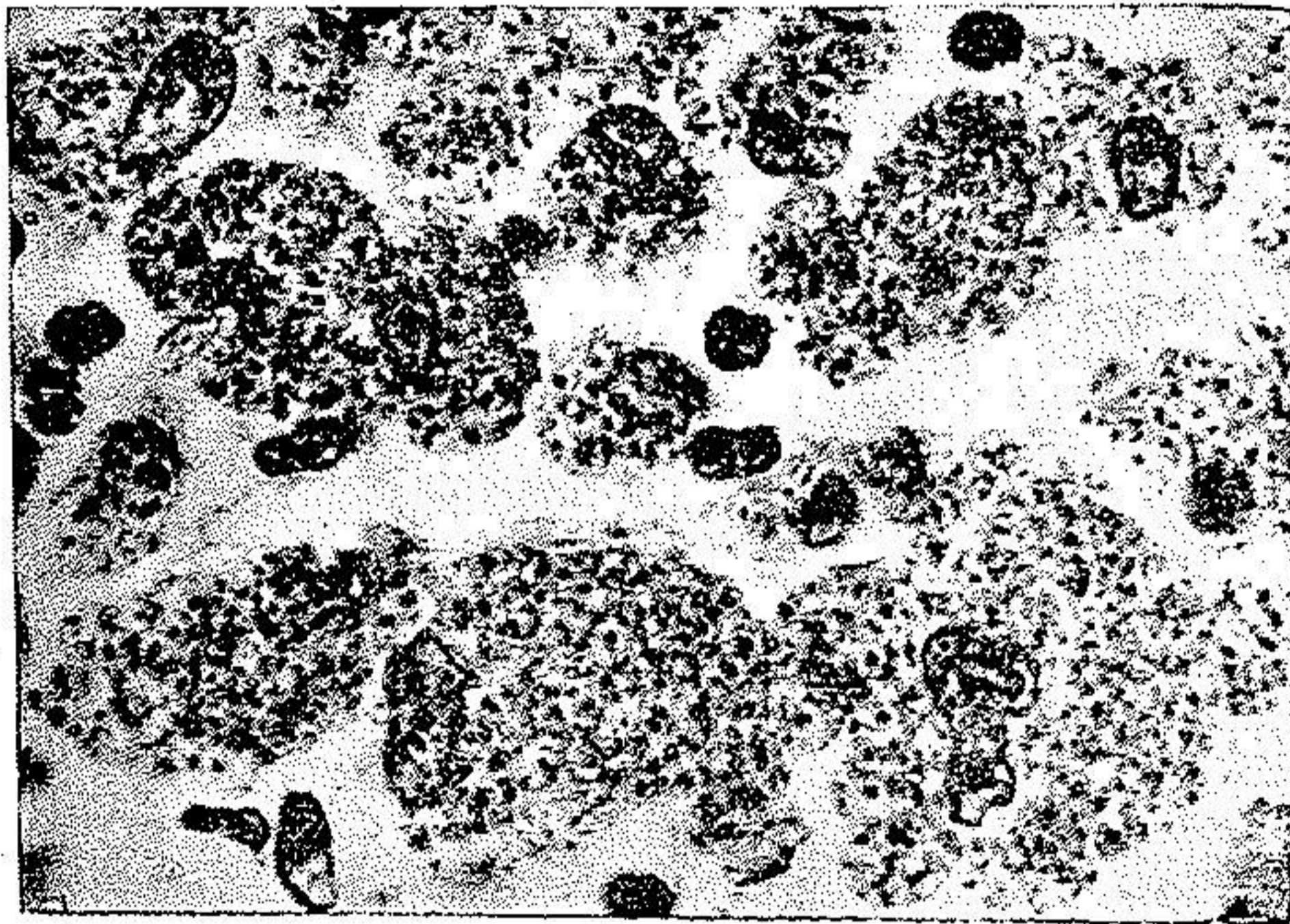
(شکل ۴)

سالک چهارماهه زخمی نشده باواکنش درشتخواری بطور پراکنده .
 در زیر روپوست و در ضخامت لاپوست توده های سلولی متراکمی دیده میشود که در
 همه عده زیادی اینگال سالک جای دارند. توده های سلولی از یکدیگر بوسیله تیغه های
 باریکی از بافت همبند لاپوست جدا میباشند. بطوریکه ملاحظه میشود سلولهای
 درشتخوار جانشین بافت همبند طبیعی لاپوست گردیده اند .

از بافت هم بند باقی میماند . قسمتی از لاپوست که مستقیماً در زیر روپوست قرار دارد
 خیزدار و بصورت خط روشنی طبقه پوششی روپوست را از ناحیه هائی که در آن سلولهای
 درشتخوار گرد آمده است جدا میسازد . سلولهای آماسی عبارتند از . لنفوسیتها و سلولهای
 درشتخوار و گویچه های سفید ترشی دوست و پلاسموسیت و پلاسمالین (شکل ۱ و ۴) .
 سلولهای درشتخوار ممکن است باشکال مختلف درآیند : گاهی دوکی شکل با هسته ای
 طویل و درشت و پروتوپلاسمائی روشن و زمانی کم و بیش کروی و یا غیر منظم بایک یا دو
 هسته ریز و پروتوپلاسمائی فراوان مملو از اینگال سالک است و بالاخره درشتخوارها ممکنست
 طویل و یا دوکی و یا گرد و یا بشکل دیگر درآیند در حالیکه هسته آنها بیکطرف سلول
 رفته است و در قسمت پروتوپلاسمای فراوان آن تپان روشن^(۱) وسیعی دیده میشود

که از انگل سالک پر است و ما این سلولها را با اسم درشتخوار (۱) نامیده ایم (شکل ۶) علاوه بر عناصر نامبرده گاهی درشتخوارهای دیگر از قبیل دیوسلولها و سلولهای پوششی و ار نیز یافت میشوند که همه در پروتوپلاسمای خود صدها انگل سالک را جای میدهند. بهمین مناسبت این سلولها پس از رنگ آمیزی با هماتین و اریتروزین و زعفران برنگ قهوه‌ای تند صافی درمیآید که علت آن وجود انگل در پروتوپلاسمای آنهاست.

باید دانست که انگل سالک نه تنها در عناصر نامبرده دیده میشود بلکه در فاصله بین سلولها و در پلاسموسیتها و گاهی نیز در سلولهای بافت همبند دیده میشود. در فولیکولهای سالکی اغلب رگها کیاب بوده و پرخونی نیز دیده نمیشود و بیشک علت مردگی قسمتهای مرکزی و وارفتگی مغز پاپول سالکی مربوط بهمین خاصیتست (شکل ۱).



(شکل ۵)

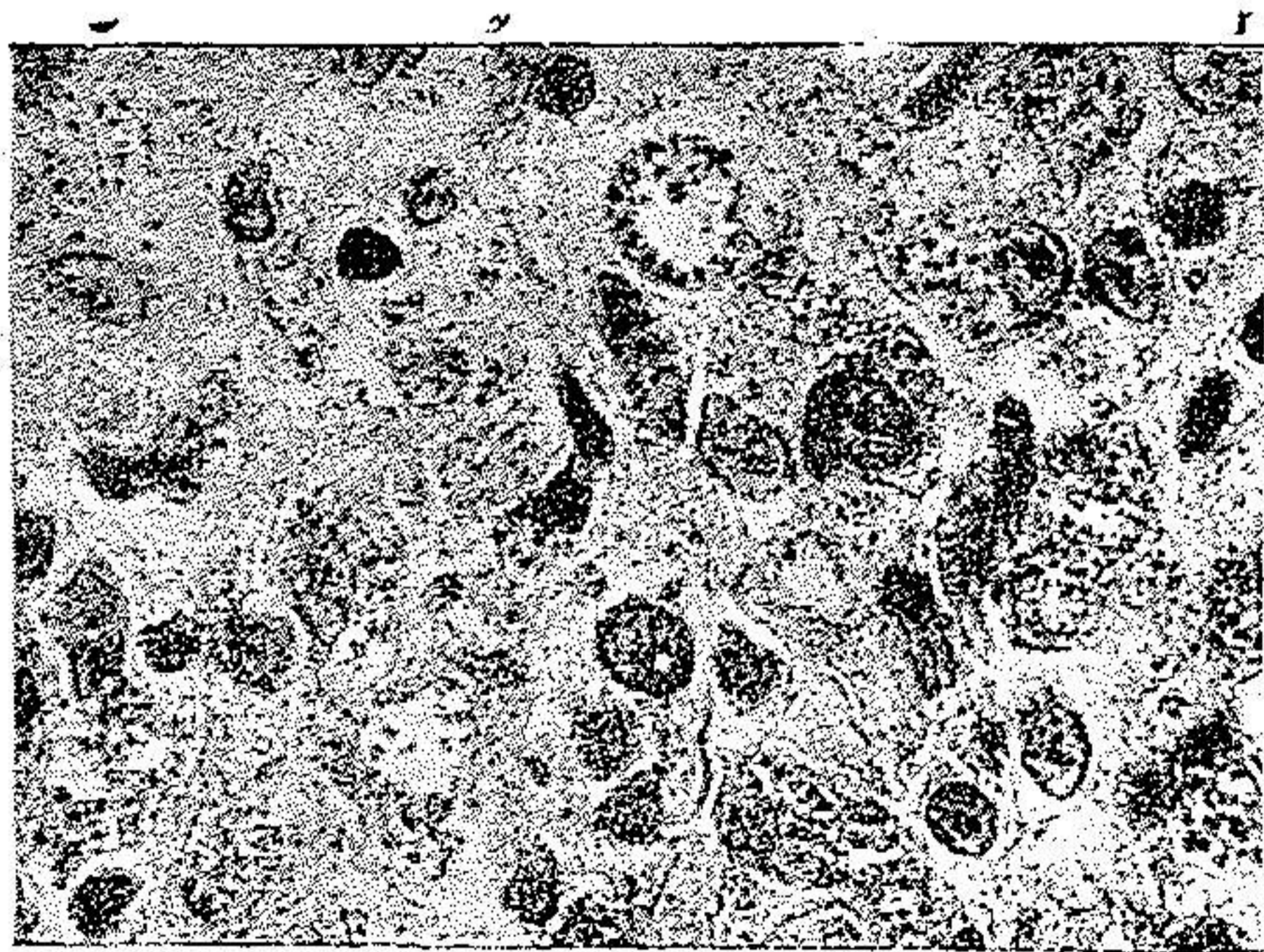
عناصر درشتخوار با هسته‌های ریز و متعدد که در پروتوپلاسمای فراوان خود صدها انگل سالک جای داده‌اند که بخوبی نمایان است.

ج - آزردهای کوفت مانند - در قسمت لاپوست ساختمانهای فولیکولی کامل و یا ناقص دیده میشود ولی فرقی که با اقسام فولیکولی دارد اینست که در ضخامت بافت همبند و در اطراف فولیکولها مقدار فوق العاده زیاد سلولهای لنفوسیت و پلاسموسیت (مانند آماسهای کوفتی) بطور پراکنده دیده میشود. سلولهای پوششی و ار و دیوسلولها

گاهی تشکیل فولیکول وزمانی بطور پراکنده و غیر منظم در بافت یافت میشود. سلولهای لنفوسیت پراکنده و تمام ضخامت لاپوست را پر مینمایند و تنها در قسمتی که مستقیماً در زیر روپوست قرار گرفته است کمتر دیده میشوند. سلولهای بافت همبند و پوششی وار و پلاسموسیت ها مملو از انگل سالک میباشند.

تفاوت میان این قسم از آماسهای سالکی با آماسهای کوفتی حقیقی عبارت است از سالم بودن جدار رگها و وجود انگل سالک و سلولهای درشتخوار مملو از انگل و خیز و بالاخره کمی تصلب بافت همبند.

۳- آزردهای طبقة لاپوستی - عموماً در ابتدای بیماری در قسمت زیر پوست تغییری رخ نمیدهد ولی هنگامیکه بیماری پیش برود و یا آلودگی پیدا کند در قسمت زیر پوست نیز علائم آماس مزمن و تصلب دیده میشود. اگرچه علماء فن عموماً معتقدند که آزارهای سالکی تا این طبقة پیش نمیرود ولی چنانچه سابقاً بدان اشاره شد و شرح حال بیماری را نیز ذکر نمود نه تنها در این قسمت بلکه در طبقات عمیق تر نیز فولیکولهای سالکی دیده شده است.



(شکل ۶)

عناصر درشتخوار که در پروتوپلاسمای خود تشکیل حفره هانی میدهد که پراز انگل سالک میباشد.

آنچه تا کنون گذشته تغییراتی است که در سالکهای زخمی نشده و یا زخمی شده ما پاکوبی آلودگی شدید و یا غیر متأثر از تحریک دیده میشود. ولی شك نیست در مواردیکه

سالک سخت آلوده و یا تحریک شده باشد تصویر بافت شناسی آن نیز بر اثر آن عوامل تغییرات دیگری از قبیل علائم آماس چرکین و تصلب و در پالایش شدید سلولهای آماسی و غیره پیدا میکنند که باید آنها را در نظر گرفت. چنانچه ملاحظه میشود بطور خلاصه آزردهای سالکی بی اندازه متغیر بوده و نمیتوان آنها را بیک صورت و شکل معینی ذکر نمود بلکه در هر دوره از نمو و با تأثیر عوامل خارجی و غیره تصویر ریزی آن تغییر مینماید. در نتیجه این اختلاف شکل آزردهای مزبور است که دانشمندان مختلف هر کدام بنحوی آنها را ذکر نموده اند و بیان آنان اغلب باهم مغایرت کامل دارد نظر باینکه ما موفق شده ایم راجع بعده بسیاری از سالکها در شرائط مختلف از لحاظ بافت شناسی بررسی کنیم بنابراین صور گوناگون موجود را جمع و بطوری که ذکر شده تقسیم بندی نمودیم.

عوارض سلی و چنگاری سالک

سالک بیماری است عموماً خوش فرجام و کمتر دیده میشود که عوارض آن خطرناک باشد. در اینجا تمام عوارض سالکی را که همکاران گرام کاملاً بدان آشنائی دارند ذکر نمیکنم و تنها دو عارضه را که یکی سل پوستی و نسبتاً فراوان و دیگری چنگاری خیلی نادر و کمیاب است یاد آوری میشود.

عارضه سلی سالک - این عارضه که نسبتاً در ایران فراوان است تا کنون بصورت مختلف مشاهده گردیده است. بطوریکه میتوان گفت سه تا پنج درصد سالکها بلوپوس تبدیل میشود و اغلب لوپوسهای که در کشور ما دیده میشود عموماً بعد از ابتلا بسالک است.

پس از جوش خوردن زخم سالک مدت دو یا سه ماه و گاه بیشتر جای سالک جوشگاه سرخ و برآمدهای باقی میماند که بتدریج رنگ آن از بین میرود و جوشگاه نرم و اثر نمایانی از خود باقی میگذارد. گاه چنانچه ذکر شد بویژه پس از زرق امتین در اطراف سالک برآمدگی سرخ رنگی بیادگار میماند که تا چندین ماه دیگر باقی است (دکتر ما کداول و دکتر حبیبی) و نباید این عارضه را با سل اشتباه نمود هنگامیکه بر جای سالک بخواهد لوپوسی برآید بر کنار جای زخم پاپولهای سرخ ریز و خشکی مشاهده میشود که روی آنها پیوسته پیوسته شدن شروع میکند و اگر باشیسه

ساعتی بر آن فشار دهند دانه‌های سفیدی مشاهده میشود. این پاپولها ابداً رو به بهبود نرفته و بتدریج قسمتهای سالم اطراف را گرفته وسعت پیدا میکند.

نکته قابل توجه این است که در چند نوبت روی برشهای تهیه شده از بیماران سالکی دو نوع آزرده‌گی سل و سالک مشاهده نموده‌ایم بطوریکه در قسمتی از برش علائم سل حقیقی باجمیع خواص بافت شناسی یافته بی آنکه در آن کمترین اثری از انگل سالک باشد درحالتیکه در قسمت مجاور آن فولیکولهای سالکی باجمیع خواص اصلی و صدها انگل سالک در داخل هر سلول پوششی وارو درشتخوار وجود داشته است بطوریکه در وجود توأم سل و سالک شکی باقی نمیماند. بعلاوه مشی مرض و پیشرفت آن نیز مویذ این مسئله است. ولی هنوز معلوم نیست که میکروب سل از راه خون و یا مستقیماً از خارج روی زخم سالک که ماهها باخارج مربوط است پیوند شده است آنچه در این باب میتوان گفت این است که ما در ۴ بیمار سالکی که بعد بلوپوس مبتلا شده بودند ابداً در ششها و یا نقطه دیگر تن کانون سلی در حال نمو و پیشرفت نیافته‌ایم. از این رو باید بیشتر طرفدار آلودگی سطحی و خارجی سل بود. ولی شك نیست که باید تحقیقات عمیقتری در این باب بعمل آید. نگارنده معتقد است که با وجود این اشکال مخلوط سل و سالک که در سه نوبت مشاهده نموده‌ایم میتوان چنین پنداشت که تمام اشکال سالک که بسل پوستی تبدیل میشود یکی از این اشکال مخلوط سل و سالک است منتها تا روزیکه سالک وجود دارد مرض بشکل يك سالک ظاهر میشود و سل بکلی مخفی میماند. ولی بمحض اینکه سالک رو به بهبود گذاشت و جوش خورد گندسلی نمایان میشود بطوریکه عموماً بیماران خود در ضمن سؤال بخود حقیقت این امر را آشکار میسازند و میگویند: «هنوز سرخی جای سالک از بین نرفته بود که این جوشها در اطراف جای زخم نمایان شد و بهیچ مداوا خوب نمیشود».

اکنون شرح حال چند بیمار که از این لحاظ قابل توجه است ذکر میشود.

بیمار ۱ - نمره برش ۸۶۹ بیمار از طرف آقای دکتر سعید مالک فرستاده شد (۱۳۱۸)

خانم س ۴۵ ساله اهل تبریز اظهار میدارد که در کودکی یکبار بسالک روی بینی مبتلا و باسانی و خوبی معالجه شده جای آن نیز باقی است. در هشت ماه قبل بر گونه راست خود جوش کوچکی حس میکند که بتدریج زخم فرورفته ایجاد نموده است. بیمار برای تشخیص بافت برداری بازمایشگاه آسیب شناسی فرستاده شد. آزمایش بالینی زخمی است فرورفته بقطر ۶ تا ۷ میلیمتر دارو جوانه تازه. در آزمایش بافت شناسی روی برش دو قسمت متمایز دیده شد یکی مربوط بسالک باجمیع خواص بافت شناسی آن بصورت

يك واكنش آماسی با سلولهای درشتخوار مملو از انگل سالک و دیگری در مجاورت آن قسمت بی يك انگل سالک بصورت آماس سلولی فولیکول با سلولهای پوششی وار و دیوسلول و کازئی فی کاسیون در مرکز فولیکول تشخیص آسیب سالک و سل باهم داده شد. مشی مرض نیز بر حسب گزارشی که آقای دکتر مالک داده اند تشخیص فوق را کاملاً روشن میسازد. بیمار پس از تشخیص سل و سالک بوسیله الکتروکواگولاسیون معالجه شده و کاملاً بهبود یافت. ولی چند ماه بعد از نو در اطراف آن دانه های ریزی تشکیل میشود که قسمتهای مجاور را نیز فرا میگیرد این بار با برق درمانی معالجه میشود. سپس دو سال بعد نیز دوباره بیماری بهمان صورت عود میکند. در این دفعات اخیر ابدأ انگل سالک در زخم دیده نشد و منظره زخم نیز کاملاً شبیه به اوپوس بوده است.

بیمار ۲ - نمره برش ۴۱۶ و ۳۹۸ - بیمار از طرف آقای دکتر حبیب عدل فرستاده شده بود (۱۳۱۸).
 ف. ۱. کودکی است پنجاه در دو مادگی بر گونه راست او سالکی ظاهر شد که با درمان معمولی سالک پس از چندین ماه بهبود کامل یافت و جوش گاه سالک در قسمتی از پوست بخوبی نمایان است. چند ماه پس از بهبود کامل سالک در پائین و کنار جوش گاه آن جوشهای ریز نمایان شد که رفته رفته قسمت سالم اطراف را فرا گرفت و با هیچیک از معالجات معمولی بهبود نیافت و در این مدت چهار سال مرض تمام گونه راست را تقریباً فرا گرفته و دارای جمیع خواص بالینی لوپوس میباشد. در بافت برداری علامت يك سل پوستی نمایان است و ابدأ انگل سالک در آن دیده نشده و بیمار با برق درمانی بهبود کامل پیدا کرده است.
بیمار ۳ - نمره برش ۴۱۷ بیمار از بخش پرتوشناسی بیمارستان سینا فرستاده شده بود (۱۳۱۸).
 م. ح. پنجاه ساله در دوازده سال قبل بچندین سالک در شانه و چهره مبتلا شده که بر گونه ها و لب درآمده و مخاط را نیز فرا گرفته است. سالک های مزبور با مرهم بلودومیلین کاملاً بهبود یافته و دوره مرض یکسال بطول انجامید. یکسال پس از بهبود کامل در اطراف سالکی که روی گونه راست بوده چندین جوش کوچک میزند که رفته رفته اطراف را فرا میگیرد و ابدأ با معالجات معمولی درمان نمیشود بلکه رفته رفته زخم وسیع تر میگردد.

در آزمایش ترشح انگل سالک دیده نشد. برای تشخیص بیماری بافت برداری شد و تشخیص لوپوس مسلم گردید و ابدأ انگل سالک در آن دیده نشد. بیمار بوسیله رادیوتراپی کاملاً بهبود یافت (در این شرح حال مشاهده میشود اگر گند از راه خون بنقاط زخمی شده و ضعیف تن جای گزین شده بود باید تمام سالکها تبدیل به لوپوس شود.)

بیمار ۴ - نمره برش ۵۲۳ بیمار از طرف آقای دکتر ملکی فرستاده شده است (۱۳۱۹).
 ا. ی. یازده ساله اهل تفرش ولی شش سال است که در تهران مسکن دارد. در سال نخستین ورود به تهران بر گونه راست او چند جوش کوچک میزند که بتدریج بزرگ شده زخمی تولید مینماید که پس از یکسال بخودی خود کاملاً بهبود یافته و از خود جوشگاهی میگذارد که بخوبی نمایان است. دوازده ماه پس از بهبود کامل در اطراف جوشگاه سالک خود جوشهای متعدد کوچکی حس میکنند بی درد و خشک و گاهی باخارش که از آن پس با هیچ درمان معمولی ازین نرفته بلکه بتدریج پوست اطراف را هم فرا گرفته است.

پس از بافت برداری تشخیص لوپوس داده شد و ابتدا انگل سالک در آزمایش دیده نشد . تاکنون متجاوز از چهل بیمار نظیر بیمارانی که شرح داده شد مورد آزمایش بافت برداری قرار گرفته‌اند که برای مثال تنها بذکر چهارتن اکتفا شد .

عارضه چنگاری (سرطانی) سالک - از این عارضه تاکنون اسمی برده

نشده است ولی چنانچه در دو شرح حال زیر ملاحظه میشود بندرت آن برمیخوریم .
بیمار ۵ - نمره برش ۶۹۷ بیمار از طرف آقای دکتر سعید مالک فرستاده شده است (۱۳۱۸) .
 ی - بیمار ۳۶ سال دارد و در ۳ سال قبل در گوشه چشم راست و بر شقیقه خود جوش کوچکی حس میکند تیره رنگ و خشک و بچندین پزشک مراجعه میکنند . پس از آزمایش میکرب شناسی تشخیص سالک داده میشود . بیمار با درمانهای معمولی سالک پس از چندماه بکلی بهبود یافته و سالک از خود جوشگاهی باقی میگذارد که بخوبی دیده میشود . یک سال قبل یعنی یکسال پس از بهبود بیمار در جای سالک پیش حس مینماید که پوست زیر سخت و پوسته پوسته میشود . چند ماه بعد در آن ناحیه زخمی تولید میشود که رفته رفته عمیق تر شده و ابتدا رو بهبود نمیرود . آزمایشهای مختلف میکرب شناسی ابتدا انگل سالک در آن نشان نداده است . زخم از نو بصورت زخمی نوبه عمیق با کناری سفت و سخت و خشک و رویه دار درآمده است . بیمار در اینحال برای بافت برداری با آزمایشگاه فرستاده میشود . نتیجه آزمایش چنگار پوستی (۱) است .
 عارضه مزبور با رادیوتراپی درمان یافته است .

بیمار ۶ - شماره برش ۴۲۱ بیمار از بخش پرتو شناسی بیمارستان سینا فرستاده شد ۱۳۱۷

ش . ح . دوازده ساله در ۳ سال قبل مبتلا بسالکی برگونه راست و چانه میشود که آزمایش بالینی و میکرب شناسی آن تشخیص حتمی سالک را نشان میداده است . پس از یکسال بیمار با درمانهای معمولی سالک کاملاً بهبود یافت . پانزده ماه بعد از بهبود مرض عود مینماید ولی این بار نمای خارجی آن کاملاً با پیش متفاوت بوده و مکرر برای درمان پزشکان مختلفه مراجعه مینماید و نتیجه ای نمیگیرد و هر روز مرض رو شدت میبرد . چنانچه ذکر مینماید آزردهای پوستی او عموماً در فصل های سرد بهتر و در فصل های گرم بدتر شده است . هنگام آزمایش بالینی بیمار در ناحیه گونه راست و چانه زخم وسیعی دیده میشود که در بعض نقاط آن بهبود یافته و روی آنرا پوستی اتریفیک پوشانده است . هنوز در قسمتی از این دوزخم جوشگاه سالک بخوبی نمایان است چه آزردهای حاصل از آن از کنار دو جوشگاه سالک شروع بنمو گذارده است . علاوه بر آنچه گفته شد در دو جوشگاه سالک دو زخم جوانه دار برجسته بزرگتر از یک نخود مشاهده میشود و کاملاً نمایان بوده است که میان آزردهای اطراف و زخمهای اخیر باید تفاوتی باشد . بافت برداری از سه قسمت مختلف چهره بعمل آمد : یکی در ناحیه پوستهای اتریفیک و دوتای دیگر از قسمت زخمهای جوانه دار و برآمده . نتیجه آزمایش در ناحیه پوست اتریفیک اوپوس و در ناحیه زخمهای جوانه دار چنگار پوستی بود . معالجات با اشعه X بدون نتیجه ماند .

شکی نیست که عارضه چنگاری سالک بی اندازه کمیاب و نادر است و دور نیست چنانچه برخی از همکاران معتقدند این عارضه اتفاقی بیش نباشد. ولی نکته قابل توجه اینست که در هر حال هسته چنگاری برجوشگاه سالک نمو نموده است. در شرح حال بیمار ۶ شکی نیست که چنگار بر روی پوستیکه مبتلا بلوپوس بوده رشد کرده است. ولی چنانچه گفته شد هسته های چنگاری تنها برجوشگاه سالک گونه و چانه روئیده بود و در سایر نقاط پوست چهره که بلوپوس ابتلا داشت اثری از چنگار نبود.

اما در باب عارضه سلی سالک اغلب از همکاران موافق و معتقدند که این عارضه نسبتاً فراوان دیده میشود و باید آنرا یکی از عوارض مهم سالک دانست. تنها نکته ای که ما در اینجا بدان بیشتر اهمیت میدهم و تا کنون شاید بدان اشاره نشده است وجود سل و سالک باهم است که ما در نزد سه بیمار مشاهده نمودیم و تنها از حال یکی از آنها (بیمار ۱) تا چند سال بعد نیز اطلاع یافتیم. اما دو بیمار دیگر از کارگران کارخانه دخیانیات و بوسیله آقای دکتر کاسمی پزشک کارخانه معرفی شده بودند ولی از آنجائیکه کارگران متأسفانه کار خویش را ترک گفته بودند با کوشش فراوانیکه از طرف ایشان بعمل آمد نتوانستیم شرح حال آنها را تکمیل نمائیم و نشانی شان را بیابیم تنها در دفتر بخش بیداری کارخانه بهبود کامل آن دو بیمار پس از دو ماه معالجه ذکر شده بود. ولی بعد از هشتماه عود بیمار برابصورت لکه های سرخ خشک که شروع بفرار گرفتن پوست سالم اطراف کرده ذکر نموده اند و در ضمن یاد آور شدند که هیچیک از معالجات معمولی سالک و مانند آن سبب برطرف شدن آنها نشده است (دکتر کاسمی). چنانچه قبلاً نیز تذکار داد علی که سبب این تشخیص گردیده است همانا مشی مرض و تصویر بافت شناسی برش نامبرده بوده است. شکی نیست برای آنکه بهتر و کاملتر بتوان چنین امری را باثبات رسانید باید از این بیماران علاوه بر آزمایشهای بافت شناسی قطعه ای از بافت برداشته شده را بخو کچه هندی تلقیح نمود.

نتیجه

از آنچه ذکر شد میتوان بترتیب مراتب زیر را نتیجه گرفت.

۱- از گزارشهاییکه باکمک وزارت بیداری تهیه شده است معلوم میشود که

سالک در تمام نقاط کشور ایران بطور بومی دیده میشود ولی مبتلایان اغلب مسافرانی

هستند که از نقاط دیگر بآن نواحی آمده‌اند.

۲ - در سرخس و سنج سالک خاصی دیده میشود که طرز نمو و پیشرفت و نمای خارجی آن با سالکهای معمولی نقاط دیگر کشور فرق دارد و ممکنست دوره نمو آنها چندین سال بطول انجامد (دکتر سامی راد و دکتر مدرسی).

۳ - تصویر بافت شناسی آزردهای سالکی در نتیجه عوامل مختلف زیر تغییر می نماید:

الف - نمای سالک (زخمی است یا زخمی نیست).

ب - دوره بیماری و سن سالک.

ج - شدت آلودگی آن^(۱).

د - طرز درمان.

۴ - سالک در دوره های مختلف خود آزردهای گوناگونی در طبقات مختلف پوست تولید مینماید:

در روپوست.

الف - در نخستین دوره رشد و قتیکه سالک بصورت پاپول کوچکی است سبب نازک شدن روپوست و ایجاد هیپرکراتوز و پوسته پوسته شدن روپوست میشود.

ب - هنگامیکه سالک زخمی میشود پتهای پوستی طویل و بلند و گاهی نیز هیپرپلازی شدیدی در طبقه روپوستی مشاهده میشود.

در لاپوست.

الف - هنگامیکه سالک زخمی نشده است آزردهای سالکی یکی از اشکال زیر را بخود میگیرد.

۱ - اشکال سل مانند یا فولیکولی کامل.

۲ - اشکال سل مانند یا فولیکولی ناقص و ناجور (محدود و پراکنده).

۳ - آزردهای گهائیکه با واکنش سلولهای درشتخوار بطور پراکنده دیده میشود.

۴ - اشکال کوفت مانند.

ب - هنگامیکه سالک زخمی است ولی آلودگی آن کم باشد ساختمان بافت شناسی آزارهای حاصل از آن یکی از اشکال مذکور در بالا شبیه است منتهی انگل سالک

کیاب تراست و فقط در شتخوار هائ دیده میشود که در ضخامت پتهای لاپوستی میان سلولهای آماسی جا دارند .

ج - هنگامیکه سالک زخمی و چرکین و آلودگی پیدا کند انگل سالک خیلی کمیاب است و گاهی نیز بکلی از بین میرود . ساختمان بافت شناسی آن بصورت آماسی چرکین یا مزمن و یا ویژه ای^(۱) در میآید که گاهی تشخیص بافت شناسی آن دوچار اشکال زیاد میشود .

ه - در میان عوارضاتی که سالک ایجاد مینماید باید عارضه های سلی و عارضه چنگاری آنرا شمرده . نخستین نسبت فراوان و دومین بسیار کمیاب میباشد .

۶ - در میان آزمایشهای مختلفی که از سالکهای گوناگون بعمل آمده است در سه نوبت آزردهای مختلفی از سل و سالک یافته ایم که در آن آزارهای سلی و سالکی بخوبی نمایان بوده و جمیع خواص بافت شناسی هر یک از آزردهای مزبور را دارا میباشد بعلاوه مشی مرض نیز صحت این آزار مختلط را باثبات رسانیده است. از اینرو نگارنده تصور مینماید که سالکهاییکه بعداً بسل تبدیل میشود در حقیقت همین سالکهای مختلط با سل میباشد که سالک پس از معالجات ضد سالکی از بین رفته و خوب میشود در صورتیکه سل به پیشرفت و نمو خود ادامه میدهد و لوپوس ایجاد میشود .

BIBLIOGRAPHIE. مأخذ و مدارك :

- BELOT et PAUT CHEVALIER- Traité de dermatologie et clinique, bouton d'Orient T I-p. 282; T. II P. 204-1933
- BROCQ: Maladie de la peau, bouton d'Orient, Page 100
- BETTMANN et WASIEEWSKI Arch. f. sch. u. Trop. Hyg
Juillet 1909.
- BUSSIERE A. Revue de méd. et d'hyg. tropicales - 1908. S. P. F.
indien méd. gaz. 1904.
- CHEIKHE - Leishmaniose à Téhéran. Thèse de Paris 1935.
- DARIER - SABOUREAUD : Nouvelle pratique de dermatologie,
Bouton d'Orient T. III-P. 269.

- DONAGH Mc. - Brit. Journ. od dermato. & Syphilis 1921.
- HIGOUMENKAS - Le bouton d'orient. Paris 1930.
- HABIBI M. - Précis d'anatomie pathologique, Téhéran 1941.
- JACQUET, RAYNAUD - Pratique de dermatologie, bouton d'orient
T. I. Page 184 - 1902.
- JAMES S. P. - Scient. Mem. by Office of the med. and Sanit. Dep.
of the Gov of India, November 1905.
- JEANSELME. E. - Cours de dermatologie, exotique P. 212, 1904.
- LOGHMAN DOWLEH. M. H. - Etude du bouton d'orient, Thèse
de Paris 1909.
- LOUSTOLDT - Thèse de Lille 1888.
- LAVÉLAN - Leishmaniose (Kala Azar, bouton d'orient, Leishm -
aniose américaine) 1917.
- MONTPELLIER, SEVENETT - Encyclopédie médico - chirurgicale
p. 8094 A, première édition B. 1935.
- NICOLAS ET PERRAUD - Etude histo - physio - pathologique de
l'oeil et du système nerveux dans la leishmaniose généra -
lisée. Annale de l'Institut Pasteur No. 5. Paris Novembre 1936.
- NATAN L. LARRIER et BUSSIERE A. - Soc. de pathol. exotique
13 janvier 1909.
- PONCET F. - Annales de l'Institut Pasteur 1887. T. I. P. 518.
- REENSTIERNA J - KYRLE J. : Arch. f. Dermata. u. Syphilis, 1921.
- RIEHL - Vierteljahresschrift fur Dermatologie und Syphilis 1889.
- SABETI. A - Thèse de la Faculté de Médecine de Téhéran 1941.
- ZANGANEH - Salek Thèse de Téhéran 1935.
- VIGNE P. Annales de dermatologie et de syphilis 1942.
- VRIGHT J. H - Journal of medical research, décembre 1903.