اثر آسپیرین بر مورفولوژی و تعداد نورون‌های هرمی هیپوکمپ: موش‌های صحرایی نر در مدل کیندلینگ صرع

تاریخ دریافت مقاله: ۱۳۸۸/۰۹/۰۱ تاریخ پذیرش: ۱۳۸۸/۰۹/۲۱

معصومه نظیفی*
فرح فرخی

گروه زیست‌شناسی، دانشکده علوم، دانشگاه ارومیه

چکیده

زمینه و هدف: آسیب نورونی در هیپوکمپ مهمترین یافته آسیب‌شناسی در صرع لوب گیجگاهی می‌باشد که در ۷۰٪ بیماران صرعی برآورد شده است. اثرات حمایت‌کننده نورونی آسپیرین در چندین بیماری تخریب‌کننده نورونی شرح داده شده است. هدف از این مطالعه بررسی اثر آسپیرین بر مورفولوژی و تعداد نورون‌های هرمی در نواحی CA1 و شکنج دندانه‌ای (DG) هیپوکمپ موش‌های صحرایی در مدل کیندلینگ صرع می‌باشد. ***روش بررسی:*** در این مطالعه موش‌ها به سه گروه هشت‌تایی تقسیم شدند. دو گروه از موش‌ها به ترتیب آسپیرین (۳۰ میلی‌گرم بر کیلوگرم، خوراکی) و نرمال سالین را یک هفته قبل و در حین القاء کیندلینگ دریافت کردند. کیندلینگ در این گروه‌ها با تزریق درون صفاقی ۴۰ میلی‌گرم بر کیلوگرم پنتیلن تترازول القاء شد. گروه دیگر تنها سالین را در طول مدت مطالعه دریافت کردند و به عنوان گروه کنترل سالم عمل کردند. بعد از القاء کیندلینگ حیوانات بیهوش و مغز با روش پرفیوژن با نرمال سالین ۱۰٪ ثابت گردید. مطالعات هیستوپاتولوژیکی هیپوکمپ با میکروسکوپ نوری و با استفاده از رنگ‌آمیزی هماتوکسیلین- ائوزین صورت گرفت. ***یافته‌ها:*** تعداد زیادی از نورون‌های هرمی آسیب دیده با هسته‌های چروکیده و سیتوپلاسم بسیار ائوزینوفیل در نواحی CA1 و DG هیپوکمپ گروه کنترل صرعی دیده شد. گروه آسپیرین نورون‌های هرمی با هستک واضح و سیتوپلاسم با تراکم کمتر مشابه گروه کنترل سالم داشتند ($p<0/05$). در حیوانات کیندله تعداد نورون‌های هرمی سالم در این دو ناحیه به شکل معنی‌داری کاهش یافت و این اثر به‌وسیله آسپیرین مخالفت شد ($p<0/05$). ***نتیجه‌گیری:*** نتایج مطالعه حاضر پیشنهاد می‌کند که آسپیرین علیه آسیب نورونی هیپوکمپ در حیوانات کیندله اثر حمایت‌کننده دارد.

کلمات کلیدی: آسپیرین، کیندلینگ، پنتیلن تترازول، هیپوکمپ

*نویسنده مسئول، ارومیه -۱۱کیلومتری جاده سرو، پردیس نازلو، دانشگاه ارومیه، دانشکده علوم، گروه زیست‌شناسی، کدپستی: ۱۵۳۱ -۵۷۵۶۱
تلفن: ۲۹۷۲۱۰۳- ۰۴۴۱
email: nazifimaesome@yahoo.com

مقدمه

صرع (Epilepsia) از جمله اختلالات سیستم عصبی مرکزی است که در آن یک ناحیه محدود مغزی و یا نواحی گسترده‌ای از مغز فعالیت‌های خودبه‌خودی نشان می‌دهد. تشنجات صرعی شامل چندین تغییر هیستوپاتولوژیک است که در هر دو نیمکره مغز رخ می‌دهد و این تغییرات منجر به افزایش ناهنجار تحریک‌پذیری و اختلال هماهنگی و نهایتاً منجر به رخداد تشنجات می‌شود.[1] آسیب و مرگ نورونی بزرگترین ناهنجاری بیولوژیکی در صرع زایی و مغز بیماران صرعی می‌باشد.[2] سیستم لیمبیک شامل بخش‌هایی از مغز است که برای حافظه، احساس و عملکردهای درکی مهم هستند. هیپوکمپ که درون لوب گیجگاهی مغز واقع شده است جزء مهم این سیستم است و به شکل گسترده‌ای اثبات شده که نقش مهمی در حافظه و یادگیری ایفا می‌کند.[3] مطالعات حیوانی آسیب سلولی را در سلول‌های هرمی هیپوکمپ گزارش کرده‌اند، این تغییرات بیشتر در ناحیه CA1 هیپوکمپ رخ می‌دهد و اسکلروز هیپوکمپ (Hippocampal sclerosis) نامیده می‌شود.[4] تجارب کلینیکی با داروهای ضدصرع نشان داد که این داروها از علائم ظاهری تشنجات جلوگیری می‌کنند ولی بر سایر عواقب بیماری همچون آسیب و مرگ نورونی بی‌تأثیرند.[5] آسپیرین یک داروی ضدالتهابی غیر استروییدی رایج است که علاوه بر خاصیت ضد التهابی با جلوگیری از تجمع

پلاکتی برای بهبود جریان خون و کنترل و پیشگیری سکته مغزی در بیماران دچار ایسکمی مغزی کاربرد دارد.[۶] مطالعات قبلی نشان داده که در دوز بالا آسپیرین توانسته است که ضایعات ناشی از ایسکمی را در نواحی همچون قشر مغز،[۶] استراتیوم (stratum) و هیپوکمپ بهبود بخشد.[۷] همچنین مطالعه قبلی ما نشان داد که آسپیرین سبب بهبود حافظه و یادگیری در موش‌های صحرایی در مدل کیندلینگ صرع گردیده است.[۸] کیندلینگ مدلی از صرع مزمن است که در آن تحریک مکرر یک ناحیه‌ی مغزی به‌وسیله‌ی یک محرک الکتریکی و یا شیمیایی که در ابتدا قادر به ایجاد تشنج نیست، در حیوان ایجاد تشنج می‌کند.[۹] با توجه به اینکه اثر ضدتشنجی آسپیرین مورد بررسی قرارگرفته،[۱۰و۱۱] ولی تاکنون تحقیقی در مورد اثر این ترکیب بر تغییرات هیستوپاتولوژیکی در مدل‌های صرع صورت نگرفته است و از آنجایی که در صرع میزان نورون‌ها به علت مرگ سلولی کم می‌شود بنابراین در این تحقیق به بررسی اثر آسپیرین بر مورفولوژی و تعداد نورون‌های نواحی CA1 و شکنج دندانه‌ای (DG) هیپوکمپ موش‌های صحرایی در مدل کیندلینگ صرع پرداختیم.

روش بررسی

این مطالعه از نوع مداخله‌ای- تجربی است و در آزمایشگاه مرکز نگهداری حیوانات آزمایشگاهی دانشگاه ارومیه و بین ساعات ۱۵-۹ هر روز در اردیبهشت ۱۳۸۸ طی دوره تیمار انجام شد. در این مطالعه، از ۲۴ سر موش صحرایی نر نژاد آلبینو (تهیه شده از مرکز نگه‌داری حیوانات آزمایشگاهی دانشگاه ارومیه) با وزن بین ۲۵۰ تا ۳۰۰ گرم استفاده شد. حیوانات در اتاقی با حرارت $۲۴\pm۳^{\circ c}$ و شرایط نوری ۱۲ ساعت روشنایی و ۱۲ ساعت تاریکی نگه‌داری شدند و آب و غذا به طور آزاد در اختیار آن‌ها قرار داشت. کل حیوانات به سه گروه هشت‌تایی تقسیم شدند: ۱- حیواناتی که از یک هفته قبل از شروع کیندلینگ و در حین کیندلینگ، نرمال سالین را از طریق گاواژ دریافت کردند. (گروه کنترل صرعی). ۲- حیواناتی که از یک هفته قبل از شروع کیندلینگ و در حین کیندلینگ، آسپیرین (شرکت سیگما آلمان) با دوز ۳۰mg/kg را از طریق گاواژ در یافت کردند (گروه آسپیرین). ۳- حیواناتی که در طول مدت مطالعه فقط نرمال‌سالین دریافت کردند (گروه کنترل سالم). آسپیرین (تهیه شده از شرکت سیگما، آلمان) جهت گاواژ به صورت سوسپانسون در نرمال سالین (۹٪) تهیه شد. غلظت‌ها به نحوی تنظیم شد که محلول خوراکی در محدوده دوز مد نظر در ازاء هزار گرم وزن حیوان در ازاء یک میلی‌لیتر از حلال به حیوان تجویز گردید. یک هفته پس از شروع تیمار دو گروه اول، با تزریق درون صفاقی پنتیلن تترازول (تهیه شده از شرکت سیگما، آلمان) با دوز ۴۰ میلی‌گرم به ازای هر کیلوگرم وزن حیوان، هر ۴۸ ساعت یک‌بار، کیندل (صرعی) شدند.[۱۰] در طی این دوره یک ماهه حیوانات این دو گروه روزانه آسپیرین و نرمال سالین را دریافت کردند. مراحل تشنج در این مدل از صرع، بر اساس تحقیقات قبلی به پنج مرحله تقسیم شد که عبارتند از: مرحله صفر: عدم پاسخ، مرحله اول: انقباض عضلات صورت و گوش‌ها، مرحله دوم: موج انقباضی بدن، مرحله سوم: پرش‌های میوکلونیک و ایستادن روی دو پا، مرحله چهارم: افتادن به پهلو. مرحله پنجم: افتادن به پشت و حملات عمومی تونیک و کلونیک.

فعالیت‌های تشنجی در طول ۲۰ دقیقه پس از هر بار تزریق پنتیلن تترازول ارزیابی شدند. با ادامه تزریقات به تدریج تشنج در موش‌ها پیشرفت کرد و پس از ۱۲ تا ۱۵ بار تزریق تمامی موش‌ها مرحله پنجم تشنج را از خود نشان دادند. تزریقات در این سه گروه ادامه پیدا کرده تا هر حیوان سه بار پشت سر هم، مرحله پنجم تشنج را از خود نشان دهد، به این ترتیب این حیوان به عنوان حیوان کیندله (صرعی) در نظر گرفته شد.[۹] جهت مطالعه بافت‌شناسی حیوان مورد نظر بی‌هوش و سپس مغز حیوان به‌وسیله فرمالین ۱۰٪ به روش پرفیوژن ثابت گردید. بعد از آن مغز حیوان از جمجمه خارج و مجدداً در محلول فیکساتور ۱۰٪ قرار گرفت. بعد از گذشت ۲۴ ساعت نمونه‌ها وارد روند آبگیری، شفاف‌سازی، آغشتگی با پارافین و نهایتاً قالب‌گیری می‌شد. بعد از قالب‌گیری با پارافین برش‌گیری با میکروتوم (Anglia scientific, England) انجام و برش‌هایی با ضخامت پنج میکرومتر تهیه می‌گردید که با روش هماتوکسیلین- ائوزین (H&E) رنگ‌آمیزی می‌شدند و سپس این برش‌ها با استفاده از میکروسکوپ نوری (BX50F-3, Olympus, Tokyo, Japan) مورد بررسی و عکس‌برداری قرار گرفت. نورون‌های هرمی سالم در هر دو منطقه هیپوکمپ با لنزهای مورفومتریک در واحد میلی‌متر مربع شمارش و میانگین هر ناحیه در هر گروه محاسبه گردید. برای تجزیه و تحلیل داده‌ها و رسم نمودارها به ترتیب از نرم‌افزار SPSS ویراست ۱۵ و Excel استفاده شد. نتایج حاصل به صورت میانگین±

انحراف‌معیار ارائه گردید. توزیع نرمال داده‌ها با آزمون نرمالیتی کولموگراف- اسمیرنوف بررسی شد. در بررسی اثر آسپیرین بر روند ایجاد کیندلینگ از آزمون من‌ویتنی یو استفاده و جهت بررسی اثر آسپیرین بر تعداد نورون‌های هرمی نواحی مختلف هیپوکمپ از آزمون آنالیز واریانس یک‌طرفه و آزمون Tukey استفاده شد. p<۰/۰۵ به عنوان معیار معنی‌دار بودن اختلاف‌ها در نظر گرفته شد.

یافته‌ها

نتایج حاصل از این بررسی نشان داد که تزریق مکرر پنتیلن تترازول سبب پیشرفت کیندلینگ در حیوانات تحت تجربه شده است. همان‌گونه که در نمودار ۱ دیده می شود اختلافاتی در تکامل مرحله حمله بین گروه دریافت‌کننده آسپیرین با گروه کنترل صرعی دیده می‌شود و شدت اکتساب کیندلینگ (تکامل مرحله حمله) در این گروه از گروه کنترل صرعی کمتر می‌باشد (p<۰/۰۵). در بررسی هیستوپاتولوژیک در گروه کنترل سالم در هر دو ناحیه CA1 و DG، نورون‌های هرمی با هسته‌های گرد، هستک‌های برجسته و سیتوپلاسم واضح قابل مشاهده می‌باشند (شکل 1A, 2A). در گروه کنترل صرعی هسته‌ها چروکیده، هستک‌ها غیرواضح و سیتوپلاسم متراکم و کاملاً ائوزینوفیل می‌باشد (شکل 1B, 2B). در گروه آسپیرین مشخصاً هسته‌ها وضعیت بهتری داشته و سیتوپلاسم تراکم کمتری دارد و شباهت زیادی با نورون‌های گروه کنترل سالم نشان می‌دهد (شکل 1C, 2C). میانگین تعداد نورون‌های هرمی شمارش شده در هر میلی‌متر مربع در ناحیه CA1 و DG به‌ترتیب در نمودار ۲ نشان داده شده است. با مطالعه این نمودارها می‌توان دریافت مصرف PTZ سبب کاهش معنی‌دار تعداد نورون‌ها در گروه کنترل صرعی در هر دو ناحیه CA1 و DG در مقایسه با گروه کنترل سالم گردیده است (p<۰/۰۵). میانگین تعداد نورون‌ها در ناحیه CA1 از (۹۰/۶۲۵) نورون در گروه کنترل صرعی به (۱۲۱/۵۲۵) نورون در گروه آسپیرین و در ناحیه DG از (۱۲۱/۳۷۵) نورون در گروه کنترل صرعی به (۱۹۹/۲۵) نورون در گروه آسپیرین افزایش معنی‌داری (p<۰/۰۵) نشان می‌دهد (نمودار ۲).

بحث

در این بررسی ابتدا اثر آسپیرین بر شدت تکامل مرحله حمله در روند القاء کیندلینگ به عنوان شاخصی از شدت تشنجات مورد بررسی قرارگرفت. نتایج نشان داد که تزریق مکرر پنتیلن تترازول سبب پیشرفت کیندلینگ در حیوانات تحت تجربه شده است. همان گونه که در نمودار ۱ دیده می‌شود اختلافاتی در تکامل مرحله حمله بین گروه دریافت‌کننده آسپیرین با گروه کنترل صرعی دیده می‌شود و شدت تشنجات در این گروه کمتر از گروه کنترل صرعی می‌باشد که نشان‌دهنده ایمن بودن[۱۲] آسپیرین برای انجام بررسی‌های بعدی می‌باشد. در توجیه این اثر می‌توان به فرضیه التهابی بودن بیماری صرع و مطالعات گذشته در مورد اثر داروهای ضد التهابی بر بیماری صرع اشاره نمود. در سال‌های اخیر شواهد افزایش یافته‌ای به نقش فرایندهای التهابی از جمله افزایش آنزیم‌های سیکلواکسیژناز و سنتز پروستاگلاندین‌ها در بیماری صرع و همچنین اثر داروهای ضد التهابی غیراستروئیدی در بهبود بیماری اشاره داشته‌اند.[۱۰و۱۳] در مورد اثر ضد صرعی آسپیرین Dhir اثر آسپیرین (۳۰ میلی‌گرم بر کیلوگرم خوراکی) را در مدل حاد بیماری القاء شده با پنتیلن تترازول بررسی نموده و اثر ضدصرعی این ترکیب را در این مدل گزارش نمودند. Dhir این اثر را به مهار فاکتورهای التهابی از جمله آنزیم سیکلواکسیژناز و مهار سنتز پروستاگلاندین‌ها توسط این ترکیبات نسبت دادند.[۱۱] در این مطالعه اثر آسپرین بر تغییرات هیستوپاتولوژیکی هیپوکمپ موش‌های صحرایی کیندله مورد بررسی قرار گرفت. از خصوصیات پاتولوژی صرع لوب گیجگاهی تغییرات مورفولوژیک در هیپوکمپ می‌باشد و بیشترین تغییر مشاهده شده تغییر توده سلول‌های عصبی، مرگ نورونی در شکنج دندانه‌ای (DG) و سلول‌های هرمی نواحی CA1 و می‌باشد.[۱۴] نتایج به‌دست آمده در مطالعه حاضر نیز تأیید کننده مطالعات قبلی می‌باشد. کیندلینگ سبب آسیب و تخریب نورونی در دو ناحیه CA1 و DG هیپوکمپ در این حیوانات گشت که با تغییرات تحلیلی از قبیل چروکیده شدن هسته و متراکم و هیپرکروماتیک شدن کروماتین هسته شناسایی می‌گردد و آسپیرین اثرات حمایت‌کننده در برابر تخریب نورونی ناشی از کیندلینگ پنتیلن تترازول نشان داد. صرع یک حالت عصبی ناشی از تحریک‌پذیری اعصاب است که مکانیسم‌های مولکولی و سلولی آن ناشناخته است ولی مطالعات حیوانی محققان را قادر ساخت تا برخی از مکانیسم‌های دخیل در آسیب نورونی را تعیین کنند.[۱۵] آسیب نورونی ممکن است از رهایی و فعالیت بیش از حد نوروترنسمیترهای تحریکی که منجر به تحریک گیرنده‌های N-Methyl-D-Aspartate (NMDA) و کانال‌های کلسیم

نمودار- ۱: اثر تیمار مزمن با آسپیرین (۳۰ میلی‌گرم بر کیلوگرم) بر تکامل مرحله حمله، $p<۰/۰۵^{*}$ در مقایسه با گروه کنترل صرعی، (n=۸)، آسپیرین سبب کاهش شدت اکتساب کیندلینگ در مقایسه با گروه کنترل صرعی گردید.

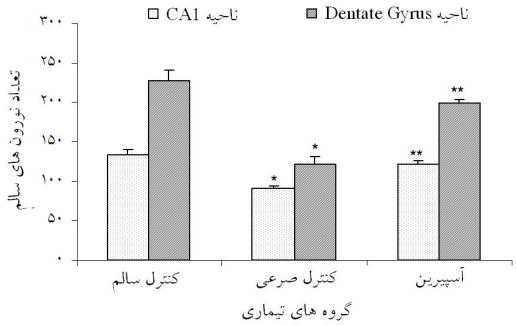

نمودار- ۲: مقایسه میانگین تعداد نورون‌های هرمی شمارش شده سالم در هر میلی‌متر مربع در دو ناحیه CA1 و Dentate Gyrus هیپوکمپ موش‌های صحرایی در گروه‌های کنترل سالم، کنترل صرعی، آسپیرین، (n=۸)، FCA1=۹/۳۷۳ و FDG=۴۳/۵۶۵، $p<۰/۰۵^{*}$ در مقایسه با گروه کنترل سالم، $p<۰/۰۵^{**}$ در مقایسه با گروه کنترل صرعی

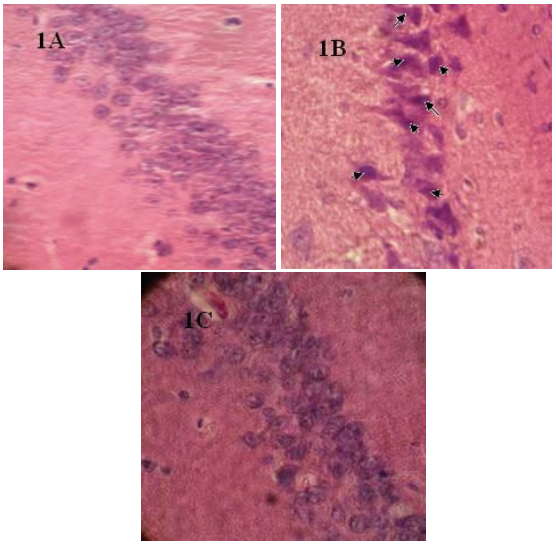

شکل- ۱: مقاطع عرضی از ناحیه CA1 بافت هیپوکمپ با درشت‌نمایی ۴۰۰× و با رنگ‌آمیزی H&E، در گروه‌های کنترل سالم، کنترل صرعی، آسپیرین (به ترتیب A- B- C). در گروه کنترل صرعی (1B) تعدادی از نورون‌های هرمی شکل دچار تغییرات تحلیلی از قبیل چروکیده شدن هسته و متراکم شدن کروماتین هسته بودند در حالی‌که در گروه‌های تحت تیمار با آسپیرین (1C) و گروه کنترل سالم (1A) این تغییرات دیده نشده و نورون‌ها در این گروه هسته‌ی روشن و هستک واضح داشتند.

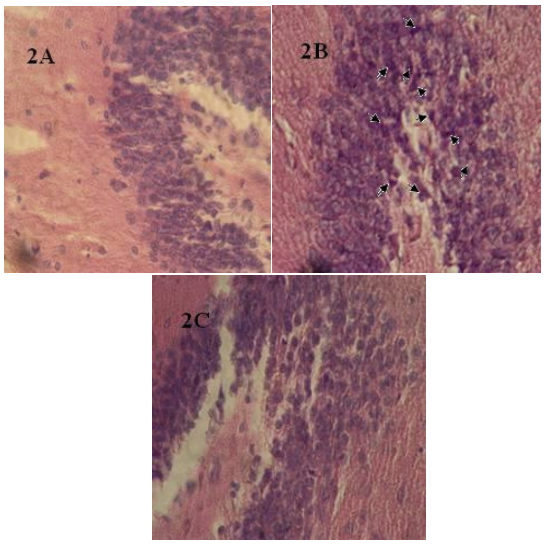

شکل- ۲: مقاطع عرضی از ناحیه Dentate Gyrus بافت هیپوکمپ با درشت‌نمایی ۴۰۰× و با رنگ‌آمیزی H&E در گروه‌های کنترل سالم، کنترل صرعی، آسپیرین (به ترتیب A- B- C) تعدادی از نورون‌های این ناحیه در گروه کنترل صرعی (2B) دچار تغییرات تحلیلی گشته و هسته‌ی نورون‌ها هیپرکروماتیک شده‌اند در حالی‌که در گروه کنترل سالم (2A) و تحت تیمار با آسپیرین (2C) این تغییرات تحلیلی دیده نشد.

وابسته به ولتاژ می‌شود، ایجاد شود.[۱۶] تولید بیش از حد یون کلسیم و دیگر تغییرات یونی منجر به تحریک آنزیم نیتریک اکساید سنتاز و تولید رادیکال‌های آزاد نیتریک اکساید (NO) می‌شود که سبب تولید گونه‌های اکسیژن فعال (ROS) و آغاز واکنش‌هایی می‌شود که منجر به آسیب سلولی می‌شود.[۱۷] یکی از خواص مهم آسپیرین در دوزهای بالا خاصیت ضدالتهابی آن از طریق مهار آنزیم سیکلواکسیژناز و توقف سنتز پروستاگلاندین‌ها می‌باشد. فعالیت آنزیم سیکلواکسیژناز در بیماری‌های تخریب‌کننده نورونی که در آن سطح افزایش یافته گلوتامات مسئول آسیب نورونی می‌باشد، دخیل دانسته شده است.[۱۸]

همچنین نقش پروستاگلاندین‌ها در آسیب نورونی سلول‌های هیپوکمپ در مدل‌های گوناگون بیماری بررسی و گزارش شده مهار سنتز پروستاگلاندین‌ها توسط داروهای ضدالتهابی غیراستروییدی سبب کاهش آسیب و زوال نورون‌های هیپوکمپ در این مدل‌ها می‌شود.[۲۱-۱۹] از طرفی به‌دنبال کیندلینگ شیمیایی با PTZ میزان رادیکال‌های آزاد در مغز افزایش می‌یابد و آسیب اکسیداتیو و تولید رادیکال‌های آزاد، خصوصاً گونه‌های رادیکال فعال NO ناشی از مسمومیت تحریکی گلوتامات سبب آسیب سلول‌های عصبی مغز می‌شود.[۲۲] اثرات حمایت‌کننده داروهای ضدالتهابی غیراستروییدی در بیماری‌های تخریب‌کننده نورونی به مهار فعالیت آنزیم نیتریت‌اکساید سنتآز قابل القاء و زباله‌زدایی رادیکال‌های نیتریت‌اکساید توسط این ترکیبات نسبت داده شده است.[۲۳] همچنین مطالعات گذشته در مورد خواص حمایت‌کننده نورونی آسپیرین در بیماری‌های مسموم‌کننده تحریکی به خواص آنتی‌اکسیدانی آسپیرین علاوه بر خاصیت ضد التهابی آن اشاره کرده‌اند.[۶] علاوه بر خاصیت ضدالتهابی و آنتی‌اکسیدانی آسپیرین اثر آن بر عروق و خون‌رسانی سلول‌های مغزی نیز می‌تواند مطرح باشد. شواهد کلینیکی و آزمایشگاهی به شکل قوی پیشنهاد می‌کند که تشنجات صرعی با آسیب عروق مغزی و ناهنجاری‌های عروقی مرتبط می‌باشد.[۲۴و۲۵] آسیب عروق مغزی در این بیماری می‌تواند منجر به اختلال در تنظیم جریان خون، ناتوانی در تأمین جریان خون مناسب به مغز و ایسکمی که به نوبه خود منجر به هیپوگلیسمی، کاهش سطح ATP و آسیب نورونی و سایر اختلالات گردد.[۲۴] از طرفی آسپیرین دارای تأثیر نیرومند بر شبکه‌ی عروقی مغز می‌باشد و مهمترین داروی ضد انعقادی در بیماری‌هایی است که به‌دلیل مشکلات عروقی ایجاد می‌شوند.[۶] آسپیرین سبب بازدارنگی آسیب عروق مغزی، افزایش جریان خون و کاهش حملات کم‌خونی می‌شود و سبب برقراری جریان خون مناسب به سلول‌های مغزی و در نتیجه رسیدن اکسیژن کافی و در اختیار بودن یون‌های مناسب می‌شود.[۲۶و۶] مطالعات قبلی نشان داده که آسپیرین در دوز بالا توانسته است که ضایعات ناشی از ایسکمی را در نواحی مختلف مغز بهبود بخشد.[۷و۶] در رابطه با نحوه عملکرد آسپیرین در جهت بهبود صدمات ناشی از ایسکمی مطالب مختلفی بیان شده که از آن جمله جلوگیری از تجمع گلوتامات خارج نورونی، اثر بر میتوکندری‌ها و افزایش سطح ATP و رقیق کردن خون می‌باشد.[۷] در مطالعه حاضر نیز آسپیرین توانست از آسیب و مرگ نورونی در هر دو ناحیه هیپوکمپ جلوگیری کند که به همراه سایر مطالعات نقش آسپیرین را به عنوان حمایت‌کننده نورونی حمایت می‌کند. البته هر یک از مکانیسم‌های ذکر شده در بالا جهت توجیه اثرات مشاهده شده در این مطالعه می‌باشد و اثبات تک تک آن‌ها نیازمند بررسی‌های بیشتر می‌باشد. نتایج مطالعه حاضر نشان داد که تجویز آسپیرین سبب کاهش میزان آسیب نورونی ایجاد شده توسط کیندلینگ شیمیایی با پنتیلن تترازول می‌شود. *سپاسگزاری:* از جناب آقای دکتر فیروز قادری پاکدل از اعضای محترم هیئت علمی دانشگاه علوم پزشکی ارومیه به خاطر راهنمایی‌های ارزشمندشان کمال تشکر را داریم

References

1. Cavalheiro EA, Leite JP, Bortolotto ZA, Turski WA, Ikonomidou C, Turski L. Long-term effects of pilocarpine in rats: structural damage of the brain triggers kindling and spontaneous recurrent seizures. *Epilepsia* 1991;32(6):778-82.
2. Jutila L, Immonen A, Partanen K, Partanen J, Mervaala E, Ylinen A, et al. Neurobiology of epileptogenesis in the temporal lobe. *Adv Tech Stand Neurosurg* 2002;27:5-22.
3. Bianchi M, Fone KF, Azmi N, Heidbreder CA, Hagan JJ, Marsden CA. Isolation rearing induces recognition memory deficits accompanied by cytoskeletal alterations in rat hippocampus. *Eur J Neurosci* 2006;24(10):2894-902.
4. Rang HP, Dale MM, Ritter JM, Moore PK. Antiepileptic drugs. In: Rang HP, Dale MM, Ritter JM, Moore PK, editors. Pharmacology. 5th ed. Edinburgh, UK: Churchill Livingstone; 2003. p. 550-93.
5. Pitkänen A. Efficacy of current antiepileptics to prevent neurodegeneration in epilepsy models. *Epilepsy Res* 2002;50(1-2):141-60.
6. Smith JW, Al-Khamees O, Costall B, Naylor RJ, Smythe JW. Chronic aspirin ingestion improves spatial learning in adult and aged rats. *Pharmacol Biochem Behav* 2002;71(1-2):233-8.
7. De Cristóbal J, Moro MA, Dávalos A, Castillo J, Leza JC, Camarero J, et al. Neuroprotective effect of aspirin by inhibition of glutamate release after permanent focal cerebral ischaemia in rats. *J Neurochem* 2001;79(2):456-9.
8. Nazifi M, Fathi F, Ilkhanipoor M, Farokhi F. Effect of aspirin on learning and memory processes impaired by pentylenetetrazole kindling. *J Gorgan Uni Med Sci* 2009;11(31):1-7. [in Persian]
9. McNamara RK, Kirkby RD, dePape GE, Skelton RW, Corcoran ME. Differential effects of kindling and kindled seizures on place learning in the Morris water maze. *Hippocampus* 1993;3(2):149-52.
10. Choi J, Koh S. Role of brain inflammation in epileptogenesis. *Yonsei Med J* 2008;49(1):1-18.
11. Dhir A, Naidu PS, Kulkarni SK. Effect of cyclooxygenase inhibitors on pentylenetetrazol (PTZ)-induced convulsions: Possible mechanism of action. *Prog Neuropsychopharmacol Biol Psychiatry* 2006;30(8):1478-85.
12. Holmes GL. The long-term effects of seizures on the developing brain: clinical and laboratory issues. *Brain Dev* 1991;13(6):393-409.
13. Allan SM, Rothwell NJ. Cytokines and acute neurodegeneration. *Nat Rev Neurosci* 2001;2(10):734-44.

14. Houser CR. Neuronal loss and synaptic reorganization in temporal lobe epilepsy. *Adv Neurol* 1999;79:743-61.
15. Lossin C, Wang DW, Rhodes TH, Vanoye CG, George AL Jr. Molecular basis of an inherited epilepsy. *Neuron* 2002;34(6):877-84.
16. Lyoo IK, Yoon SJ, Musen G, Simonson DC, Weinger K, Bolo N, et al. Altered prefrontal glutamate-glutamine-gamma-aminobutyric acid levels and relation to low cognitive performance and depressive symptoms in type 1 diabetes mellitus. *Arch Gen Psychiatry* 2009;66(8):878-87.
17. Heng MY, Detloff PJ, Wang PL, Tsien JZ, Albin RL. In vivo evidence for NMDA receptor-mediated excitotoxicity in a murine genetic model of Huntington disease. *J Neurosci* 2009;29(10):3200-5.
18. Schulte EC, Slawik H, Schüle R, Gunther T, Hüll M. Alterations in excitotoxicity and prostaglandin metabolism in a transgenic mouse model of Alzheimer's disease. *Neurochem Int* 2009;55(7):689-96.
19. Kawaguchi K, Hickey RW, Rose ME, Zhu L, Chen J, Graham SH. Cyclooxygenase-2 expression is induced in rat brain after kainate-induced seizures and promotes neuronal death in CA3 hippocampus. *Brain Res* 2005;1050(1-2):130-7.
20. Silakova JM, Hewett JA, Hewett SJ. Naproxen reduces excitotoxic neurodegeneration in vivo with an extended therapeutic window. *J Pharmacol Exp Ther* 2004;309(3):1060-6.
21. Takemiya T, Yamagata K. The modulatory role of COX-2 and prostaglandins in brain diseases. In: Prostaglandins. New York: New Research, Nova Science Publishers; 2006. p. 63-89.
22. Kutluhan S, Naziroğlu M, Celik O, Yilmaz M. Effects of selenium and topiramate on lipid peroxidation and antioxidant vitamin levels in blood of pentylentetrazol-induced epileptic rats. *Biol Trace Elem Res* 2009;129(1-3):181-9.
23. Asanuma M, Nishibayashi-Asanuma S, Miyazaki I, Kohno M, Ogawa N. Neuroprotective effects of non-steroidal anti-inflammatory drugs by direct scavenging of nitric oxide radicals. *J Neurochem* 2001;76(6):1895-904.
24. Turjman F, Massoud TF, Sayre JW, Viñuela F, Guglielmi G, Duckwiler G. Epilepsy associated with cerebral arteriovenous malformations: a multivariate analysis of angioarchitectural characteristics. *AJNR Am J Neuroradiol* 1995;16(2):345-50.
25. Turjman F, Massoud TF, Sayre JW, Viñuela F, Guglielmi G, Duckwiler G. Epilepsy associated with cerebral arteriovenous malformations: a multivariate analysis of angioarchitectural characteristics. AJNR Am J Neuroradiol 1995;16(2):345-50.
26. Noshinfar E, Emamian SH, Shabani A. Evaluation of effect of aspirin on learning and memory in male rats. J Paramedicine faculty of Shahid Behsti uni Med Sci 2004;4(2):287-94. [in Persian]

Tehran University Medical Journal; Vol. 67, No. 12, Mar 2010: 828-834

The effects of aspirin on morphology and number of hippocampus pyramidal neurons: male rats in kindling model of epilepsy

Masoomeh Nazifi M.S.*
Farah Farokhi Ph.D.

Department of Biology, Faculty of Sciences, Urmia University, Iran.

Received: November 22, 2009 Accepted: December 12, 2009

Abstract

***Background*:** Neuronal injury in hippocampus is the most common pathological finding in temporal lobe epilepsy, accounting for approximately 70% of cases in patients with epilepsy. Neuroprotective effects of aspirin have been described in several neurodegenerative diseases. The aim of this study was to explore effects of aspirin on morphology and number of pyramidal neurons in CA1 and Dentate Gyrus area of hippocampus of rats in kindling model of epilepsy.

***Methods*:** We divided the rats into three groups (n=8). Two groups received aspirin (30 mg/kg, p.o.) and saline, one week before and during induction of kindling. Kindling was induced in these groups by administration of pentylenetetrazole (PTZ: 40 mg/kg, ip). The third group received only saline throughout the study and served as health control group. After induction of kindling animals were sacrificed by perfusion with 10% saline solution under anesthesia. Histopathologic study of hippocampus were performed by light microscopy using H&E staining.

***Results*:** A large number of injured pyramidal neurons with pyknotic nuclei and high eosinophilic cytoplasm are seen in CA1 and DG area of hippocampus of epileptic control group. Aspirin group had pyramidal neurons with clear nuclei and less density cytoplasm, similar to health control group ($p<0.05$). In kindled animals the number of intact pyramidal neurons in these two regions were significantly reduced and this effect was counteracted by aspirin ($p<0.05$).

Conclusions: Results of present study suggest that aspirin have neuroprotective effect against neuronal damage of hippocampus of kindled animals.

Keywords: Aspirin, kindling, pentylenetetrazole, hippocampus.

*Corresponding author: Department of Physiology, Urmia, 11's Kilometer of sero Road (nazlo), Urmia University, Faculty of sciences, Urmia., Iran.
Tel: +98-441-2972103
email: nazifimaesome@yahoo.com