

## تومور سلول استروئید تخمدان در بیمار مبتلا به سندروم تخمدان پلی کیستیک: گزارش موردی

### چکیده

تاریخ دریافت مقاله: ۱۳۹۱/۰۶/۱۴ تاریخ پذیرش: ۱۳۹۱/۱۰/۰۶

**زمینه:** تومور سلول استروئید یکی از تومورهای نادر تخمدانی بوده و حدود ۱٪ از کل تومورهای تخمدان را تشکیل می‌دهد و به سه زیر گروه تقسیم می‌شود. تومور سلول استروئیدی که هیچ طبقه‌بندی خاصی ندارد شایع‌ترین نوع بوده و حدود ۶۰ درصد تومورهای سلول استروئید را تشکیل می‌دهد. از قابل توجه‌ترین علائم این تومور، فعالیت هورمونی، به‌ویژه خواص آندروژنی تومور می‌باشد. درمان اولیه شامل ریشه‌کنی ضایعه اولیه از طریق عمل جراحی است.

**معرفی بیمار:** بیمار دختر ۲۹ ساله‌ای است که با سابقه ۱۰ سال سندروم تخمدان پلی کیستیک، برای پی‌گیری درمان به‌طور سرپایی در سال ۱۳۸۹ به درمانگاه بیمارستان جامع زنان تهران مراجعه نمود. در سونوگرافی به‌عمل آمده در آدنکس راست توده ۶۴×۴۹ میلی‌متری حاوی اجزای هموزن وجود داشت که تحت لاپاراتومی قرار گرفت. گزارش آسیب‌شناسی تومور سلول استروئید بود.

**نتیجه‌گیری:** هدف از این مطالعه، گزارش یکی از تومورهای نادر تخمدان و بررسی روش صحیح شناسایی و درمان می‌باشد.

**کلمات کلیدی:** تخمدان، نئوپلاسم، تومور سلول استروئید.

فریبا یارندی<sup>۱</sup>، فرحناز سادات احمدی<sup>۱\*</sup>  
زهرا رضایی<sup>۱</sup>، نرگس ایزدی<sup>۲</sup>  
سهیلا سرمدی<sup>۲</sup>، سلیمان عباسی<sup>۳</sup>  
شهرزاد آقاعمو<sup>۲</sup>، مینا اکرمی<sup>۱</sup>

۱- گروه زنان و زایمان، بیمارستان جامع زنان، دانشگاه علوم پزشکی تهران، تهران، ایران.  
۲- گروه پاتولوژی، بیمارستان جامع زنان، دانشگاه علوم پزشکی تهران، تهران، ایران.  
۳- پزشک عمومی، کمیسیون بهداشت مجلس  
۴- گروه زنان، دانشگاه علوم پزشکی سمنان، سمنان، ایران.

\* نویسنده مسئول: تهران، خیابان فاطمی غربی، خیابان سیندخت جنوبی، شماره ۲۲، تلفن: ۰۲۱-۶۶۵۷۶۹۹۷  
E-mail: fsahmady@yahoo.com

### مقدمه

بودن بیماری در تعداد اندکی از موارد دیده شده است. اکثر این تومورها با بروز صفات مردانه (ویریلیزاسیون) همراه هستند و گاهی اوقات چاقی، افزایش فشار خون و عدم تحمل گلوکز گزارش می‌شود که بازتابی از ترشح کورتیکواستروئید می‌باشد. موارد نادری از ترشح استروژن و بلوغ زودرس ایزوسکسوال نیز گزارش شده است.<sup>۱</sup> اکثر این تومورها خوش‌خیم هستند و یا درجه بدخیمی پایینی دارند، اما حدود ۲۰٪ این تومورها که اکثراً در ابتدا قطر بیش از هشت سانتی‌متر دارند با ضایعات متاستاتیک همراه هستند. متاستازها اکثراً در حفره صفاق رخ می‌دهند، اما به‌ندرت در نقاط دوردست نیز دیده می‌شوند. درمان اولیه شامل ریشه‌کنی ضایعه اولیه از طریق عمل جراحی است.<sup>۲</sup>

تومور سلول استروئید (Steroid cell tumor) یکی از تومورهای نادر تخمدانی بوده و حدود ۱٪ از کل تومورهای تخمدان را تشکیل می‌دهد و به سه زیرگروه تومور سلول لیدیگ، تومور استرومال لوتئوما و تومور سلول استروئیدی بدون طبقه‌بندی خاص تقسیم می‌شود.<sup>۱</sup> تومور سلول استروئیدی که هیچ طبقه‌بندی خاصی ندارد شایع‌ترین نوع بوده و حدود ۶۰ درصد تومورهای سلول استروئید را تشکیل می‌دهد و سن متوسط بروز آن ۴۳ سال است.<sup>۲،۳</sup> دو طرفه

## معرفی بیمار

بیمار با تشخیص احتمالی کیست درموئید لاپاراتومی شد و توده  $4 \times 3 \times 3$  سانتی متر در آدنکس راست بدون چسبندگی به اطراف، (شکل ۱) خارج گردید. بررسی آسیب شناسی انجام شده تومور سلول استروئید گزارش گردید (شکل ۲).

## بحث

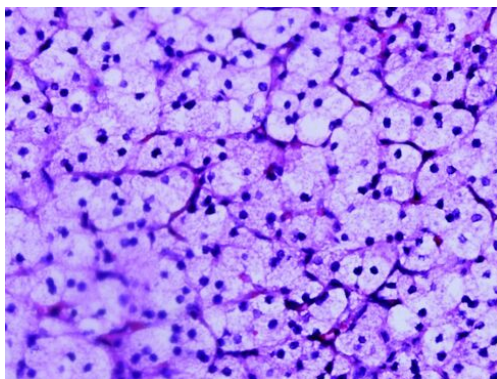
تومور سلول استروئید برای اولین بار توسط Hayes توصیف گردید.<sup>۱</sup> این تومورها قبل از توصیف ایشان، تومور سلول های لیپیدی یا تومورهای لیپوئید نامیده می شدند. این اصطلاح مبهم بود چرا که برخی از این تومورها کم چربی و یا فاقد چربی بودند.<sup>۲،۵</sup> منشأ این تومورها ممکن است از سلول های تولیدکننده استروئید (مثل: سلول های لوتئین، سلول های لیدیگ و سلول های کورتکس آدرنال) باشد با این تفاوت که مشخصات ویژه ای هم چون منشأ گرفتن از ناف تخمدان یا کریستالوئیدهای رینکه در آنها دیده نمی شود.<sup>۳،۷</sup> این تومور، حدود ۱/۰٪ از کل تومورهای تخمدان را تشکیل می دهد و به سه زیر گروه تومور سلول لیدیگ، تومور استروئال لوتئوما و تومور سلول استروئید بدون طبقه بندی خاص تقسیم می گردد.<sup>۱-۳</sup> تومور سلول استروئید بدون طبقه بندی خاص، شایع ترین نوع بوده و حدود ۶۰٪ تومورهای سلول استروئید را تشکیل می دهد.<sup>۱-۳</sup>

بیمار دختر ۲۹ ساله ای است که با سابقه ۱۰ ساله سندروم تخمدان پلی کیستیک (الیگومنوره، هیرسوتیسم، چاقی)، جهت پی گیری درمان به طور سرپایی در سال ۱۳۸۹ به درمانگاه بیمارستان جامع زنان تهران مراجعه نمود. شروع تغییرات صدا و شدت گرفتن هیرسوتیسم را از شش ماه قبل ذکر می کرد. سابقه بیماری و یا مشکل خاص دیگری را متذکر نبود. در طی ۱۰ سال اخیر تحت درمان با قرص کنتراستپتو ال دی بود.

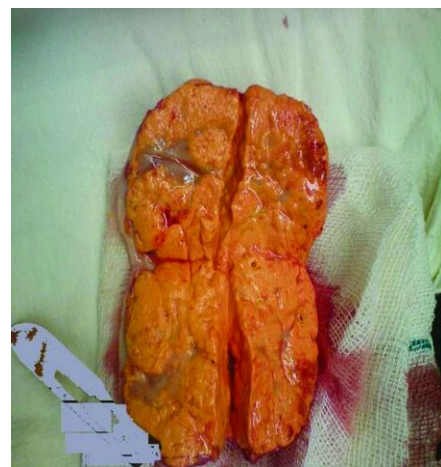در معاینه فیزیکی علائم حیاتی نرمال بود. وزن ۸۵ کیلوگرم و قد ۱۵۸ سانتی متر بود. در معاینه هیرسوتیسم خفیف داشت. تیروئید در لمس نرمال بود و ژنیتالای خارجی نرمال به نظر می رسید، کلیتورومگالی نداشت، در لمس شکم توده ای به دست نمی خورد. در سونوگرافی لگن، در آدنکس راست توده  $4 \times 6 \times 4$  میلی متر حاوی اجزای اکوژن و هموژن وجود داشت. ضخامت آندومتر پنج میلی متر بود و در سونوگرافی شکم، کبد چرب درجه II گزارش گردید. در آزمایشات انجام شده تومور مارکرها شامل (AFP, CA125, CEA, LDH, BHCg)، پرولاکتین و استرادیول سرم نرمال بود. سایر آزمایش های انجام شده به شرح ذیل بود:

$T4=9/2 \mu\text{g/ml}$  (۴/۸-۱۳/۱)،  $TSH=2/4 \text{mU/ml}$  (۰/۴-۶/۲۱)

$TESTOSTERON=1/6 \text{ng/ml}$  (۰/۲-۱/۲)،  $LDH=1/5 \text{U/l}$ ،  $FSH=3/5 \text{IU/l}$



شکل ۲: نمای میکروسکوپی مجموعه ای از سلول های گرد، چند وجهی، واکوئله جدا از هم که توسط استرومای عروقی به هم متصل شده اند. پلی مورفیسم هسته ای، آتپبی و یا نکروز دیده نشد.



شکل ۱: نمای ماکروسکوپی توده جامد لوبوله به رنگ زرد و به ابعاد  $4 \times 3 \times 3 \text{ cm}$

آدرنال و تخمدان مفید است.<sup>۱۳</sup> اگرچه CT می‌تواند توده‌های ۱/۵ سانتی‌متری آدرنال را شناسایی کند اما سونوگرافی شکمی و واژینال به‌ویژه در ترکیب با داپلر رنگی می‌تواند بسیار مفید باشد.<sup>۱۴ و ۱۵</sup>

ویژگی‌های CT و MRI در تومور سلول استروئید بدون طبقه‌بندی خاص به‌علت وجود اجزای متغیر لیپید و فیروز استروما متفاوت می‌باشد با این حال این تومورها افزایش جذب شدیدی به‌علت عروق‌سازی زیاد در MRI دارند.<sup>۱۷ و ۱۸</sup>

از نظر ایمنو‌هیستوشیمی (IHC): Calretinin و Inhibin به‌طور مشخص مثبت می‌باشد. CD10, CD56, Melan-A, و Vimentin بسیاری از موارد، S100 و HBM-45 در بعضی از موارد مثبت می‌باشد. MART-1 به‌طور مشخص منفی می‌باشد.<sup>۱۶</sup> درمان‌نهایی تومورهای سلول استروئید باید فردی و بر اساس زیر گروه بافت‌شناسی، مرحله‌بندی FIGO، سن، تمایل به حفظ باروری و عوامل پروگنوستیک دیگر باشد. جراحی به‌تنهایی برای تومورهایی که پتانسیل بدخیمی کمی دارند کافی است در حالی‌که در مواردی که پتانسیل بدخیمی بالاست شیمی‌درمانی با سیس‌پلاتین بعد از جراحی در نظر گرفته می‌شود.<sup>۱۹-۲۱</sup> سالپنگواوفورکتومی یک‌طرفه در مرحله Ia بیماری (درگیری فقط در یک تخمدان بدون درگیری سطحی) در خانم‌های جوان و در سنین تولید مثل کافی است. انجام هیستروکتومی شکمی و سالپنگواوفورکتومی دو‌طرفه با مرحله‌بندی جراحی و برداشتن تمام متاستازهای خارج تخمدانی در بیماران مبتلا به بیماری پیشرفته و یا در سنین بالا پیشنهاد می‌شود. در پی‌گیری بعد از جراحی سطح هورمونی در بیماران اندازه‌گیری می‌گردد.<sup>۲۲ و ۲۳</sup>

بیماری که با علائم ویریلیسم مراجعه می‌نماید بهتر است از نظر سیستمیک ارزیابی و منشای تستوسترون بالا جستجو شود. در صورتی که شواهد رادیولوژیک به نفع منشای ویریلیزاسیون تخمدانی است با انجام عمل جراحی درمان صورت می‌گیرد. بررسی هیستولوژی تومور تخمدان، نوع استروئید را مشخص می‌نماید.

سن متوسط بروز این تومور ۴۳ سال است اگرچه ممکن است در هر سنی رخ دهد.<sup>۱۸</sup> تظاهرات آندروژنیک در ۵۶ تا ۷۷ درصد از بیماران رخ می‌دهد (بیمار مطرحه نیز تظاهرات آندروژنیک داشت).<sup>۱۸</sup> سندروم کوشینگ در شش تا ۱۰ درصد موارد و تظاهرات استروژنی (در شش تا ۲۳ درصد) بیماران رخ می‌دهد که می‌تواند به‌صورت منورژی، خونریزی پس از یائسگی و حتی آدنوکارسینوم آندومتر بروز یابد. در ۲۵٪ از موارد تومور سلول استروئیدی بدون طبقه‌بندی خاص اختلالات هورمونی دیده نمی‌شود.<sup>۹</sup> در ۹۴٪ موارد تومور یک‌طرفه می‌باشد (بیمار ما نیز تومور یک‌طرفه داشت) و در حدود ۱/۴ موارد گسترش توده به خارج از تخمدان وجود دارد.<sup>۱۰</sup>

در نمای ظاهری، تومور سلول استروئید بدون طبقه‌بندی خاص، جامد، با محدوده مشخص و گه‌گاه لوبوله در اندازه‌های متفاوت و به رنگ زرد نارنجی و یا قرمز قهوه‌ای است که می‌تواند نقاط نکروتیک یا هموراژیک یا دژنریشن کیستیک باشد.<sup>۱۱</sup> در نمای میکروسکوپی، این تومورها از سلول‌های چند وجهی یا گرد جدا از هم تشکیل شده و از سلول‌های لیدینگ بزرگ‌تر هستند و توسط یک استرومای عروقی به هم متصل شده‌اند. هسته آن مرکزی بوده و سیتوپلاسم غنی از چربی است و کریستالوئید رینکه وجود ندارد.<sup>۱۱</sup> در ۲۵-۴۳٪ موارد تومور می‌تواند رفتار بدخیم داشته باشد. ویژگی‌های پاتولوژی مرتبط با بدخیمی شامل: دو میتوز یا بیش‌تر در هر ۱۰ میدان میکروسکوپی با قدرت بالا با ۹۲٪ بدخیمی، نکروز با ۸۶٪ بدخیمی، قطر بیش از هفت سانتی‌متر با ۷۸٪ بدخیمی، خونریزی با ۷۷٪ بدخیمی، آتیبی هسته‌ای گرید دو و سه با ۶۴٪ بدخیمی همراه می‌باشد.<sup>۱۰</sup>

تشخیص چنین تومورهای نادری به‌ویژه در موارد غیر قابل لمس بودن بسیار دشوار می‌باشد. بررسی دقیق سوابق بیمار به‌ویژه علائمی نظیر هیرسوتیسم و ویریلیزاسیون بسیار کمک‌کننده است. در بررسی قبل از جراحی، معاینه دو دستی لگن، اندازه‌گیری تستوسترون، Dehydroepiandrosterone Sulfate (DHEAS) و CT اسکن از غده

## References

- Hayes MC, Scully RE. Ovarian steroid cell tumors (not otherwise specified). A clinicopathological analysis of 63 cases. *Am J Surg Pathol* 1987;11(11):835-45.
- Kim YT, Kim SW, Yoon BS, Kim SH, Kim JH, Kim JW, et al. An ovarian steroid cell tumor causing virilization and massive ascites. *Yonsei Med J* 2007;28(48):142-6.

3. Veras E, Deavers MT, Silva EG, Malpica A. Ovarian steroid cell tumor, not otherwise specified: a clinicopathologic study. *Zhonghua Bing Li Xue Za Zhi* 2007;36:516-20.
4. Berek JS, Adashi E, Hillard PA, editors. Ovarian cancer In: Berek JS, editor. *Novak's Gynaecology*. 13<sup>th</sup> ed. Philadelphia, PA: Lippincott Williams and Wilkins; 2012. p.1440.
5. Taylor HB, Norris HJ. Lipid cell tumors of the ovary. *Cancer* 1967; 20(11):1953-62.
6. Donovan JT, Otis CN, Powell JL, Cathcart HK. Cushing's syndrome secondary to malignant lipoid cell tumor of the ovary. *Gynecol Oncol* 1993;50(2):249-53.
7. Scully RE. *Atlas of Tumor Pathology*. 2<sup>nd</sup> ed. Washington, DC: Armed Forces Institute of Pathology; 1979.
8. Hartman LC, Young RH, Evans MP, Podratz KC. Ovarian sex cord-stromal tumors. In: Hoskins WJ, Perez CA, Young RC, editors. *Principles and Practice of Gynecologic Oncology*. 2<sup>nd</sup> ed. Philadelphia: Lippincott-Raven; 1997. p. 1015-9.
9. Amneus MW, Natarajan S. Pathologic quiz case: a rare tumor of the ovary. *Arch Pathol Lab Med* 2003;127(7):890-2.
10. Shenker Y, Malozowski SN, Ayers J, Grekin RJ, Barkan AL. Steroid secretion by a virilizing lipoid cell ovarian tumor: origins of dehydroepiandrosterone sulfate. *Obstet Gynecol* 1989;74(3 Pt 2):502-6.
11. Al-Farsi A, Al-Talib A. Steroid cell tumor. *Sultan Qaboos Univ Med J* 2008;8(3):358-9.
12. Wang PH, Chao HT, Lee RC, Lai CR, Lee WL, Kwok CF, et al. Steroid cell tumors of the ovary: clinical, ultrasonic, and MRI diagnosis: a case report. *Eur J Radiol* 1998;26(3):269-73.
13. Surrey ES, de Ziegler D, Gambone JC, Judd HL. Preoperative localization of androgen-secreting tumors: clinical, endocrinologic, and radiologic evaluation of ten patients. *Am J Obstet Gynecol* 1988;158(6 Pt 1):1313-22.
14. Outwater EK, Marchetto B, Wagner BJ. Virilizing tumors of the ovary: imaging features. *Ultrasound Obstet Gynecol* 2000;15(5): 365-71.
15. Monteagudo A, Heller D, Husami N, Levine RU, McCaffrey R, Timor-Tritsch IE. Ovarian steroid cell tumors: sonographic characteristics. *Ultrasound Obstet Gynecol* 1997;10(4):282-8.
16. Nucci M, Oliva E, editors. *Nucci and Oliva: Gynecologic Pathology*. New York, NY: Elsevier Churchill Livingstone; 2009.
17. Outwater EK, Wagner BJ, Mannion C, McLarney JK, Kim B. Sex cord-stromal and steroid cell tumors of the ovary. *Radiographics* 1998;18(6):1523-46.
18. Usuki N, Kohno K, Shima T. A case of an ovarian lipid cell tumor detected by CT and MR image. *Jpn J Clinl Radiol* 1996;41:595-7.
19. Dengg K, Fink FM, Heitger A, Tabarelli M, Kreczy A, Glatzl J, et al. Precocious puberty due to a lipid-cell tumour of the ovary. *Eur J Pediatr* 1993;152(1):12-4.
20. Harris AC, Wakely PE Jr, Kaplowitz PB, Lovinger RD. Steroid cell tumor of the ovary in a child. *Arch Pathol Lab Med* 1991;115 (2):150-4.
21. Reedy MB, Richards WE, Ueland F, Uy K, Lee EY, Bryant C, et al. Ovarian steroid cell tumors, not otherwise specified: a case report and literature review. *Gynecol Oncol* 1999;75(2):293-7.
22. Homesley HD, Bundy BN, Hurteau JA, Roth LM. Bleomycin, etoposide, and cisplatin combination therapy of ovarian granulosa cell tumors and other stromal malignancies: A Gynecologic Oncology Group study. *Gynecol Oncol* 1999;72(2):131-7.
23. Schwartz PE, Price FV, Snyder MK. Management of ovarian stromal tumors. In: Rubin SC, Sutton GP, editors. *Ovarian Cancer*. 2<sup>nd</sup> ed. Philadelphia, PA: Lippincott, Williams and Wilkins; 2001. p. 383.

## Ovarian steroid cell tumor in women with polycystic ovarian syndrome: a case report

Fariba Yarandi M.D.<sup>1</sup>  
Farahnaz Sadat Ahmadi M.D.,  
MPH.<sup>1\*</sup>  
Zahra Rezaei M.D.<sup>1</sup>  
Narges Izadi M.D.<sup>2</sup>  
Soheila Sarmadi M.D.<sup>2</sup>  
Soleiman Abbasi M.D.<sup>3</sup>  
Shahrzad Aghaamoo M.D.<sup>4</sup>  
Mina Akrami M.D.<sup>1</sup>

1- Department of Obstetrics and Gynecology, General Women Hospital (Mirza Koochackkhan), Tehran University of Medical Sciences, Tehran, Iran.

2- Department of Pathology, General Women Hospital (Mirza Koochackkhan), Tehran University of Medical Sciences, Tehran, Iran.

3- General Practitioner, Health Committee of the Iranian Parliament, Tehran, Iran.

4- Department of Obstetrics and Gynecology, Semnan University of Medical Sciences, Semnan, Iran.

\* Corresponding author: No. 22, Sindokht St., Fatemi St., Tehran, Iran.  
Tel: +98-21-66576997  
E-mail: fsahmady@yahoo.com

### Abstract

Received: September 04, 2012 Accepted: December 26, 2012

**Background:** Steroid cell tumor is one of the rare ovarian tumors and forms 0.1% of all ovarian tumors, divided to three subgroups. Steroid cell tumor that are not otherwise specified (NOS) are the most common type and represent 60% of steroid cell tumors. One of the most known signs of this tumor is hormonal function, especially androgenic effects of it. Primary treatment consists of eradication of tumor via surgery.

**Case presentation:** The patient is a 29 years old female with history of poly cystic ovarian syndrome since 10 years ago, who attended to the clinic of General Women Hospital of Tehran in January 2011. In pelvic ultrasonography, there was a 64×49mm mass in the right adnexa consisting of homogeneous component. She underwent laparotomy and unilateral salpingoophorectomy was done. Pathological report was steroid cell tumor of ovary.

**Conclusion:** The aim of this study is reporting one of the rare tumors of ovary and assessment of the correct way of diagnosis and treatment of it.

**Keywords:** Neoplasm, ovary, steroid cell tumor.