

اثر بیماری کبد چرب غیرالکلی بر روی نمایه‌های داپلر عروق کبدی

تاریخ دریافت مقاله: ۱۳۸۷/۰۹/۱۶ تاریخ پذیرش: ۱۳۸۷/۱۱/۰۲

چکیده

زمینه و هدف: سونوگرافی داپلر اخیراً به عنوان یک روش تشخیصی مهم برای بررسی غیرتهاجمی عروق کبدی و برخی بیماری‌های پارانشیم کبد مطرح شده است. یافته‌های جدید نشان داده است که انفیلتراسیون چربی می‌تواند نمایه‌های داپلر شریان و ورید کبدی را تحت تاثیر قرار دهد. مطالعه زیر جهت ارزیابی اثر انفیلتراسیون چربی بر اندکس مقاومت شریان کبدی و فرم امواج ورید کبدی طراحی شده است. **روش بررسی:** تعداد ۶۰ بیمار با درجات مختلف کبد چرب در بیوپسی کبد و تعداد ۲۰ نفر بدون آثار انفیلتراسیون چربی در سونوگرافی در این مطالعه تحت بررسی توسط سونوگرافی داپلر استاندارد قرار گرفتند. امواج ورید کبدی به سه گروه تقسیم شدند: امواج تری‌فازیک طبیعی، امواج بای‌فازیک بدون جریان بازگشتی و امواج مونوفازیک. اندکس مقاومت شریان کبدی به صورت متوسط سه اندازه‌گیری متوالی محاسبه شد. **یافته‌ها:** میانگین شاخص توده بدنی (Body mass index) در افراد نرمال و مبتلا به کبد چرب به ترتیب $22/4 \text{ kg/m}^2$ ($SD=1/7$) و $26/9 \text{ kg/m}^2$ ($SD=3/3$) گزارش شد که در محدوده $20 - 44 \text{ kg/m}^2$ قرار داشت. امواج غیرطبیعی ورید کبدی (بای‌فازیک و مونوفازیک) در بیماران مبتلا به NAFLD (۱۲ نفر بای‌فازیک و ۱۷ نفر مونوفازیک) در مقایسه با افراد نرمال شیوع بیشتری دارد ($p < 0/001$). اندکس مقاومت شریان کبدی نیز در بیماران مبتلا به NAFLD [$0/7$ ($SD=0/1$)] به طور معنی‌داری پایین‌تر از افراد نرمال [$0/8$ ($SD=0/0$)] است ($p < 0/001$). **نتیجه‌گیری:** شیوع امواج غیرطبیعی ورید کبدی در بیماران مبتلا به NAFLD در مقایسه با افراد طبیعی بالاتر است و این افراد اندکس مقاومت شریان کبدی پایین‌تری دارند.

کلمات کلیدی: کبد چرب غیر الکلی، داپلر، ورید کبدی، شریان کبدی

امیررضا محمدی نیا^۱
خدیدجه بخت‌آور^۱
ناصر ابراهیمی دریانی^{۲*}
پیمان حبیب‌الهی^۳
محمد رضا کرامتی^۴
سیدمحمد فرشته نژاد^۵

۱- گروه رادیولوژی

۲- گروه گوارش

۳- دانشجوی پزشکی

۴- پزشک، محقق بیماری‌های گوارش

دانشگاه علوم پزشکی تهران

۵- دانشجوی پزشکی، دانشگاه علوم پزشکی ایران

* نویسنده مسئول، تهران، خیابان ولی‌عصر، بالاتر از ظفر،

نیش کوچه شهید ناصری، پلاک ۱۳۰، طبقه دوم

تلفن: ۸۸۷۹۹۴۴۶

email: nasere@yahoo.com

مقدمه

اولتراسونوگرافی شایع‌ترین روش جهت ارزیابی کبد چرب به حساب می‌آید. کبد روشنی که به صورت بافت کبد هیپراکو با اکوهای ظریف و نزدیک به هم در بررسی سونوگرافی یافت می‌شود برای کبد چرب اختصاصی دانسته می‌شود.^{۱،۲} روش اولتراسونوگرافی داپلر یک روش تشخیصی مهم جهت ارزیابی غیرتهاجمی خون‌رسانی کبد و بعضی از بیماری‌های پارانشیم کبد محسوب می‌شود.^{۱۱،۱۲} یافته‌های جدید بیان می‌کند که انفیلتراسیون منتشر چربی در کبد می‌تواند موجب تغییر موج‌های نرمال داپلر ورید کبدی و همچنین تغییر اندکس مقاومت شریان کبدی گردد.^{۱۳-۱۵} مقاومت ظاهری یک بستر عروقی بر اساس تقابل بین مقاومت و ظرفیت آن رگ تثبیت می‌شود. مقاومت بستر عروقی می‌تواند از طریق شاخص‌های داپلر مانند اندکس مقاومت (RI)

بیماری کبد چرب غیر الکلی Non Alcoholic Fatty Liver Disease (NAFLD) یکی از شایع‌ترین علل افزایش آنزیم‌های کبدی در بزرگسالان است.^۱ NAFLD شامل طیفی از علائم بالینی و پاتولوژی می‌شود که همه آنها تجمع چربی در پارانشیم کبد را دارا هستند و از یک استئاتوز کبدی ساده تا استئوهپاتیت غیرالکلی NASH، سیروز و کارسینوم هپاتوسلولر می‌تواند متغیر باشد.^۲ اصلی‌ترین فاکتورهای خطر همراه NAFLD چاقی، دیابت، هیپرلیپیدمی و سندروم متابولیک است.^{۳-۵} در حقیقت بعضی از کارشناسان معتقدند که NAFLD تظاهر کبدی مقاومت به انسولین یا سندروم متابولیک محسوب می‌شود.^۶ جهت تفریق درجات مختلف NAFLD از بین وسایل تشخیصی^{۷،۸}

ساختاری کبد به غیر از کبد چرب، شریان کبدی با منشا غیر از تنه سلیاک و انفیلتراسیون چربی به صورت غیریکنواخت نیز جزو معیارهای خروج بودند. رضایت کتبی از تمامی بیماران قبل از ورود به مطالعه اخذ شد و تمامی بیماران به صورت ناشتا تحت بررسی قرار گرفتند. بررسی تمام بیماران بین ساعت ۹ تا ۱۰ صبح صورت گرفت و تمامی بیماران و افراد گروه کنترل قبل از بررسی به مدت ۱۵ دقیقه به حالت سوپاین قرار داشتند. تمامی افراد مورد مطالعه تحت سونوگرافی داپلکس داپلر با استفاده از پروب ۳/۵ مگاهرتز (Aloka, SSD1700) قرار گرفتند. در حین انجام بررسی از بیماران خواسته می‌شد تا تنفس خود را برای چند لحظه متوقف کنند. بررسی ورید کبدی میانی و شریان کبدی اصلی از طریق روش ساب کوستال یا ایترکوستال فوقانی راست و حین دم عمیق صورت می‌پذیرفت. سطح دریافت رنگ در بهترین حالت طوری تنظیم می‌شد تا نویز اضافی توسط سیستم تولید نشود. تصحیح زاویه در مواقع نیاز صورت می‌گرفت. برنامه موجود در دستگاه جهت تصحیح اتوماتیک پارامترهای همودینامیک امواج داپلر مورد استفاده قرار گرفت. آنالیز امواج برای دو تا سه دوره از امواج صورت گرفت. جریان خون به سمت قلب منفی در نظر گرفته شد و بالعکس. امواج ورید کبدی به سه دسته تقسیم شدند: امواج طبیعی تری‌فازیک، امواج بای‌فازیک بدون جریان معکوس و امواج مونوفازیک یا مسطح. امواج طیفی شریان به صورت منجمد و دستی تحت بررسی قرار گرفتند و اندکس مقاومت شریان کبدی به صورت اوج سرعت سیستولیک منهای سرعت انتهای دیاستولی تقسیم بر اوج سرعت سیستولیک توسط نرم‌افزار دستگاه محاسبه شد. اندکس مقاومت شریان کبدی به صورت میانگین سه اندازه‌گیری متوالی محاسبه شد. مطالعه توسط کمیته اخلاق دانشگاه تهران تایید شد. تمامی اطلاعات به صورت میانگین \pm انحراف معیار بیان شده است. آنالیز آماری توسط SPSS نسخه ۱۵ و مقایسه متغیرهای کمی توسط Independent t-test صورت گرفت. متغیرهای غیرکمی با آزمون χ^2 مقایسه و $p < 0/05$ معنی‌دار در نظر گرفته شد.

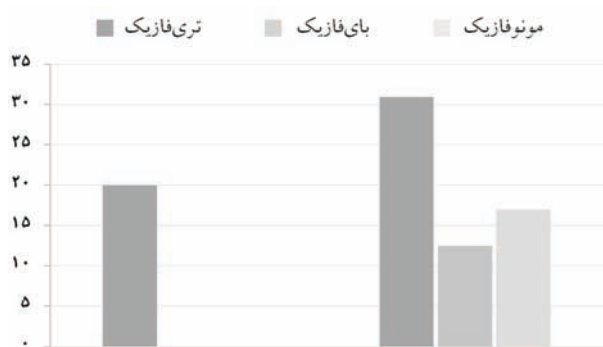
یافته‌ها

در این مطالعه ۸۰ بیمار بر اساس درگیری کبد در دو گروه مورد مطالعه قرار گرفتند که عبارتند از: گروه A: ۲۰ فرد سالم و فاقد کبد

کمی شود که جریان سیستولیک و دیاستولیک را با هم مقایسه می‌کند. در ضمن تغییر شکل یک موج در ورید کبدی می‌تواند نشان‌دهنده وجود بعضی از بیماری‌های پارانشیمال کبدی باشد.^{۱۱،۱۲} اگرچه انفیلتراسیون چربی در کبد یک علامت شایع است، آثار همودینامیک آن بر شریان و ورید کبدی مشخص نمی‌باشد. از آنجایی که بیماران دچار بیماری کبدی مثل سیروز و بدخیمی می‌توانند انفیلتراسیون چربی کبدی نیز داشته باشند شناسایی اثر انفیلتراسیون چربی بر مقاومت شریان کبدی و تغییر شکل موج داپلر ورید کبدی (HV) ضروری می‌باشد. به‌علاوه بر اساس اطلاعات ما اکثر گزارشات قبلی تاثیر بیماری‌های مزمن کبدی بر شکل موج داپلر ورید کبدی و تغییرات در اندکس مقاومت شریان کبدی (HARI) را بررسی کرده‌اند. هدف مطالعه ما بررسی تاثیر NAFLD بر عروق رسانی کبد و همچنین جستجوی ارتباط بین شکل موج HV و HARI می‌باشد.

روش بررسی

یک مطالعه مقطعی - تحلیلی در دپارتمان رادیولوژی بیمارستان سینا واقع در دانشگاه علوم پزشکی تهران، صورت پذیرفته است. تعداد ۶۰ نفر بیمار مبتلا به کبد چرب غیرالکلی در بیوپسی کبد انتخاب شدند. تمامی بیماران به علت‌های دیگری قبلاً تحت بیوپسی قرار گرفته بودند و هیچ بیماری برای شرکت در این مطالعه تحت بیوپسی قرار نگرفت. علاوه بر این تعداد ۲۰ نفر که در سونوگرافی علائمی به نفع کبد چرب نداشتند به عنوان گروه کنترل وارد مطالعه شدند. بیماران با تشخیص کبد چرب غیرالکلی ۳۷ مرد (۶۱/۷٪) و ۲۳ زن بین سنین ۲۲ تا ۷۳ (میانگین سنی \pm انحراف معیار ۴۵/۰ \pm ۱۲/۴ سال). افراد گروه کنترل ۱۰ مرد (۵۰٪) و ۱۰ زن بین سنین ۲۷ تا ۷۰ سال (میانگین سنی \pm انحراف معیار، ۴۳/۹ \pm ۱۴/۴ سال) را شامل می‌شدند. قد و وزن همه افراد اندازه‌گیری شد و نمایه توده بدن به صورت kg/m^2 محاسبه شد. تمامی افراد نرمال کسانی بودند که با شکایاتی غیر از علائم شکمی به دپارتمان رادیولوژی ارجاع شده بودند. هیچ کدام از بیماران و افراد گروه کنترل بیماری قبلی کبدی، گوارشی یا قلبی نداشتند و علاوه بر این هیچ یک استروئید یا داروی وازواکتیو مصرف نمی‌کردند. معیارهای خروج استفاده از الکل، دیابت، سیروز، وجود مایع آزاد داخل شکم، پرفشاری خون سیستمیک، بزرگی طحال و بیماری قلبی عروقی را شامل می‌شد. اشکالات



نمودار- ۱: توزیع انواع موج ورید کبدی در دو گروه بیمار و کنترل

غیرطبیعی در بیماران مبتلا به کبد چرب غیرالکلی شیوع بالاتری دارد ($p < 0.001$). میانگین اندکس مقاومت شریان هپاتیک در افراد سالم گروه A معادل 0.8 ($SD = 0.2$)، در افراد با کبد چرب در گروه B معادل 0.7 ($SD = 0.1$) محاسبه گردید. شاخص مقاومت شریان هپاتیک به‌طور معنی‌داری با درگیری کبد چرب کاهش می‌یابد ($p < 0.001$).

بحث

NAFLD یکی از شایع‌ترین علل ایجاد آنزیم‌های کبدی غیرطبیعی می‌باشد که حدود ۲۵٪ جمعیت عمومی را درگیر می‌نماید.^{۱۶} تعریف آن تجمع چربی در کبد به میزان بیش از ۱۰-۵٪ وزن کبد در غیاب حضور سوء مصرف الکل، مصرف دارو و هپاتیت ویروسی است.^{۱۷،۱۸} اکثر بیماران فاقد علامت هستند و در معاینات بالینی هپاتومگالی یافته شایعی است. یافته‌های بافت‌شناسی طیفی از استئاتوز ساده، استئاتوهپاتیت (NASH)، انفیلتراسیون چربی با ballooning دژنراسانس، فیروز و سیروز را می‌تواند شامل شود. تقریباً ۳۰-۲۴٪ از بیماران با استئاتوهپاتیت فیروزدهنده به سیروز و مرگ کبدی دچار می‌شوند.^{۱۶،۱۸-۲۱} علاوه بر تاریخچه بیمار، معاینات بالینی و بررسی‌های آزمایشگاهی، روش‌های تصویربرداری می‌توانند به پزشک جهت تشخیص وجود انفیلتراسیون چربی و شدت آن یاری رسانند. کبد چرب در CT حجم متوسط Hounsfield پایین‌تری از طحال دارد و CT اسکن‌های سریال جهت پایش شدت بیماری می‌تواند مفید باشد. شیفت شیمیایی در تصاویر MR دقیق‌ترین روش برای اندازه‌گیری کمی و کیفی چربی محسوب می‌شود.^{۲۲} اگرچه CT و MRI هیچکدام اطلاعاتی از تاثیر همودینامیک بیماری بر سیستم عروق کبد در اختیار ما نمی‌گذارد. به‌عنوان یک روش دینامیک تصویربرداری

جدول- ۱: اطلاعات دموگرافیک بیماران و گروه کنترل (میانگین \pm انحراف معیار)

متغیر	A افراد طبیعی (n=20)	B بیماران NAFLD (n=60)	P*
سن (سال)**	۴۳/۹ ($\pm 14/4$)	۴۵/۰ ($\pm 12/4$)	۰/۵۲
جنس (زن)***	۱۰ (/۵۰)	۲۳ (/۶۱/۷)	۰/۴۵
وزن (کیلوگرم)**	۶۶/۱ ($\pm 7/4$)	۷۵/۶ ($\pm 10/1$)	< ۰/۰۰۱*
قد (سانتی‌متر)**	۱۷۱/۷ ($\pm 7/9$)	۱۶۷/۸ ($\pm 9/2$)	۰/۴۷
نمایه توده بدن**	۲۲/۴ ($\pm 1/7$)	۲۶/۹ ($\pm 3/3$)	< ۰/۰۰۱*

* $p < 0.05$ معنی‌دار می‌باشد آزمون آماری: Independent t-test و χ^2

جدول- ۲: یافته‌های سونوگرافیک بیماران و گروه کنترل (میانگین \pm انحراف معیار)

متغیر	A افراد طبیعی (n=20)	B بیماران NAFLD (n=60)	P*
اندازه کبد**	۱۲۰/۸ ($\pm 6/9$)	۱۴۷/۶ ($\pm 14/7$)	< ۰/۰۰۱*
نمایه مقاومت**	۰/۸ ($\pm 0/0$)	۰/۷ ($\pm 0/1$)	< ۰/۰۰۱*
امواج ورید کبدی***	۲۰ (/۱۰۰)	۳۱ (/۵۱/۷)	< ۰/۰۰۱*
طبیعی	۰	۲۹ (/۴۸/۳)	
غیرطبیعی			

* اختلاف معنی‌دار آماری، آزمون: Independent t-test و χ^2

چرب و گروه B: ۶۰ بیمار مبتلا به کبد چرب غیرالکلی. میانگین سنی کلیه افراد مورد مطالعه ($SD = 13/9$) ۴۲/۱ سال بود که در محدوده سنی ۷۳-۲۲ سال قرار داشت. از نظر توزیع جنسی از ۸۰ بیمار مورد مطالعه، ۳۳ نفر (۴۱/۳٪) زن و ۴۷ نفر (۵۸/۷٪) مرد بودند. میانگین شاخص توده بدنی در کلیه افراد $27/1$ ($SD = 4/8$) kg/m^2 گزارش شد که در محدوده $20-44$ kg/m^2 قرار داشت. تمامی اطلاعات دموگرافیک بیماران به تفکیک دو گروه مورد مطالعه در جدول ۱ آورده شده است. پس از انجام اولتراسونوگرافی و نیز داپلر سونوگرافی، شاخص‌های به‌دست آمده در دو گروه با یکدیگر مقایسه گردید. نتایج این بررسی‌ها به‌طور کامل در جدول ۲ آورده شده است. ابعاد کبد (Liver Span) در گروه افراد سالم $120/8$ ($SD = 6/9$) mm و در گروه دارای کبد چرب $147/6$ ($SD = 14/7$) mm گزارش شد که به‌طور معنی‌داری با افزایش شدت درگیری کبدی ابعاد کبد نیز بیشتر می‌شد ($p < 0.001$). نمودار ۱ نشان‌دهنده تغییرات الگوی موج ورید هپاتیک می‌باشد. همان‌طور که مشاهده می‌شود، تمامی افراد نرمال دارای موج نرمال به‌صورت امواج تری‌فازیک می‌باشند، در حالی که در گروه B در ۳۱ نفر (۵۱/۷٪) موج تری‌فازیک و در ۱۲ نفر (۲۰٪) موج غیرطبیعی به‌صورت موج بای‌فازیک و در ۱۷ نفر (۲۸/۳٪) نیز موج غیرطبیعی مونوفازیک گزارش شد. به عبارتی به‌طور معنی‌داری امواج

امواج مونوفازیک (۲۸٪) و همچنین بی‌فازیک (۲۰٪) مشاهده شدند. اختلاف معنی‌داری بین امواج کبدی غیرطبیعی در گروه بیماران و کنترل وجود داشت ($p < 0/001$). چراکه هیچگونه امواج غیرطبیعی در افراد گروه کنترل یافت نشد. مطالعه دیگری که در سال ۲۰۰۵ انجام شد درجات بالای الگوی موج داپلر غیرطبیعی ورید کبدی در ۴۳٪ از بیماران مبتلا به انفیلتراسیون کبدی گزارش شد که شامل امواج بی‌فازیک فاقد جریان معکوس یا امواج مونوفازیک بود که با امواج تری‌فازیک نرمال ورید کبدی تفاوت داشت و یافته‌های ما نیز با این گزارشات هماهنگی داشت.^{۱۸} در مطالعه دیگری سه بیمار از ۱۱ بیمار مبتلا به کبد چرب دارای امواج داپلر مسطح ورید کبدی بودند.^{۱۲} امواج غیرطبیعی بی‌فازیک یا مونوفازیک مربوط به ورید کبدی سمت راست در تمام ۱۹ بیمار مورد مطالعه مشاهده شد. در حالی که ۵۹ بیمار از ۷۵ بیمار گروه کنترل امواج تری‌فازیک نرمال داشتند.^{۱۳} همین مطالعه نشان داد که الگوهای جریان مونوفازیک در بین ۹۰٪ از بیماران مبتلا به هیپاتیت C مزمن که رسوب چربی بیش از ۵۰٪ داشتند مشاهده شد در حالی که فقط ۵٪ بیماران با رسوب چربی اینترهاپاتیک به میزان کمتر از ۲۵٪ امواج مونوفازیک داشتند. در نهایت این مطالعه نشان داد که با انفیلتراسیون چربی در کبد میزان مقاومت در شریان کبدی (HARI) کاهش می‌یابد و شیوع امواج غیرطبیعی در بررسی داپلر ورید کبدی (HV) افزایش می‌یابد. به لحاظ بالینی یافته‌های غیرطبیعی در سونوگرافی داپلر عروق کبدی می‌تواند دلالت بر درگیری کبد در جریان بیماری‌های مختلف باشد ولی مطالعات دیگری باید انجام شود تا شیوع بیماری‌های کبدی در میان افرادی که نمایه‌های داپلر غیرطبیعی دارند مشخص شود تا بتوان این نتیجه‌گیری را مطرح کرد. یافته‌های این مطالعه دلیل منطقی برای انجام چنین مطالعاتی را ارائه می‌کند چون در این مطالعه نشان داده شد که شیوع یافته‌های غیرطبیعی سونوگرافی داپلر در میان افراد مبتلا به NAFLD بیشتر است.

سونوگرافی می‌تواند میزان انفیلتراسیون چربی بر gray scale mode را پیش‌بینی کند و همچنین تاثیر آن بر سیستم کبد را از طریق آنالیز spectral doppler ارزیابی نماید. سیستم عروقی کبد نرمال مقاومت پایین دارد در زمان سیستول در بیمار نرمال سرعت حدود ۱۵-۴۰ cm/sec می‌باشد که در حین دیاستول به حدود ۱۰-۱۵ cm/sec کاهش می‌یابد. در بیماران سالم ناشتا اندکس RI بین ۰/۷-۰/۶ گزارش شده است. در مطالعه ما حجم متوسط RI index در جمعیت نرمال تحت مطالعه ۰/۸ گزارش شده است. این حجم با نتایج حاصله از مطالعه قبلی انجام شده توسط Mihanli هماهنگی داشت ولی البته مقدار بالاتری نسبت به گزارشات قبلی داشت.^{۱۵} تعداد اندکی از گزارشات به بررسی RI شریان کبدی قبل و بعد از وعده غذایی نرمال در افراد دچار بیماری کبدی و افراد سالم پرداخته‌اند.^{۲۳-۲۶} RI شریان کبدی در افراد سالم در این جمعیت تحت مطالعه حدود ۰/۷ محاسبه شد.^{۲۴-۲۵} لذا برای پیش‌بینی‌های دقیق‌تر RI index در افراد سالم مطالعات با حجم نمونه بالاتری مورد نیاز است. امواج داپلر تری‌فازیک نرمال حاصل از ورید کبدی در جمعیت نرمال به صورت antegrade امواج سیستولیک و دیاستولیک می‌باشد و به دنبال آن جریان کوتاه معکوس که حاصل واریاسیون‌های موجود در فشار ورید مرکزی در طی سیکل قلبی است مشاهده می‌شود. جریان خون HV در حین دیاستول دهلیزی و بطنی به سمت قلب می‌باشد و برای مدت کوتاهی در حین سیستول بر عکس می‌شود. فشار دهلیز راست توانایی پارانشیم کبدی و تغییرات فشار درون قفسه سینه و داخل شکمی تولید شده با تنفس الگوی جریان تری‌فازیک را تحت تاثیر قرار می‌دهد.^{۲۷} تغییر شکل امواج در سیروز، پیوند کبد ناموفق^{۲۸}، سندروم Budd-Chiari^{۲۹}، انفیلتراسیون چربی در کبد و حتی در افراد سالم^{۳۰} ممکن است مشاهده گردد. ما این امواج غیرطبیعی ورید کبدی را در ۲۹ بیمار (تقریباً ۴۸٪) با انفیلتراسیون چربی در کبد مشاهده کردیم.

References

- Clark JM, Brancati FL, Diehl AM. The prevalence and etiology of elevated aminotransferase levels in the United States. *Am J Gastroenterol* 2003; 98: 960-7.
- Ong JP, Younossi ZM. Approach to the diagnosis and treatment of nonalcoholic fatty liver disease. *Clin Liver Dis* 2005; 9: 617-34.
- Angulo P, Keach JC, Batts KP, Lindor KD. Independent predictors of liver fibrosis in patients with nonalcoholic steatohepatitis. *Hepatology* 1999; 30: 1356-62.
- Chitturi S, Abeygunasekera S, Farrell GC, Holmes-Walker J, Hui JM, Fung C, et al. NASH and insulin resistance: Insulin hypersecretion and specific association with the insulin resistance syndrome. *Hepatology* 2002; 35: 373-9.
- Marchesini G, Bugianesi E, Forlani G, Cerrelli F, Lenzi M, Manini R, et al. Nonalcoholic fatty liver, steatohepatitis, and the metabolic syndrome. *Hepatology* 2003; 37: 917-23.
- Marchesini G, Forlani G. NASH: from liver diseases to metabolic disorders and back to clinical hepatology. *Hepatology* 2002; 35: 497-9.
- Adams LA, Angulo P. Role of liver biopsy and serum markers of liver fibrosis in non-alcoholic fatty liver disease. *Clin Liver Dis* 2007; 11: 25-35.

8. Charatcharoenwitthaya P, Lindor KD. Role of radiologic modalities in the management of non-alcoholic steatohepatitis. *Clin Liver Dis* 2007; 11: 37-54.
9. Debongnie JC, Pauls C, Fievez M, Wibin E. Prospective evaluation of the diagnostic accuracy of liver ultrasonography. *Gut* 1981; 22: 130-5.
10. Taylor KJ, Gorelick FS, Rosenfield AT, Riely CA. Ultrasonography of alcoholic liver disease with histological correlation. *Radiology* 1981; 141: 157-61.
11. Meek DR, Mills PR, Gray HW, Duncan JG, Russell RI, McKillop JH. A comparison of computed tomography, ultrasound and scintigraphy in the diagnosis of alcoholic liver disease. *Br J Radiol* 1984; 57: 23-7.
12. Saverymuttu SH, Joseph AE, Maxwell JD. Ultrasound scanning in the detection of hepatic fibrosis and steatosis. *Br Med J (Clin Res Ed)* 1986; 292: 13-5.
13. Joseph AE, Saverymuttu SH, al-Sam S, Cook MG, Maxwell JD. Comparison of liver histology with ultrasonography in assessing diffuse parenchymal liver disease. *Clin Radiol* 1991; 43: 26-31.
14. Mathiesen UL, Franzén LE, Aselius H, Resjö M, Jacobsson L, Foberg U, et al. Increased liver echogenicity at ultrasound examination reflects degree of steatosis but not of fibrosis in asymptomatic patients with mild/moderate abnormalities of liver transaminases. *Dig Liver Dis* 2002; 34: 516-22.
15. Bolondi L, Li Bassi S, Gaiani S, Zironi G, Benzi G, Santi V, et al. Liver cirrhosis: changes of Doppler waveform of hepatic veins. *Radiology* 1991; 178: 513-6.
16. von Herbay A, Frieling T, Häussinger D. Association between duplex Doppler sonographic flow pattern in right hepatic vein and various liver diseases. *J Clin Ultrasound* 2001; 29: 25-30.
17. Dietrich CF, Lee JH, Gottschalk R, Herrmann G, Sarrazin C, Caspary WF, et al. Hepatic and portal vein flow pattern in correlation with intrahepatic fat deposition and liver histology in patients with chronic hepatitis C. *AJR Am J Roentgenol* 1998; 171: 437-43.
18. Oguzkurt L, Yildirim T, Torun D, Tercan F, Kizilkilic O, Niron EA. Hepatic vein Doppler waveform in patients with diffuse fatty infiltration of the liver. *Eur J Radiol* 2005; 54: 253-7.
19. Mihmanli I, Kantarci F, Yilmaz MH, Gurses B, Selcuk D, Ogut G, et al. Effect of diffuse fatty infiltration of the liver on hepatic artery resistance index. *J Clin Ultrasound* 2005; 33: 95-9.
20. Grant LM, Lisker-Melman M. Nonalcoholic fatty liver disease. *Ann Hepatol* 2004; 3: 93-9.
21. Sanyal AJ; American Gastroenterological Association. AGA technical review on nonalcoholic fatty liver disease. *Gastroenterology* 2002; 123: 1705-25.
22. Neuschwander-Tetri BA, Caldwell SH. Nonalcoholic steatohepatitis: summary of an AASLD Single Topic Conference. *Hepatology* 2003; 37: 1202-19.
23. Fassio E, Alvarez E, Domínguez N, Landeira G, Longo C. Natural history of nonalcoholic steatohepatitis: a longitudinal study of repeat liver biopsies. *Hepatology* 2004; 40: 820-6.
24. Zafrani ES. Non-alcoholic fatty liver disease: an emerging pathological spectrum. *Virchows Arch* 2004; 444: 3-12.
25. Green RM. NASH: hepatic metabolism and not simply the metabolic syndrome. *Hepatology* 2003; 38: 14-7.
26. Venkataraman S, Braga L, Semelka RC. Imaging the fatty liver. *Magn Reson Imaging Clin N Am* 2002; 10: 93-103.
27. Joynt LK, Platt JF, Rubin JM, Ellis JH, Bude RO. Hepatic artery resistance before and after standard meal in subjects with diseased and healthy livers. *Radiology* 1995; 196: 489-92.
28. Numata K, Tanaka K, Kiba T, Mitsui K, Saito S, Sekihara H. Hemodynamic changes in hepatic artery after glucose ingestion in healthy subjects and patients with cirrhosis. *J Clin Ultrasound* 1998; 26: 137-42.
29. Numata K, Tanaka K, Kiba T, Morita K, Saito S, Fujii T, et al. Hepatic arterial resistance after mixed-meal ingestion in healthy subjects and patients with chronic liver disease. *J Clin Ultrasound* 1999; 27: 239-48.
30. Krüger S, Strobel D, Wehler M, Wein A, Hahn EG, Becker D. Hepatic Doppler perfusion index: a sensitive screening method for detecting liver metastases? *Ultraschall Med* 2000; 21: 206-9.
31. Erden A, Altuntaş B, Olçer T, Cumhuri T. Presinusoidal portal hypertension does not affect hepatic artery resistance index. *Eur Radiol* 1999; 9: 1131-4.
32. Colli A, Cocciolo M, Mumoli N, Cattalini N, Fraquelli M, Conte D. Hepatic artery resistance in alcoholic liver disease. *Hepatology* 1998; 28: 1182-6.
33. Iwao T, Toyonaga A, Shigemori H, Oho K, Sakai T, Tayama C, et al. Hepatic artery hemodynamic responsiveness to altered portal blood flow in normal and cirrhotic livers. *Radiology* 1996; 200: 793-8.
34. Teichgräber UK, Gebel M, Benter T, Manns MP. Effect of respiration, exercise, and food intake on hepatic vein circulation. *J Ultrasound Med* 1997; 16: 549-54.
35. Britton PD, Lomas DJ, Coulden RA, Farman P, Revell S. The role of hepatic vein Doppler in diagnosing acute rejection following paediatric liver transplantation. *Clin Radiol* 1992; 45: 228-32.
36. Ralls PW, Johnson MB, Radin DR, Boswell WD Jr, Lee KP, Halls JM. Budd-Chiari syndrome: detection with color Doppler sonography. *AJR Am J Roentgenol* 1992; 159: 113-6.
37. Shapiro RS, Winsberg F, Maldjian C, Stancato-Pasik A. Variability of hepatic vein Doppler tracings in normal subjects. *J Ultrasound Med* 1993; 12: 701-3.

Hepatic vessel doppler indices: a study on non- Alcoholic liver disease

Received: December 06, 2008 Accepted: January 21, 2009

Abstract

Mohammadinia A.R.¹
Bakhtavar K¹
Ebrahimi-Daryani N.^{*2}
Habibollahi P.³
Keramati MR.⁴
Fereshtehnejad SM.⁵

1- Department of Radiology
2- Department of Gastroenterology
3- Medical Doctor, Research
fellowship in gastroenterology
Tehran University of Medical
Sciences
4- Medical Doctor, Resident of
surgery

Tehran University of Medical
Sciences

5- Medical student, Iran University
of Medical Sciences and Health
Services

Background: Duplex Doppler ultrasonography (US) has newly suggested, being an important diagnostic technique in the non-invasive evaluation of hepatic vasculature and some hepatic parenchymal diseases. New findings suggest that diffuse fatty infiltration of liver can alter normal hepatic vein and artery doppler indices. The following study has been performed to evaluate the effect of fatty infiltration on hepatic artery resistance index and hepatic vein waveform patterns.

Methods: Sixty patients with various degrees of fatty infiltration on liver biopsy and twenty normal subjects without any sign of hepatic fat infiltration in ultrasonography examined using standard colour and spectral doppler sonography. The waveforms of Hepatic Vein were classified into three groups: regular triphasic waveform, biphasic waveform without a reverse flow, and monophasic or flat waveform. The hepatic artery resistance index was calculated as the mean of three different measurements.

Results: The mean BMI in Nonalcoholic fatty liver disease group and normal subjects was 26.9(SD=3.3) and 22.4(SD=1.7) Kg/m², respectively with a range of 22 up to 44 Kg/m². Abnormal Hepatic Vein waveforms (biphasic and monophasic) were found more frequently in doppler sonography (p<0.001) in patients with Nonalcoholic fatty liver disease (12 biphasic and 17 monophasic) compared to normal subjects. Hepatic artery resistance index was significantly lower in Nonalcoholic fatty liver disease patients [0.7(SD=0.1)] compared to normal ones [0.8(SD=0.0)] (p<0.001).

Conclusions: The incidence of abnormal hepatic vein waveforms is significantly higher in patients with fatty infiltration compared to those who had no abnormality in liver ultrasonography and these patients had a significant lower hepatic artery resistance index.

Keywords: Nonalcoholic fatty liver disease, doppler, Hepatic vein, Hepatic artery

*Corresponding author: No. 130, Naseri
St., Vali- e- asr Ave., Tehran, Iran..
Tel: +98-21-88799446
email: nasere@yahoo.com