

نتایج درمان جراحی در اسپوندیلولیزستی دژنراتیو به روش رفع فشار، جوش دادن خلفی جانبی و وسیله گذاری

تاریخ دریافت مقاله: ۱۳۸۷/۰۲/۲۳ تاریخ پذیرش: ۱۳۸۷/۰۵/۰۵

چکیده

زمینه و هدف: درمان اسپوندیلولیزستی دژنراتیو بسیار مورد بحث است. در حال حاضر، برای بیمارانی که به درمان طبی پاسخ مناسب نمی دهند روش های جراحی متعددی وجود دارد. هدف از انجام این بررسی، ارزیابی نتایج درمان مبتلایان به اسپوندیلولیزستی دژنراتیو به روش جراحی رفع فشار، وسیله گذاری و جوش دهی خلفی جانبی می باشد. **روش بررسی:** این بررسی به صورت مطالعه قبل و بعد روی ۲۳ بیمار مبتلا به اسپوندیلولیزستی دژنراتیو که برای اولین بار تحت جراحی قرار می گرفتند انجام شد. همه این بیماران تحت جراحی رفع فشار، وسیله گذاری و جوش دهی خلفی جانبی قرار گرفته و به طور متوسط به مدت ۲۹ ماه (۱۳ تا ۷۳ ماه) پی گیری شدند. برای بررسی نتایج بالینی از شاخص ناتوانی اوستتری، ظرفیت عملکردی هندرسون، میزان پایداری علائم پا، کمر یا لنگش استفاده شده است. **یافته ها:** متوسط شاخص ناتوانی اوستتری که قبل از عمل ۷۲/۲٪ (۵۰ تا ۸۸٪) بود، در آخرین مراجعه بیماران به ۱۴/۴٪ (صفر تا ۵۴٪) رسید. نتایج ظرفیت عملکردی هندرسون در آخرین مراجعه بیماران، شامل ۱۴ مورد (۶۰/۹٪) عالی، هفت مورد (۳۰/۴٪) خوب و در دو مورد (۸/۷٪) متوسط بوده است. میزان کاهش شاخص ناتوانی اوستتری بعد از عمل نسبت به قبل از عمل و نیز ظرفیت عملکردی هندرسون، ارتباط قابل توجهی با میزان سابقه درد پا و لنگش در بیماران داشته است ($p < 0/05$). همچنین، نتایج بالینی پس از جراحی تحت تأثیر مشخصات رادیولوژیک اسپوندیلولیزستی قبل از عمل نبوده است. **نتیجه گیری:** جراحی رفع فشار، وسیله گذاری و جوش دهی خلفی جانبی، روشی مؤثر و کم خطر در درمان بیماران با اسپوندیلولیزستی دژنراتیو ستون فقرات کمری است.

کلمات کلیدی: اسپوندیلولیزستی دژنراتیو، تنگی ستون فقرات، جوش دهی ستون فقرات، وسیله گذاری.

حمید بهتاش^۱، ابراهیم عامری^۱
بهرام مبینی^۱، فرزاد امیدی کاشانی^{۲*}
سید محمود طباطبایی^۳

۱- گروه ارتوپدی، دانشگاه علوم پزشکی ایران
۲- گروه ارتوپدی، دانشگاه علوم پزشکی مشهد
۳- استاد جراحی اعصاب، دانشگاه علوم پزشکی شهید بهشتی

بیمارستان های رسول اکرم و مهراد، تهران

* نویسنده مسئول: مشهد، بلوار سجاده، بزرگمهر جنوبی
۲۰، پلاک ۲۲۶
تلفن: ۰۵۱۱۷۶۴۶۵۰۰
email:omidif@mums.ac.ir

مقدمه

سطح L4/L5 است. معمولاً میزان لغزش مهره ای به علت سلامت قوس خلفی مهره بیشتر از ۳۰٪ نمی شود. با گذشت زمان، نهایتاً یا بی ثباتی دژنراتیو بیشتری رخ می دهد و یا به طور شایع تر مهره ها در اثر شدت آرتروز دارای ثبات ثانویه می شوند.^{۱،۲} شکایت معمول بیماران درد کمر، درد پا، لنگش متناوب و یا ترکیبی از این موارد است.^۳ معمولاً علائم بالینی هیچ ارتباطی با میزان لغزش مهره ای مشاهده شده در رادیوگرافی ندارد.^۴ در مواردی که درمان طبی با شکست مواجه می شود، می توان از اعمال جراحی متنوعی مانند روش های فشار برداری از روی عناصر عصبی، جوش دادن مهره ها از قدام، خلف یا هر دو، و انواع روش های وسیله گذاری استفاده نمود.^{۵-۱۹} جراحی رفع فشار، عمدتاً باعث برطرف شدن درد پا و لنگش می شود در حالی که جوش دادن مهره ها با برطرف نمودن بی ثباتی آنها باعث

اسپوندیلولیزستی دژنراتیو (Degenerative spondylolisthesis) یک بی ثباتی بین مهره ای است که در اثر بیماری دژنراتیو ستون فقرات ایجاد می شود. بیماری برای اولین بار توسط جانگانز در ۱۹۳۰ توصیف شد.^۱ عوامل زمینه ساز ایجاد بیماری متعدّدند و در این میان می توان به دژنراسیون دیسک بین مهره ای،^۲ موقعیت تشریحی نامطلوب مفاصل فاست،^{۳،۴} وضعیت غیرعادی ایلوئولومبار،^۵ جنس مؤنث،^۶ شلی رباطی،^۸ فعالیت های بدنی بیش از حد،^۹ زیاد بودن شاخص توده بدنی،^{۱۰} و سابقه قبلی اوفورکتومی^{۱۱} اشاره نمود. در حالی که سابقه درد کمر، شغل های با بلند کردن مکرر وزنه، تعداد بسته سیگار مصرفی در سال و تعداد زایمان در خانم ها ارتباطی با شیوع اسپوندیلولیزستی دژنراتیو ندارند.^{۱۲} شایع ترین سطح مبتلا،

استفاده از استخوان‌های برداشته شده در نواحی رفع فشار همراه با نوعی جایگزین استخوان (مانند Nova bone یا BCP) برای پیوند استخوانی استفاده می‌شود. ما در هیچ‌یک از بیماران اقدام به جا اندازی مهره ننموده‌ایم. در شش بیمار، جوش دادن و وسیله‌گذاری محدود به سطوح مبتلا بوده است ولی به‌علت اثبات بر حرکتی مهره‌ای قبل از عمل و یا وسعت جراحی رفع فشار، در هشت بیمار یک مهره بالاتر، در شش بیمار یک مهره پایین‌تر، و در سه مورد هم یک مهره بالاتر و هم یک مهره پایین‌تر نیز در فرایند جراحی دخالت داده شد. بیماران در روز دوم بعد از عمل راه برده شده ولی از بریس تا سه ماه بعد از جراحی استفاده شد. اثبات جوش‌خوردگی ناحیه عمل بعد از جراحی، با مشاهده پل استخوانی در رادیوگرافی ساده رخ و نیمرخ و نیز در نمای فرگوسن بوده است. در این مطالعه، برای ارزیابی نتایج درمان از ظرفیت عملکردی هندرسون^{۲۷} استفاده شده است که به‌صورت عالی، خوب، متوسط و ضعیف تقسیم می‌شود (جدول ۱). شدت علائم بالینی قبل از عمل و نیز در آخرین مراجعه بیمار بر اساس شاخص ناتوانی اوستتری^{۲۸} Oswestry Disability Index (ODI) محاسبه شده است. همچنین در بیماران پایداری درد کمر، درد پا، یا لنگش نیز مورد بررسی قرار گرفته است. برای محاسبه متوسط شاخص‌ها از آزمون Mann-Whitney و برای مقایسه از آزمون χ^2 استفاده شده است. $p < 0/05$ معنی‌دار در نظر گرفته شده است.

یافته‌ها

چهار بیمار در طی پی‌گیری از مطالعه خارج شدند. به این ترتیب ۲۲ زن و یک مرد که سابقه عمل جراحی قبلی در ناحیه ستون فقرات کمری را نداشتند مورد بررسی قرار گرفتند. سن متوسط بیماران در زمان جراحی ۵۴/۱ (۴۰ تا ۷۴) سال بود. سطوح لغزش مهره‌ای در ۱۷ مورد (۷۴٪) L4-L5، در پنج مورد (۲۱/۷٪) L5-S1، و در یک بیمار (۴/۳٪) هم در L4-L5 و هم در L5-S1 بوده است. میزان متوسط لغزش مهره‌ای ۲۶/۹٪ (۱۵ تا ۶۰٪) بود. متوسط مدت درمان غیر جراحی بیماران ۶/۷ سال (یک تا ۲۰ سال) بوده است. خلاصه‌ای از شکایات اصلی بیماران قبل و بعد از عمل در جدول ۲ بیان شده است. هرچند شش بیمار (۲۶٪) همچنان بعد از عمل نیز علامت‌دار بودند، همگی ادعان داشتند که جراحی شدت علائم آنها را به‌میزان قابل‌توجهی کاهش داده است. مدت متوسط پی‌گیری بیماران ۲۹ (۱۳ تا ۷۳) ماه

بهبود درد کمر خواهد شد. هدف از وسیله‌گذاری، بهبود میزان جوش خوردگی و اصلاح لغزش یا کایفوز بین مهره‌ای است.^{۲۰} تاکنون، مطالعات مقایسه‌ای متعددی راجع به روش ترجیحی و معیارهای نیاز به جراحی انجام شده است^{۲۱-۲۵} ولی هنوز یک روش ثابت که مورد تأیید همه مؤلفین باشد وجود ندارد. هدف از انجام این مطالعه، بررسی نتایج درمان جراحی در بیمارانی است که به‌علت ابتلا به اسپوندیلولیتوزی دژنراتیو در مرکز ما تحت عمل جراحی قرار گرفته‌اند و اینکه آیا می‌توان عوامل مؤثری را در بیماران پیدا کرد که در پیش‌آگهی نتایج درمان جراحی آنها تأثیرگذار باشد یا خیر.

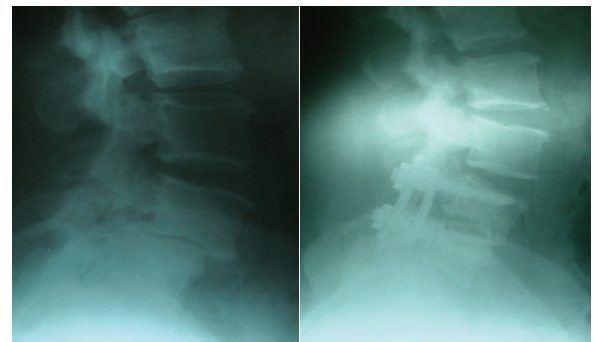
روش بررسی

این بررسی به‌صورت مطالعه قبل و بعد انجام گرفته است، ۲۷ بیمار مورد ارزیابی قرار گرفتند. تمام جراحی‌ها توسط دو تیم جراحی و با روشی کاملاً یکسان و از سال ۸۶-۱۳۸۲ در دو بیمارستان رسول اکرم و مهراد شهر تهران انجام شده است. از تمام بیماران قبل از عمل و نیز به تناوب در دوران بعد از عمل رادیوگرافی‌های رخ و نیمرخ ستون فقرات کمری در حالت ایستاده گرفته شده است. درصد لغزش مهره‌ای در حالت ایستاده، با استفاده از نمای نیمرخ و به‌صورت زیر محاسبه شده است: فاصله بین لبه‌های قدامی دو تنه مهره‌ای تقسیم بر طول سطح تحتانی تنه مهره فوقانی که به‌صورت درصد بیان می‌شود. این طرز محاسبه بر اساس روش مورگان و کینگ^{۲۶} بوده و حسن‌آن این است که چون به‌صورت درصد بیان می‌شود، بزرگنمایی رادیولوژیک و تفاوت در اندازه بیماران را از بین می‌برد و امکان مقایسه به‌وجود می‌آید. از آنجا که MRI روش انتخابی ارزیابی دیسک بین مهره‌ای، نخاع، ریشه‌های عصبی و دورا می‌باشد، از تمام بیماران قبل از عمل MRI نیز به‌عمل آمد. مشابه هر بیماری ستون فقرات نیازمند درمان جراحی، رد علل روان‌زا قبل از اقدام به عمل الزامی بوده که این امر نیز مد نظر بوده است. روش جراحی: پس از امضای فرم رضایت‌نامه توسط بیمار که در آن نوع عمل و عوارض احتمالی به‌صورتی قابل درک نوشته شده بود، بیمار در وضعیت دمر تحت عمل جراحی قرار می‌گیرد. پس از انجام روش جراحی رفع فشار از نواحی مورد نظر، اقدام به جوش دادن مهره‌ها در قسمت‌های خلفی جانبی می‌شود. از پیچ‌های پدیکل و راد برای وسیله‌گذاری استفاده می‌شود و به این ترتیب مهره مبتلا با مهره زیرین جوش داده می‌شود (شکل ۱). با

بحث

سابقه درد پا و لنگش ارتباط معنی داری با میزان کاهش شاخص ناتوانی اوستتری (ODI) و ظرفیت عملکردی هندرسون ($p < 0/05$) دارد، به عبارت دیگر بیمارانی که مشکل اصلی آنها درد پا و لنگش باشد، نسبت به بیماران با شکایت اصلی کمر درد، از جراحی سود بیشتری می‌برند. این یافته، تأییدی بر تجربه چندین محقق دیگر می‌باشد^{۱۶،۱۷،۲۴} که کاهش قابل توجه در شدت درد پا (و نه درد کمر) را بعد از انجام انواع مختلف جراحی برای اسپوندیلولیستری دژنراتیو نشان داده‌اند. همچنین نتایج بالینی پس از جراحی تحت تأثیر مشخصات رادیولوژیک اسپوندیلولیستری قبل از عمل نمی‌باشد. همچنان که در مطالعه دیگر نیز هیچگونه ارتباطی بین ویژگی‌های رادیولوژیک اسپوندیلولیستری و علائم بالینی نشان داده نشده است.^{۱۴} اکثر مطالعات حاکی از آن است که همراهی جوش دادن مهره‌ای با جراحی رفع فشار نسبت به موارد جراحی رفع فشار به تنهایی، باعث بهبود نتایج در طولانی مدت خواهد شد.^{۲۹} معیارهای وسیله گذاری در جراحی مورد بحث است. شواهدی وجود دارد که وسیله گذاری میزان جوش خوردگی را افزایش می‌دهد ولی این امر لزوماً به معنی بهبود نتایج بالینی در پی گیری‌های طولانی مدت نبوده است.^{۳۰} هرچند در پی گیری‌های طولانی مدت بیشتر از پنج سال، نتایج بالینی در بیمارانی که در آنها از وسیله استفاده نشده است کمتر بوده است که این امر به میزان بالاتر موارد جوش نخوردگی در این بیماران ارتباط داده شده است.^{۲۹،۳۰} این حسن وسیله گذاری باید در قبال هزینه بالاتر عمل و میزان ناخوشی و عوارض بالاتر بعد از عمل آن ارزیابی شود. در مطالعه Nork روی مبتلایان به اسپوندیلولیستری دژنراتیوی که تحت درمان با جراحی به روش رفع فشار و جوش دادن مهره‌ای قرار گرفته بودند، هیچگونه ارتباطی بین نتایج بالینی بیماران و سن، شیوع درد پا یا درد کمر قبل از عمل، درصد لغزندگی مهره، و تعداد مهره درگیر در فرایند جوش خوردگی وجود نداشت.^{۱۹} هرچند بیماران یک سال بعد از عمل، بهبود چشمگیری در درد کمر، کاهش میزان استفاده از مسکن، توانایی راه رفتن و کیفیت زندگی نشان داده‌اند. مؤلفین زیادی وسیله گذاری همراه با جوش دادن خلفی جانبی را در درمان این بیماران با هدف احتمال بهبود میزان جوش خوردگی مورد ارزیابی قرار داده‌اند.^{۳۱،۳۲} Zdeblick با بررسی‌های جامع روی وسایل

بوده است. ODI که قبل از عمل $72/2\%$ (۵۰ تا 88%) بود، در آخرین مراجعه بیماران به $14/4\%$ (صفر تا 54%) رسید. ظرفیت عملکردی هندرسون در آخرین مراجعه بیمار در ۱۴ مورد $60/9\%$ عالی، هفت مورد $30/4\%$ خوب، و در دو بیمار $8/7\%$ متوسط بوده است. ما دو مورد جراحی مجدد داشتیم: یک مورد در روز پنج و دیگری در روز هفت بعد از عمل که هر دو به علت عفونت سطحی استافیلوکوکی بوده و با شستشوی موضعی و درمان آنتی بیوتیکی برطرف شده است. در سایر بیماران عارضه قابل توجهی رخ نداد. در آخرین مراجعه بیماران جوش خوردگی واضح در تمام موارد وجود داشت.



شکل-۱: نمونه‌ای از بیماران عمل شده

جدول-۱: ظرفیت عملکردی هندرسون

ارزیابی ظرفیت عملکردی
عالی: عدم درد، توانایی برگشت به شغل قبلی بدون هیچگونه محدودیت، عدم محدودیت در انجام فعالیت‌های ورزشی یا تفریحی
خوب: درد گاه‌گاهی ولی نه بیشتر از ۱۲ ساعت بعد از انجام فعالیت‌های ورزشی بسیار شدید، توانایی برگشت به شغل قبلی، عدم محدودیت در شرکت در فعالیت‌های ورزشی سبک‌تر
متوسط: درد نسبت به قبل از عمل کمتر شده ولی همچنان مشکل ساز است، باید از بریس استفاده نماید و یا شغل سبک‌تری برای خود انتخاب نماید، محدودیت در فعالیت‌های ورزشی یا تفریحی
ضعیف: نسبت به قبل از عمل بهتر نشده، قادر به کار کردن نیست، همچنان برای رفع درد به دنبال اقدامی پزشکی است

جدول-۲: شکایات اصلی بیماران مورد بررسی

شکایت اصلی	قبل از عمل	بعد از عمل
کمر درد تنها	۰	۳ (۱۳٪)
پا درد تنها	۱ (۴٪)	۰
لنگش	۳ (۱۳٪)	۰
کمر درد و پا درد	۳ (۱۳٪)	۱ (۴٪)
کمر درد و لنگش	۵ (۲۱٪)	۰
پا درد و لنگش	۲ (۸٪)	۲ (۸٪)
کمر درد، پا درد و لنگش	۹ (۳۱٪)	۰
بدون علامت بالینی	۰	۱۷ (۷۴٪)

میزان جوش خوردگی از ۸۶٪ به ۹۳٪ رسیده است.^{۳۳} اگرچه تعداد بیماران ما، زیاد نیست، اما در مبتلایان اسپوندیلولیتستی دژنراتیو که به درمان طبی علی‌رغم مدت و شدت کافی پاسخ مؤثر نمی‌دهند و علل روان‌زا نیز در آنان رد شده است، جراحی به‌روش رفع فشار، جوش دادن خلفی جانبی همراه با وسیله‌گذاری خلفی، می‌تواند روشی مطمئن و قابل اعتماد بوده و همراه با نتایج بالینی مطلوب باشد.

مختلف، نشان داد که وسایل محکم‌تر با احتمال جوش خوردگی بالاتری همراه هستند.^{۳۱} Mardjetko میزان موفقیت بالینی بیماران درمان شده با وسیله‌گذاری و بدون آنرا به ترتیب ۸۶٪ و ۹۰٪ گزارش کرد.^{۳۲} در هر حال این دو روش نسبت به میزان ۶۹٪ موفقیت در بیمارانی که تنها تحت لامینکتومی قرار می‌گیرند، بسیار بهتر بوده است. همچنین با وسیله‌گذاری در مقایسه با انجام جوش دادن تنها،

References

1. Junghans H. Spondylolisthesis ohne Spalt im Zwischengeleknststick (Pseudospondylolisthesen). *Arch Orthop Unfallchir* 1930 29: 118-27.
2. Cheh G, Bridwell KH, Lenke LG, Buchowski JM, Daubs MD, Kim Y, et al. Adjacent segment disease following lumbar/thoracolumbar fusion with pedicle screw instrumentation: a minimum 5-year follow-up. *Spine* 2007; 32: 2253-7.
3. Dai LY. Orientation and tropism of lumbar facet joints in degenerative spondylolisthesis. *Int Orthop* 2001; 25: 40-2.
4. Tassanawipas W, Chansriwong P, Mokkavesa S. The orientation of facet joints and transverse articular dimension in degenerative spondylolisthesis. *J Med Assoc Thai* 2005; 88 Suppl 3: 31-4.
5. Mariconda M, Galasso O, Imbimbo L, Lotti G, Milano C. Relationship between alterations of the lumbar spine, visualized with magnetic resonance imaging, and occupational variables. *Eur Spine J* 2007; 16: 255-66.
6. Hosoe H, Ohmori K. Degenerative lumbosacral spondylolisthesis: possible factors which predispose the fifth lumbar vertebra to slip. *J Bone Joint Surg Br* 2008; 90: 356-9.
7. Sanderson PL, Fraser RD. The influence of pregnancy on the development of degenerative spondylolisthesis. *J Bone Joint Surg Br* 1996; 78: 951-4.
8. Benoist M. Natural history of the aging spine. *Eur Spine J* 2003; 12 Suppl 2: 86-9.
9. Bar-Dayam Y, Weisbort M, Bar-Dayam Y, Velan GJ, Ravid M, Hendel D, et al. Degenerative disease in lumbar spine of military parachuting instructors. *J R Army Med Corps* 2003; 149: 260-4.
10. Jacobsen S, Sonne-Holm S, Røvsing H, Monrad H, Gebuhr P. Degenerative lumbar spondylolisthesis: an epidemiological perspective: the Copenhagen Osteoarthritis Study. *Spine* 2007; 32: 120-5.
11. Imada K, Matsui H, Tsuji H. Oophorectomy predisposes to degenerative spondylolisthesis. *J Bone Joint Surg Br* 1995; 77: 126-30.
12. Brown MD, Holmes DC, Heiner AD. Measurement of cadaver lumbar spine motion segment stiffness. *Spine* 2002; 27: 918-22.
13. O'Leary PT, Ghanayem AJ. Lumbar degenerative spondylolisthesis. *Contemporary Spine Surg* 2005; 6: 83-7.
14. Rousseau MA, Lazenec JY, Bass EC, Saillant G. Predictors of outcomes after posterior decompression and fusion in degenerative spondylolisthesis. *Eur Spine J* 2005; 14: 55-60.
15. Booth KC, Bridwell KH, Eisenberg BA, Baldus CR, Lenke LG. Minimum 5-year results of degenerative spondylolisthesis treated with decompression and instrumented posterior fusion. *Spine* 1999; 24: 1721-7.
16. Goutallier D, Djian P, Borgese MA, Allain J. Degenerative lumbar spondylolisthesis treated with isolated intersomatic arthrodesis: results of 30 cases with an average 4-year follow up. *Rev Chir Orthop Reparatrice Appar Mot* 2001; 87: 569-78.
17. Kinoshita T, Ohki I, Roth KR, Amano K, Moriya H. Results of degenerative spondylolisthesis treated with posterior decompression alone via a new surgical approach. *J Neurosurg* 2001; 95 (1 Suppl): 11-6.
18. Mochida J, Suzuki K, Chiba M. How to stabilize a single level lesion of degenerative lumbar spondylolisthesis. *Clin Orthop Relat Res* 1999; 368: 126-34.
19. Nork SE, Hu SS, Workman KL, et al. Patient outcomes after decompression and instrumented posterior spinal fusion for degenerative spondylolisthesis. *Spine* 1999; 24: 561-9.
20. Sengupta DK, Herkowitz HN. Degenerative spondylolisthesis: Review of current trends and controversies. *Spine* 2005; 30 (6 Suppl): 71-81.
21. Fischgrund JS, Mackay M, Herkowitz HN, Brower R, Montgomery DM, Kurz LT. 1997 Volvo Award winner in clinical studies. Degenerative lumbar spondylolisthesis with spinal stenosis: a prospective, randomized study comparing decompressive laminectomy and arthrodesis with and without spinal instrumentation. *Spine* 1997; 22: 2807-12.
22. Herkowitz HN, Kurz LT. Degenerative lumbar spondylolisthesis with spinal stenosis. A prospective study comparing decompression with decompression and intertransverse process arthrodesis. *J Bone Joint Surg Am* 1991; 73: 802-8.
23. Kimura I, Shingu H, Murata M, Hashiguchi H. Lumbar posterolateral fusion alone or with transpedicular instrumentation in L4-L5 degenerative spondylolisthesis. *J Spinal Disord* 2001; 14: 301-10.
24. Konno S, Kikuchi S. Prospective study of surgical treatment of degenerative spondylolisthesis: comparison between decompression alone and decompression with Graf system stabilization. *Spine* 2000; 25: 1533-7.
25. Martin CR, Gruszczynski AT, Braunsfurth HA, Fallatah SM, O'Neil J, Wai EK. The surgical management of degenerative lumbar spondylolisthesis: a systematic review. *Spine* 2007; 32: 1791-8.
26. Morgan F, King T. Primary instability of lumbar vertebrae as a common cause of low back pain. *J Bone Joint Surg Br* 1957; 39-B: 6-22.
27. Henderson ED. Results of the surgical treatment of spondylolisthesis. *J Bone Joint Surg Am* 1966; 48: 619-42.
28. Fairbank JC, Pynsent PB. The Oswestry Disability Index. *Spine* 2000; 25: 2940-52.
29. Kornblum MB, Fischgrund JS, Herkowitz HN, Abraham DA, Berkower DL, Ditkoff JS. Degenerative lumbar spondylolisthesis with spinal stenosis: a prospective long-term study comparing fusion and pseudarthrosis. *Spine* 2004; 29: 726-33.
30. Fischgrund JS. The argument for instrumented decompressive posterolateral fusion for patients with degenerative spondylolisthesis and spinal stenosis. *Spine* 2004; 29: 173-4.
31. Zdeblick TA. A prospective, randomized study of lumbar fusion. Preliminary results. *Spine* 1993; 18: 983-91.
32. Mardjetko SM, Connolly PJ, Shott S. Degenerative lumbar spondylolisthesis: a meta-analysis of the literature 1970-1993. *Spine* 1994; 19 (20 Suppl): 2256-65.

The results of decompressive surgery and instrumented posterolateral fusion in refractory degenerative spondylolisthesis

Received: May 12, 2008 Accepted: July 26, 2008

Abstract

Behtash H.¹
Ameri E.¹
Mobini B.¹
Omid Kashani F.^{2*}
Tabatabaie S M.³

1- Department of Orthopedic surgery, Iran University of Medical Sciences

2- Department of Orthopedic surgery, Mashhad University of Medical Sciences

3- Professor of Neurosurgery, Shahid Beheshti University of Medical Sciences

Background: Degenerative spondylolisthesis is a common disease of the lumbar spine especially in older ones. The disease represents a challenge to the treating physician. At present, for those patients that deteriorate clinically, there are many proposed algorithms for the surgical treatment. This before and after study was undertaken to assess the surgical results of decompression and instrumented posterolateral fusion in these patients.

Methods: The study population consisted of 23 patients who had undergone no prior surgery for degenerative spondylolisthesis on the lumbar spine. These patients were treated by decompression, bilateral posterolateral fusion, and segmental (pedicle screw) instrumentation with mean follow-up of 29 months (range, 13-73 months). Finally, The clinical results were evaluated for all patients by means of an Oswestry Disability Index (ODI) version 2.1, the Henderson's functional capacity, and persistence of leg symptoms, low back pain or claudication. Mann-Whitney and Chi-Square tests were used to assess the average values and comparison, respectively.

Results: Henderson's functional capacity at the last visit session was excellent in 14 (60.9%), good in 7 (30.4%), fair in 2 (8.7%) cases. ODI decreased from 72.2% (50-88%) preoperatively to 14.4% (0-54%) at the latest follow-up visit. A history of leg pain or claudication was correlated significantly with the amount of decline in ODI score and Henderson's functional capacity ($p < 0.05$).

Conclusion: In spite of limited number of our patients, decompressive surgery plus instrumented posterolateral fusion is a safe, reliable, and satisfactory procedure for treating degenerative lumbar spondylolisthesis. This procedure may be done when conservative treatment was failed and psychological problems can be ruled out.

Keywords: Degenerative spondylolisthesis, spinal stenosis, posterolateral fusion, instrumentation.

* Corresponding author: No 226, South Bozorgmehr 20, Sajad St., Mashhad, IRAN
Tel: +98-511-7646500
email: omidif@mums.ac.ir