

تظاهرات گوناگون ضایعات انسدادی مادرزادی دستگاه گوارش: گزارش پنج مورد

تاریخ دریافت مقاله: ۱۳۸۶/۱۲/۰۶ تاریخ پذیرش: ۱۳۸۷/۰۳/۰۸

چکیده

مهری نجفی ثانی
پروین عباسلو*

گروه گوارش، مرکز طبی کودکان، دانشگاه علوم
پزشکی تهران

زمینه و هدف: ضایعات انسدادی دستگاه گوارش از مهمترین مشکلات مادرزادی می‌باشند که برحسب محل و میزان انسداد، تظاهرات بالینی متفاوتی دارند. هر چند ضایعات انسدادی کامل، علایم کلاسیک انسداد روده را در شیرخوار ایجاد می‌کنند، انسداد نسبی ممکن است تا سنین بزرگسالی فاقد علامت باشد و گاه تظاهرات غیرمعمول ایجاد نموده که بررسی‌های وسیع تشخیصی را می‌طلبد. علاوه بر این، تأخیر در تشخیص می‌تواند عوارض قابل توجهی داشته باشد. این ضایعات عمدتاً به وسیله جراحی قابل اصلاح هستند، آگاهی پزشکان از راهکار درمانی و ارجاع به موقع حائز اهمیت می‌باشد. **معرفی بیمار:** پنج شیر خوار مبتلا به انواع متفاوتی از ضایعات انسدادی دستگاه گوارش با تظاهرات گوناگون از جمله استفراغ، همامت، کاهش رشد و استئاتوره مراجعه کردند. تشخیص به موقع در چهار بیمار منجر به اصلاح جراحی ضایعات شد، گرچه در یک مورد تظاهرات غیرمعمول ضایعه منجر به کاهش رشد و تکامل گردید. **نتیجه‌گیری:** ضایعات انسدادی مادرزادی دستگاه گوارش به خصوص انسداد نسبی گاه تظاهراتی غیرمعمول ایجاد می‌کند که در صورت تشخیص و درمان به‌هنگام پیش‌آگهی خوبی خواهد داشت.

کلمات کلیدی: انسداد گوارشی، تظاهرات، مادرزادی.

* نویسنده مسئول: تهران، خیابان دکتر قریب، مرکز طبی
کودکان، بخش گوارش و اندوسکوپی، کدپستی:
تلفن: ۶۶۹۲۴۵۴۵ ۱۴۱۹۵۴۴۵۱
email: parvin_abbaslou@yahoo.co.uk

مقدمه

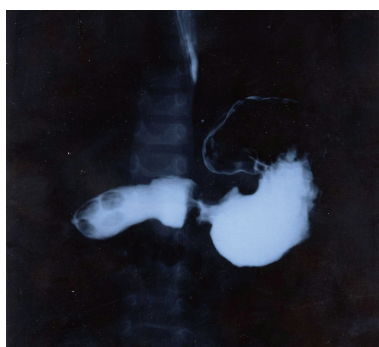همراه شامل سندرم داون، آترزی مری و ضایعات قلبی است. علامت کلاسیک انسداد دئودنوم، استفراغ بدون دیستانسیون شکم است.^۱ ۲۰ درصد ضایعات انسدادی ژوژونوم وایلنوم، به‌علت وجود یک دیواره نازک در داخل لومن تحت عنوان دیافراگم یا "web" می‌باشد که به‌علت وجود منفذ باریک ارتباط بین قسمت پروگزیمال و دیستال حفظ شده است. مکنونیوم ایلنوس نوع خاصی از انسداد بخش دیستال ایلنوم است که عمدتاً در بیماران مبتلا به کیستیک فیبروزیس (CF) رخ می‌دهد.^۲ آترزی کولون بسیار نادر است. از جمله ضایعات انسدادی دیستال دستگاه گوارش، ناهنجاری‌های آنورکتال می‌باشد که در بسیاری از موارد با ناهنجاری‌های اورولوژیک همراه است. بیماری هیرشپرونک نیز با علایم انسداد روده، عدم دفع مکنونیوم و یبوست تظاهر می‌کند.^۳ گرفتن تاریخچه و معاینه فیزیکی، ظن انسداد روده را بر می‌انگیزد و مطالعات تصویربرداری در تأیید تشخیص نقش بسزایی دارند. در آترزی مری، در گرافی ساده سینه، بعد از گذاشتن لوله NG پیچ‌خوردگی در بن‌بست فوقانی مری جلب توجه می‌کند.^۴ شرح حال در تنگی هیپروتروفیک پیلور نقش برجسته‌تری دارند،

ناهنجاری‌های دستگاه گوارش (Gastrointestinal malformations)، از مهمترین بیماری‌های مادرزادی می‌باشند. اکثریت متخصصین اطفال با ضایعات انسدادی سیستم گوارش مواجه می‌شوند. علایم ناهنجاری‌های انسدادی بر حسب شدت و محل ضایعه متفاوت است و در سنین گوناگون حتی بزرگسالی ممکن است برای اولین بار تظاهر کند. شایع‌ترین ناهنجاری مادرزادی مری، آترزی مری می‌باشد و در بیش از ۹۰ درصد موارد با فیستول تراکئوزفاژیل همراه است. در شایع‌ترین نوع آناتومیک، انتهای پروگزیمال مری بسته و انتهای دیستال با نای ارتباط دارد. علایم این نوزادان به‌صورت سیالوره، حمله‌های سرفه، سیانوز و دیسترس تنفسی است.^۱ شاه‌علامت ضایعات انسدادی معده استفراغ غیر صفراوی است. در واقع شایع‌ترین علامت تنگی هیپروتروفیک پیلور در دوران شیرخواری استفراغ غیر صفراوی می‌باشد که علایم مشابهی با سایر ضایعات انسدادی معده همانند آترزی پیلور دارد.^{۱-۳} آترزی دئودنوم ۴۰-۲۵٪ موارد آترزی روده را تشکیل می‌دهد و شایع‌ترین ناهنجاری‌های

در حد ۸/۲ میلی گرم در دسی لیتر گزارش شد. در ترانزیت روده بولب کاملاً متسع و زخم‌های متعدد در آن دیده شد. احتمال انسداد نسبی بخش دوم دوازدهه وجود داشت (شکل ۱) که در لاپاراتومی تشخیصی تأیید شد. در واقع، علت انسداد "web" در بخش دوم دوازدهه بعد از آمپول واتر بود.

بیمار چهارم: دختر ۱۵ ماهه به علت کاهش رشد شدید، تاخیر تکاملی و مدفوع چرب تحت بررسی قرار گرفت. در مراجعات مکرر به مراکز درمانی توصیه به استفاده از انواع مختلف فرمولا و رژیم‌های گوناگون شده بود. از لحاظ معیارهای تکاملی، بیمار قادر به تکلم نبود، نمی‌نشست و با کمک قادر به ایستادن بود. در بررسی‌های پاراکلینیک کم‌خونی و کاهش سطح فسفر خون را نشان داد. در تست عرق سطح کلر خون در حد ۵۰ و سدیم در حد ۶۰ میلی‌اکی‌والان در لیتر گزارش شد. در آزمایش مدفوع قطرات چربی بیش از ۱۰۰ در یک میدان بزرگ میکروسکوپی بود و فعالیت تریپسین مدفوع کاهش داشت. سن استخوانی در حد ۹ ماهگی و سن قدی در حد شش ماهگی گزارش شد. تست‌های تیروئید نرمال و در آندوسکوپی ترشحات غلیظ صفراوی در معده و بولب رؤیت گردید. در نتیجه بیمار تحت بررسی روده باریک با ماده حاجب و کلیشه فالوترو قرار گرفت که احتمال انسداد نسبی ژژنوم مطرح شد (شکل ۲). در لاپاراتومی، دیافراگمی به فاصله ۳۰ سانتی‌متر از لیگامان تریتز (Trietz) وجود داشت. بیمار رزکسیون دیافراگم و قسمت کوچکی از ژژنوم (هشت سانتی‌متر) قرار گرفت و آناستوموز انتها به انتها انجام شد.

بیمار پنجم: پسر ۳/۵ ماهه به علت استفراغ‌های غیر صفراوی پیشرونده که از یک ماه قبل شروع شده بود مراجعه کرد. شیرخوار کاهش رشد داشت و وزن وی در حد ۳/۵ کیلوگرم بود. در گرافی



شکل-۱: کلیشه فالوترو: عبور باریک از معده طبیعی، اتساع بولب دوازدهه و ابتدای D۲

هرچند گاه سونوگرافی مورد نیاز می‌باشد. در انسداد دژودنوم، نمای حباب دوگانه (Double bubble) در گرافی ساده شکم تشخیصی است. نمای "Soap bubble" در گرافی ساده شکم شاخص مکنونیوم ائلیوس است. افتراق انسداد روده بزرگ و کوچک در گرافی ساده در شیرخواران مقدور نمی‌باشد و احیاناً انما با ماده حاجب لازم است. انما با ماده حاجب اطلاعات مفیدی در هیرشپرونک ارائه می‌دهد.^{۱-۳} درمان ضایعات انسدادی مادرزادی دستگاه گوارش اصلاح جراحی در صورت نیاز می‌باشد، گرچه اقدامات حمایتی در موفقیت عمل جراحی حائز اهمیت است.

معرفی بیمار

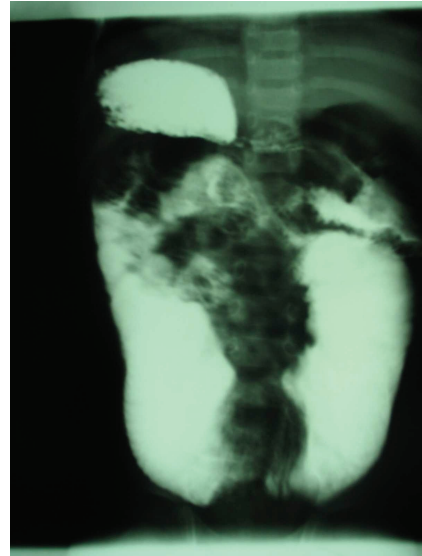
بیمار اول: شیرخوار پسر یک ماهه به علت استفراغ‌های جهنده به مدت سه هفته، عدم رشد و یک اپی زود تشنج تحت بررسی قرار گرفت. در تاریخچه خانوادگی نکته قابل توجهی وجود نداشت. در معاینه، توده Olive قابل لمس بود. به علاوه در بررسی‌های بیوشیمیایی، آلکالوز متابولیک، هیپوکالمی و هیپوناترمی وجود داشت. در سونوگرافی ابعاد پیلور ۱۲ و ۲۴ میلی‌متر گزارش شد. بیمار از جهت تشنج بررسی شد که کلیه بررسی‌ها نرمال بود و تشنج تکرار نشد. در واقع تشنج بیمار احتمالاً ناشی از اختلالات متابولیک بود. بیمار تحت جراحی "Ramstedt" قرار گرفت.

بیمار دوم: دختر هشت ماهه به علت هماتمز و عدم دفع مدفوع به مدت ۴۸ ساعت بررسی شد. در سابقه مشکل خاصی وجود نداشت. در بررسی‌های اولیه، تنها نکته پاتوژیک آلکالوز خفیف متابولیک بود. بیمار تحت آندوسکوپی قرار گرفت. در آندوسکوپی، اریتم شدید در قسمت تنه معده و آنتروم رؤیت شد، به علاوه بولب متسع بود و امکان عبور آندوسکپ به قسمت دوم دژودنوم مقدور نشد. در آندوسکوپی مجدد بعد از درمان با رانیتیدین، زخم بزرگی در قسمت دوم دوازدهه رؤیت شد. در کلیشه فالوترو (Follow through) احتمال تنگی قسمت دوم دوازدهه مطرح بود. در لاپاراتومی یک دیافراگم قبلاً از آمپول واتر گزارش شد و عمل رزکسیون دیافراگم و دژودنودژونوستومی انجام شد.

بیمار سوم: دختر شش ماهه به علت استفراغ‌های مکرر از پنج ماهگی به دنبال شروع تغذیه تکمیلی مراجعه کرد. استفراغ غالباً غیر صفراوی و گاه به صورت هماتمز بود. در بررسی‌های انجام شده، هموگلوبین

متون هفت مورد گزارش شده که علت انسداد در دو مورد web دئودنوم، دو مورد تنگی هیپرتروفیک پیلور، دو مورد پانکراس حلقه‌ای و یک مورد ورید پورت پره دئودنال (preduodenal) بود. افزایش گاسترین و در نتیجه افزایش اسید معده عامل بروز ضایعات اروزیو دستگاه گوارش در این بیماران بود.^۷ در این گزارش ما به دو مورد اشاره کردیم که در هر دو بیمار، هماتمز بعد از شروع تغذیه تکمیلی به‌وقوع پیوسته بود. علاوه بر آن، هر دو بیمار گزارش شده مؤنث بودند که توضیح خاصی برای آن نداریم. در بررسی متون، گزارشی از انسداد مادرزادی دئودنوم وجود ندارد که با کاهش وزن و مدفوع چرب بدون استفراغ و دیستانسیون شکم تظاهر کرده باشد. چنانچه شرح آن رفت در بیمار سوم این تظاهر بالینی نادر منجر به تغییر مکرر رژیم غذایی شده بود و علاوه بر عوارض ناشی از کاهش شدید رشد و تکامل در این شیرخوار، دیستانسیون طولی‌المدت روده احتمال ایجاد اختلال حرکتی روده بعد از عمل جراحی را به‌دنبال خواهد داشت و این عارضه می‌تواند منجر به عمل جراحی ثانویه در بخش متسع روده گردد.^۸ علت استثنائوره در این بیمار رشد بیش از حد باکتری بود که به‌علت شکستن نمک‌های صفراوی توسط جمعیت فزاینده باکتری‌ها ایجاد می‌شود. اضافه بر این سوء جذب ویتامین‌های محلول در چربی از پیامدهای رشد بیش از حد باکتری‌ها می‌باشد چنانچه هیپوفسفاتی شاهدهی از سوء جذب ویتامین D در این بیمار بود.

از جمله نکاتی که در تاریخچه بیماران واجد ضایعات انسدادی دستگاه گوارش به‌خصوص در قسمت فوقانی نیازمند توجه است سابقه پلی هیدرآمینوس، نارسی، ایکتر نوزادی و همچنین سابقه خانوادگی مشکل مشابه است. گزارشاتی از بروز فامیلیال آترزی متعدد ژورنوم و مالروتاسیون وجود دارد.^{۹-۸} نکته مهمی که نیازمند توجه خاص پزشکان است، احتمال بروز ضایعه در سایر قسمت‌های روده می‌باشد. Holgerson Lo، پسر ۱۲ ساله با سابقه پنج ساله آنمی فقر آهن غیر قابل توجیه را معرفی کرد که به‌علت حملات حاد درد شکم و انسداد روده تحت عمل جراحی لاپاراتومی قرار گرفت و تعداد ۲۳ عدد "web" در سگمان‌های مختلف روده رؤیت گردید.^{۱۱} با توجه به اینکه این ضایعات عموماً توسط جراحی قابل اصلاح هستند، آگاهی پزشکان از علائم، برنامه‌ریزی تشخیصی و ارجاع به‌موقع به جراح حائز اهمیت می‌باشد.



شکل - ۲: کلیشه‌فالوترو: لوپ پروگزیمال ژورنوم به‌شکل U با دو بازوی متسع

انجام‌شده، دیستانسیون معده گزارش شد و در ترانزیت روده احتمال تنگی قسمت دوم دوازدهه مطرح شد. در لاپاراتومی، پانکراس حلقوی رؤیت شد و دئودنودئودنوستومی انجام شد.

بحث

یکی از مهمترین ناهنجاری‌های مادرزادی، ضایعات دستگاه گوارش است. هرچند ضایعات انسدادی کامل، علایم کلاسیک انسداد را ایجاد می‌کنند، انسداد نسبی ممکن است علایم غیر معمول ایجاد کرده، موجب انجام بررسی‌های وسیع و سردرگمی پزشک و بیمار گردد. به‌علاوه، تأخیر در تشخیص موجب بروز عوارض می‌گردد. دفع مدفوع در یک نوزاد ضایعات انسدادی روده را رد نمی‌کند زیرا در ضایعات ناقص و همچنین ضایعات انسدادی پروگزیمال امکان دفع مکنونیوم وجود دارد.^۲ هر چند شایع‌ترین علت استفراغ صفراوی در کودکان علل غیر جراحی است اما در هر مورد استفراغ صفراوی احتمال مشکلات اورژانس جراحی بایستی مد نظر قرار گیرد مگر خلاف آن به اثبات برسد.^۵ Tzeng، پسر ۱۳ ساله‌ای را معرفی کرد که به‌علت حملات تشنج تحت بررسی قرار گرفت. در بررسی‌های این کودک هیپوناترمی و اورمی وجود داشت. در نهایت، وجود web مادرزادی در دئودنوم به اثبات رسید.^۶ ما هم شاهد تشنج در بیمار اول بودیم که به‌علت اختلالات الکترولیتی بود. از جمله تظاهرات نادر ضایعات انسدادی مادرزادی، خونریزی گوارشی است که در بررسی

References

1. Robert W, Orenstein S, Peters J, Khan S, Youssef N, Hussain. The esophagus, Stomach and intestine. In: Behrman RE, Kliegman RM, Jenson HB, editors. Nelson Textbook of Pediatrics. 17th ed. Philadelphia, PA: WB Sanders; 2004. p. 1219-47.
2. Liold DA, Kenny SE. Congenital anomalies. In: Walker WA, Goulet O, Kleinman RE, Sherman PM, Shneider BL, Sanderson IR, editors. Hamilton: BC Decker; 2004. p. 561-72.
3. Donald L, Zwang S. Infantile hypertrophic pyloric stenosis. In: Guandalini S, editor. Essential Pediatric Gastroenterology, Hepatology, and Nutrition. New York: McGraw-Hill; 2005: p. 153-5.
4. Davenport M. ABC of general surgery in children. Surgically correctable causes of vomiting in infancy. *BMJ* 1996; 312: 236-9.
5. Sadow KB, Atabaki SM, Johns CM, Chamberlain JM, Teach SJ. Bilious emesis in the pediatric emergency department: etiology and outcome. *Clin Pediatr (Phila)* 2002; 41: 475-9.
6. Tzeng GY, Lin CC, Chen HC, Peng HC, Chang WT, Chi CS. Congenital duodenal web in late infancy and childhood: a report of two cases. *Zhonghua Yi Xue Za Zhi (Taipei)* 1994; 53: 307-10.
7. Mishalany HG, Najjar FB. Familial Jejunal atresia: Three cases in one family. *J Pediatr*. 1968; 73(5): 753-5.
8. Di Franco F, Adedeji OA, Varma JS. Recurrent megajejunum in an adult. *J R Soc Med* 2002; 95: 361-2.
9. Young ID, Kennedy R, Ein SH. Familial small bowel atresia and stenosis. *J Pediatr Surg* 1986; 21: 792-3.
10. Gibson MF. Familial multiple jejunal atresia with malrotation. *J Pediatr Surg* 1988; 22: 1013-4.
11. Holgersen LO, O'Connell JR. Twenty-three jejunoileal diaphragms in a 12-year-old boy. *J Pediatr Surg* 1981; 16: 876-7.

Different presentations of congenital gastrointestinal obstructions: *a report of five cases*

Received: February 25, 2008 Accepted: May 28, 2008

Abstract

Najafi M.
Abbaslou P.*

Department of Pediatric
Gastroenterology, Children
Medical Center Hospital

Tehran University of Medical
Sciences

Background: Obstructive gastrointestinal (GI) malformations are one of the most important congenital problems and have different clinical manifestations, which depend on the severity and location. Although, complete obstructive lesions cause classic intestinal obstructive symptoms in infants, incomplete obstruction might be asymptomatic until adulthood and sometimes cause unusual symptoms, which need extensive work up. Moreover, this delay could produce significant complications. Near all of these lesions are surgically correctable; therefore awareness of this possibility is important in order to prompt appropriate management and referral plan.

Case report: In this report, we introduce five infants who had congenital GI malformations with different presentations such as vomiting, hematemesis, growth failure and steatorrhea. Appropriate time of diagnosis caused surgical correction of lesions except in one patient with very unusual presentation who was diagnosed late. As a result, in this case, severe growth and developmental delay appeared.

Conclusion: Congenital gastrointestinal obstruction has different manifestations. Awareness can help to survive patients.

Keywords: Congenital, gastrointestinal obstruction, presentation.

* Corresponding author: Dr Gharib St.,
Children Medical Center Hospital,
Tehran, IRAN
Tel: +98-21-66924545
email: parvin_abbaslou@yahoo.co.uk