

اثرات آنتی‌پرولیفراتیو و ضدسرطانی نانوکورکومین بر سرطان کولون در موش صحرایی

چکیده

تاریخ دریافت مقاله: ۱۳۹۱/۱۲/۲۵ تاریخ پذیرش: ۱۳۹۲/۰۲/۱۱

زمینه و هدف: کورکومین، ماده موثره زردچوبه، به‌طور ذاتی توانایی تعدیل مسیرهای سرطان‌زای و در نتیجه تاخیر یا درمان فرایند سرطان‌زایی را در گونه‌های مختلف حیوانی دارا می‌باشد. زمان احتباس کورکومین در نتیجه دفع سریع آن در بدن کوتاه بوده و بنابراین اثرات درمانی آن محدود می‌گردد. روش‌های مختلفی برای افزایش میزان کورکومین در بافت و یا پلاسما و در نتیجه کارایی آن استفاده می‌گردد.

روش بررسی: جهت بررسی اثرات آنتی‌پرولیفراتیو و ضدسرطانی نانوکورکومین، ۳۰ سر موش صحرایی به گروه‌های کنترل، کورکومین و نانوکورکومین تقسیم شدند. کلیه حیوانات داری سرطان‌زای آزوکسی‌متان را هفته‌ای یک‌بار و به مدت دو هفته متوالی دریافت کردند. حیوانات در گروه‌های کورکومین و نانوکورکومین تا هفته ۲۲ به ترتیب کورکومین ۰/۲٪ و نانوکورکومین را دریافت نمودند. در پایان، کولون حیوانات تحت مطالعه هیستوپاتولوژی و ایمونوهیستوشیمی قرار گرفت.

یافته‌ها: تغییرات سیتولوژیک و مورفولوژیک در گروه نانوکورکومین به‌لحاظ آماری با گروه کنترل و کورکومین دارای تفاوت معنی‌دار بوده و شدت تغییرات در گروه نانوکورکومین کم‌تر بود ($P < 0/05$). در مطالعه ایمونوهیستوشیمی، میزان بیان مارکر Ki-67 در گروه نانوکورکومین نسبت به گروه‌های کنترل و کورکومین کاهش پیدا کرد ($P < 0/05$). هم‌چنین بروز مارکر COX-2 در سلول‌های اپیتلیالی کولون در گروه نانوکورکومین نسبت به دو گروه دیگر کاهش قابل توجهی داشت ($P < 0/05$).

نتیجه‌گیری: نتایج نشان می‌دهد که استفاده از نانوحامل‌ها همراه با کورکومین، اثربخشی کورکومین را در پیش‌گیری از سرطان کولون در موش صحرایی افزایش می‌دهد و این عمل می‌تواند راه‌کار مهم و مطمئن در مصرف این فرآورده طبیعی و ارزان‌قیمت در پیش‌گیری و یا درمان سرطان باشد.

کلمات کلیدی: کورکومین، سرطان کولون، موش صحرایی، COX-2.

محمود خانیکلی^۱، صالح عزیزیان^۱
علی محمد علیزاده^{۲*}، حمیدرضا همتی^۲
نبی امامی‌پور^۳، محمدعلی محقق^۲

۱- گروه پاتولوژی، دانشکده پزشکی، دانشگاه علوم پزشکی تهران، تهران، ایران.

۲- مرکز تحقیقات سرطان، دانشگاه علوم پزشکی تهران، تهران، ایران.

۳- گروه بیوتکنولوژی، دانشکده داروسازی، دانشگاه علوم پزشکی تهران، تهران، ایران.

* نویسنده مسئول: تهران، انتهای بلوار کشاورز، مجتمع بیمارستانی امام خمینی (ره)، انستیتو سرطان ایران، مرکز تحقیقات سرطان
تلفن: ۰۲۱-۶۱۱۹۲۵۰۱
E-mail: aalizadeh@razi.tums.ac.ir

مقدمه

کل مرگ‌ومیرهای ناشی از سرطان، از مهم‌ترین چالش‌های پیش‌روی طب امروزی است و متأسفانه در کشور ما نیز روند این بیماری رو به افزایش است.^۱ در این راستا، با وجود تحقیقات و راه‌کارهای متنوع، فرایند پیش‌گیری و نیز پاسخ‌دهی به درمان‌های رایج هنوز رضایت‌بخش نبوده و چاره‌اندیشی بهتر و موثرتری را طلب می‌کند. علاوه بر اقدامات پیش‌گیری‌کننده در زمینه سرطان با برخی داروها، تغییرات در

سرطان دومین علت مرگ‌ومیر در ایالات‌متحده بوده و در این میان سرطان کولون و رکتوم یکی از شایع‌ترین سرطان‌ها در جهان می‌باشد، به‌گونه‌ای که سرطان کولون در مردان بعد از پروستات و ریه و در زنان بعد از پستان و ریه با اختصاص ۹٪ بروز کل و نیز ۱۰٪

روش بررسی

مطالعه حاضر به صورت تجربی- پژوهشی در مرکز تحقیقات سرطان دانشگاه علوم پزشکی تهران از شهریورماه ۱۳۹۰ تا شهریورماه ۱۳۹۱ انجام گرفت. مطالعه بر روی ۳۰ سر موش‌های صحرایی نر نژاد فیشر (تهیه شده از موسسه تحقیقات پاستور) با سن سه هفته و نگهداری در دمای $25-23^{\circ}\text{C}$ و رطوبت ۵۰٪ و با ۱۲ ساعت سیکل روشنایی- تاریکی انجام شد. کلیه اصول اخلاقی مطالعه مطابق با اصول کار با حیوانات آزمایشگاهی و مطالعات انسانی مصوب دانشگاه علوم پزشکی تهران انجام گرفت.

تهیه نانوکورکومین: کورکومین ابتدا در غلظت‌های متفاوت از نانوذره حل و سپس برای طیف جذبی با استفاده از دستگاه اسپکتروفتومتری UV چک گردید (Tecan Group Ltd., Männedorf, Switzerland). سپس مخلوط مناسبی از کورکومین و نانوحامل برای بررسی تحریک/انتشار در مقایسه با کورکومین حل شده در بافر فسفات و اتانل یک درصد به عنوان گروه کنترل مورد ارزیابی قرار گرفته است. در نهایت نانوحامل فیلتر ($0.22\mu\text{m}$) و استریل گردیده و محلول نهایی در تاریکی و دمای 4°C تا زمان استفاده نگهداری گردید.^{۱۶}

گروه‌های مورد مطالعه: حیوانات به سه گروه کنترل ($n=8$)، کورکومین 0.2% ($n=12$) و نانوکورکومین ($n=10$) تقسیم شدند. بعد از سازگاری با محیط جدید، کلیه حیوانات در هفته‌های هفتم و هشتم، به صورت هفتگی داروی آزوکسی‌متان (Sigma Co., St. Louis, MO, USA) به صورت زیرجلدی با دوز 15mg/kg دریافت کردند. جهت بررسی اثرات محافظتی ترکیب نانوکورکومین، تغذیه خوراکی حیوانات با ترکیبات فوق از هفته چهارم تا هفته ۲۲ (دو هفته قبل از تزریق تا ۱۴ هفته بعد از آخرین تزریق آزوکسی‌متان) ادامه داشت. لازم به ذکر است که ترکیب نانوکورکومین به راحتی در آب محلول بوده ولی کورکومین ابتدا در بافر نمکی فسفات حل گردیده سپس به آب آشامیدنی حیوانات اضافه گردید. در پایان هفته ۲۲، کلیه حیوانات کشته و کولون جهت مطالعات هیستوپاتولوژی مورد استفاده قرار گرفت. در پایان مطالعه، بعد از کشتن حیوان با اتر، شکم حیوان باز شده و روده‌ها به طور کامل خارج گردید. سپس کولون به صورت طولی باز شده و با نرمال سالین شستشو داده شد. پس از آن روده‌ها،

محتوای رژیم غذایی روزمره هنوز از راه کارهای مهم، کم هزینه و کم عارضه پیش گیری و درمان می‌باشد.^{۳۳} از جمله مواد غذایی موثر در این زمینه ماده موثره چاشنی زردچوبه، یعنی کورکومین است که اثربخشی و مکانیسم‌های آن مورد بررسی قرار گرفته است.^۴ نتایج به دست آمده نشان داد که کورکومین به طور ذاتی توانایی تعدیل مسیرهای سرطان‌زایی و در نتیجه درمان یا تاخیر فرایند سرطان‌زایی را در گونه‌های مختلف حیوانی دارا می‌باشد.^{۴۵} کورکومین یک مولکول فلورسنت هیدروفوبیک بوده و به راحتی می‌تواند وارد غشای سلول گردد. شواهد بسیار محکمی اثر آنتی‌توموری کورکومین و عملکرد آن بر روی سلول‌های توموری را تایید کرده‌اند.^{۵۶}

صرف نظر از تمام اثرات مثبت کورکومین، مطالعات گذشته نشان دادند که زمان احتباس کورکومین در نتیجه دفع سریع آن در بدن کوتاه است. بنابراین اثرات درمانی کورکومین در نتیجه احتباس کوتاه آن در گردش خون محدود می‌گردد که به دلیل حلالیت کم در آب، جذب، متابولیسم و حذف سیستمیک سریع آن می‌باشد.^۷ روش‌های مختلفی برای افزایش میزان کورکومین در بافت و یا پلاسما استفاده گردیده است از جمله، استفاده از عوامل ادجوانتی مانند Piperine که مانع از حذف سریع کورکومین می‌گردد، استفاده از آنالوگ‌های ساختمانی کورکومین، استفاده از کورکومین لیپوزومی (Liposomal curcumin)، استفاده از کمپلکس کورکومین با فسفولیپیدها و بالاخره استفاده از نانوکورکومین که توسط تیم ما انجام گرفته است.^{۸-۱۱}

مهم‌ترین عوامل مورد نیاز برای یک نانوحامل مناسب شامل آماده‌سازی آسان، سایز کوچک، بارالکتریکی مثبت، قابل حذف شدن با محیط زیستی، سمی نبودن، قابلیت زنده ماندن پوسته آن و کاربرد آسان آن می‌باشد^{۱۲} که نانوکورکومین تمام خصوصیات مورد نیاز یک حامل مناسب را دارا می‌باشد.^{۱۳}

نتایج توکسیسیتی در مطالعات کشت سلول و مدل‌های حیوانی نشان داد که این نانوذره خنثی بوده و در واقع بسیار جالب است که در غلظت‌های بالا به طور باورنکردنی هیچ علائمی از اثرات مخرب را نشان نمی‌دهند.^{۱۴} هم‌چنین اثربخشی آن بر رده‌های مختلف سلولی مطالعه گردید و نتایج نشان‌دهنده اثربخشی بیش‌تر نانوکورکومین نسبت به کورکومین تنها می‌باشد.^{۱۵} بنابراین مطالعه حاضر جهت بررسی اثرات آنتی‌پرولیفراتیو و ضدسرطانی نانوکورکومین بر سرطان کولون در مدل حیوانی طراحی شده است.

انکوبه شدند. بعد از شست و شو با بافر فسفات، آنتی بادی ثانویه کوئزوگه به آنزیم پراکسیداز (Envision) به نمونه‌ها اضافه گردید و به مدت ۳۰ دقیقه انکوباسیون داده شد. پس از شست و شو با بافر فسفات، نمونه‌ها در معرض سوبسترای دی‌آمینوبنزیلین برای ۱۰ دقیقه قرار گرفتند.

در پایان، رنگ آمیزی زمینه با همتوکسیلین هریس صورت گرفت و لام‌ها مونته شدند. رنگ پذیری مارکر Ki-67 به صورت هسته‌ای و مارکر COX-2 به صورت سیتوپلاسمی می‌باشد. جهت کنترل مثبت Ki-67 از سلول‌های گردن و عمق کریپت‌های کولون و جهت کنترل مثبت COX-2 از بافت کبد استفاده گردید.^{۱۷} برای تفسیر نتایج از روش استاندارد نیمه کمی Allred طبق فرمول زیر استفاده شد:^{۱۸}

$$\text{Total Score (TS)} = \text{Proportional Score (PS)} + \text{Intensity Score (IS)}$$

که در آن IS معادل شدت رنگ پذیری (عدم رنگ پذیری سلول = ۰، رنگ پذیری ضعیف = ۱، رنگ پذیری متوسط = ۲، رنگ پذیری شدید = ۳) و PS معرف درصد سلول‌های رنگ گرفته است (عدم رنگ پذیری سلول‌ها = ۰، رنگ پذیری کم تر از ۱/۱۰۰ سلول‌ها = ۱، رنگ پذیری ۱/۱۰۰-۱/۱۰ سلول‌ها = ۲، رنگ پذیری ۱/۱۰-۱/۳ سلول‌ها = ۳، رنگ پذیری ۱/۳-۲/۳ سلول‌ها = ۴، رنگ پذیری بیش تر از ۲/۳ سلول‌ها = ۵).

جهت آنالیز آماری داده‌ها از SPSS ویراست ۱۸ استفاده گردید. برای مقایسه داده‌های کمی بین گروه‌ها (در مورد داده‌های رتبه‌ای بعد از Transformation) از آزمون آماری آنالیز واریانس دوطرفه استفاده شد. داده‌ها به صورت میانگین \pm خطای استاندارد نشان داده شدند. $P < 0/05$ معنی دار در نظر گرفته شد.

یافته‌ها

در مقاطع بافتی که به روش رنگ آمیزی معمول همتوکسیلین-اٹوزین تهیه شده بودند در گروه کنترل حداکثر تغییرات مورفولوژیک و سیتولوژیک سلولی با تمایل به سرطانی شدن دیده شد که نشان‌گر تاثیر سرطان‌زایی ماده آزوکسی‌متان بود (شکل ۱). یافته‌ها نشان داد که هر یک از پارامترهای پنج‌گانه سیتولوژیک و مورفولوژیک در سه‌گروه کنترل، کورکومین و نانوکورکومین به لحاظ آماری در سطح خطای ۰/۰۵٪ تفاوت معنی داری داشته است ($P < 0/05$) و شدت

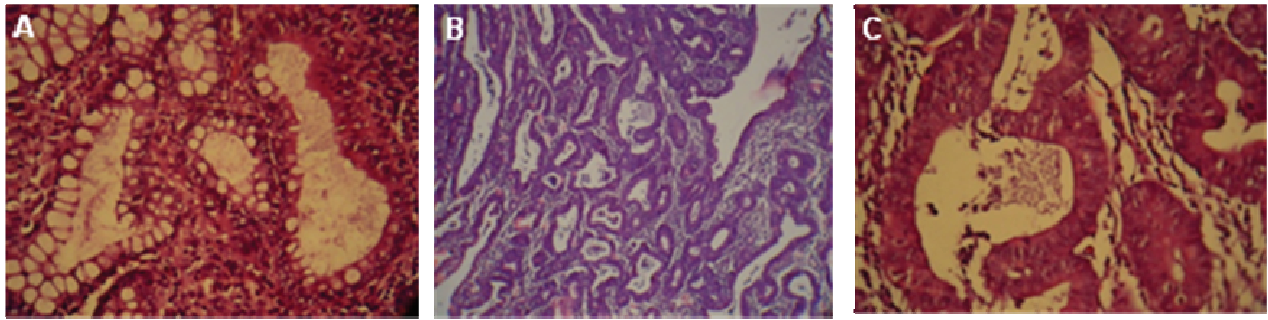
کبد، ریه، کلیه‌ها و سایر ارگان‌ها با میکروسکوپ تشریح از نظر داشتن تومور بررسی گردیدند.

برای بررسی هیستوپاتولوژی، قسمت‌های مختلف کولون در فرمالین ۱۰٪ فیکس شده و برای انجام برش در بلوک‌های پارافین قالب‌گیری شدند. سپس چهار برش از هر نمونه رنگ آمیزی همتوکسیلین-اٹوزین شدند. لام‌ها توسط (Olympus BX51 Microscope, Olympus America Inc., Melville, NY, USA) مطالعه قرار گرفته و از سطح مقطع کامل برش، عکس‌های دیجیتالی با کمک (Olympus DP12 Digital Microscope Camera, Olympus America Inc., Melville, NY, USA) تهیه شدند.

مطالعه بافت‌شناسی با رنگ آمیزی همتوکسیلین-اٹوزین: قطعات رنگ آمیزی شده از لحاظ میزان غیرطبیعی بودن بافت درجه بندی شدند، که این غیرطبیعی بودن با پنج پارامتر ذیل، به عنوان خصوصیات و ویژگی‌های دیسپلازی و نوپلازی کولونی امتیازدهی شدند:

- ۱- پلئومورفیسم هسته‌ای (عدم وجود پلئومورفیسم = ۰، پلئومورفیسم خفیف تا متوسط = ۱، پلئومورفیسم شدید = ۲)، ۲- استراتیفیکاسیون مخاطی (پوشش تک لایه و فقدان استراتیفیکاسیون = ۰، استراتیفیکاسیون متوسط = ۱، استراتیفیکاسیون شدید = ۲)، ۳- ازدست دادن قطبیت هسته‌ای (قطبیت مناسب هسته = ۰، عدم قطبیت خفیف هسته = ۱، عدم قطبیت شدید هسته = ۲)، ۴- کاهش سلول‌های گابلت (محتوی گابلت طبیعی = ۰، فقدان متوسط سلول‌های گابلت = ۱، فقدان شدید سلول‌های گابلت = ۲)، ۵- ناهنجاری کریپت (کریپت نرمال = ۰، به هم ریختگی متوسط کریپت = ۱، به هم ریختگی شدید کریپت = ۲). کریپت‌های نرمال کولون امتیاز صفر و سرطان‌های کولون حداکثر نمره ۱۰ را می‌گیرند.^{۱۷}

مطالعه ایمنو هیستوشیمی: برای بررسی بیان پروتئین‌های Ki-67 و COX-2 از روش ایمنو هیستوشیمی طبق سفارش شرکت سازنده کیت آنتی بادی اولیه و ثانویه به شرح زیر استفاده گردید: برش‌های سه میکرونی ابتدا پارافین زدایی، آب‌دهی و سپس با محلول ۳٪ پراکسید هیدروژن انکوبه شدند. بازیابی آنتی ژن‌ها با قراردادن نمونه‌ها در بافر سیترات (PH=۶) در دمای ۱۲۵ °C به مدت پنج دقیقه صورت گرفت. در مرحله بعد نمونه‌ها با آنتی بادی اولیه منوکلونال (Ab 15580, Ki-67 Abcam plc., Cambridge, MA, USA) و (Ab 97051, COX-2 Abcam plc., Cambridge, MA, USA) به مدت ۳۰ دقیقه



شکل ۱: نمای هیستولوژیک ضایعات در رنگ آمیزی هماتوکسیلین-ائوزین

(A) بافت نرمال کولون در نیمه چپ و ضایعه دیسپلاستیک خفیف در نیمه راست دیده می شود. حداقلی از پلئومورفیسم هسته‌ای، ازدست‌دادن قطبیت هسته و کاهش تعداد سلول‌های گابلت مشهود است (H&E ×۴۰۰). (B و C) در ضایعه‌ای پیشرفته‌تر، علاوه بر پلئومورفیسم هسته‌ای، ازدست‌دادن قطبیت هسته و کاهش تعداد سلول‌های گابلت، این نماها استراتیفیکاسیون مخاطی و ناهنجاری کریپت‌ها را نیز نشان می‌دهند B (H&E ×۱۰۰) و C (H&E ×۴۰۰)

جدول ۲: تغییرات شاخص‌های ایمونوهیستوشیمی در بافت کولون به‌دنبال مصرف خوراکی نانوکورکومین

شاخص	گروه‌ها	کنترل	کورکومین	نانوکورکومین
تعداد حیوانات		۸	۱۲	۱۰
Ki-67		۵/۷۵±۱/۳۹	۳/۸۹±۱/۳	۲/۹±۱/۲۹*
COX-2		۶/۲۵±۰/۸۸	۵/۰۷±۱/۱۵	۳/۰۶±۰/۳۶*

داده‌ها: میانگین ± خطای استاندارد. تفسیر نتایج: روش استاندارد نیمه‌کمی Allred طبق فرمول: Total Score (TS) = Proportional Score (PS) + Intensity Score (IS) که در آن IS معادل شدت رنگ‌پذیری (عدم رنگ‌پذیری سلول = ۰، رنگ‌پذیری ضعیف = ۱، متوسط = ۲، شدید = ۳) و PS معرف درصد سلول‌های رنگ گرفته است. عدم رنگ‌پذیری سلول‌ها = ۰، رنگ‌پذیری کم‌تر از ۱/۱۰۰ سلول‌ها = ۱، رنگ‌پذیری ۱/۱۰۰-۱/۱۰ = ۲، رنگ‌پذیری ۱/۱۰-۱/۳ = ۳، رنگ‌پذیری ۱/۳-۲/۳ = ۴، رنگ‌پذیری بیش‌تر از ۲/۳ = ۵. * با P < ۰/۰۵ در مقایسه با گروه کنترل و # با P < ۰/۰۵ در مقایسه با گروه کورکومین معنی‌دار در نظر گرفته شده است.

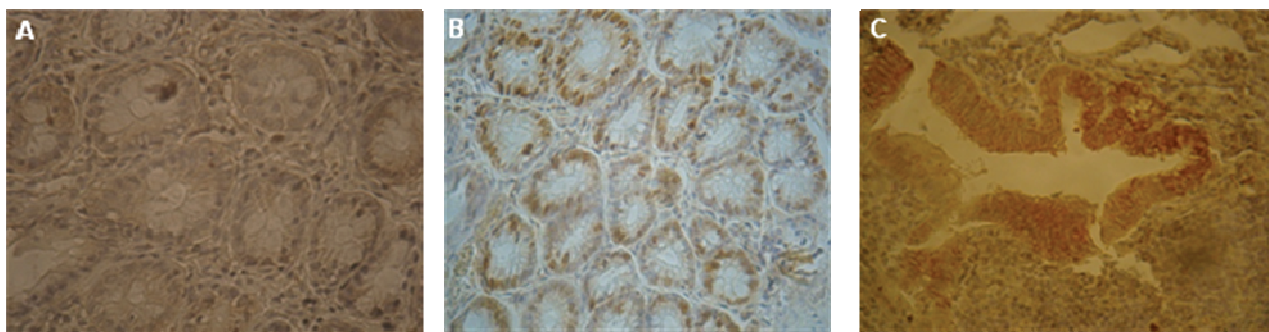
جدول ۱: تغییرات شاخص‌های هیستوپاتولوژی در بافت کولون با رنگ آمیزی هماتوکسیلین-ائوزین به‌دنبال مصرف خوراکی نانوکورکومین

شاخص	گروه‌ها	کنترل	کورکومین	نانوکورکومین
تعداد حیوانات		۸	۱۲	۱۰
پلئومورفیسم هسته‌ای		۱/۵±۰/۵۳	۱/۱۵±۰/۴۲	۰/۸۶±۰/۳۶*
استراتیفیکاسیون مخاطی		۱/۴±۰/۵۲	۰/۹۳±۰/۶	۰/۴۳±۰/۵۱*
فقدان قطبیت هسته‌ای		۱/۳±۰/۴۸	۱/۰۴±۰/۵۹	۰/۵۷±۰/۵۳*
کاهش سلول‌های گابلت		۱/۵±۰/۵۳	۱/۲۷±۰/۷	۰/۹۳±۰/۶۲*
ناهنجاری کریپت		۱/۴±۰/۵۲	۱/۰۷±۰/۷۱	۰/۶۴±۰/۳۳*

داده‌ها: میانگین ± خطای استاندارد. درجات ناهنجاری‌های بافتی: نیمه‌کمی. امتیازدهی با استفاده از پنج شاخص ذیل: ۱- پلئومورفیسم هسته‌ای (عدم وجود = ۰، خفیف تا متوسط = ۱، شدید = ۲). ۲- استراتیفیکاسیون مخاطی (فقدان و پوشش تک‌لایه = ۰، متوسط = ۱، شدید = ۲)، ۳- از دست دادن قطبیت هسته‌ای (قطبیت مناسب = ۰، عدم قطبیت خفیف = ۱، عدم قطبیت شدید = ۲). ۴- کاهش سلول‌های گابلت (محتوی گابلت طبیعی = ۰، فقدان متوسط = ۱، فقدان شدید = ۲). ۵- ناهنجاری کریپت (کریپت نرمال = ۰، به‌هم‌ریختگی متوسط = ۱، به‌هم‌ریختگی شدید = ۲). * با P < ۰/۰۵ در مقایسه با کنترل و # با P < ۰/۰۵ در مقایسه با گروه کورکومین معنی‌دار.

که نشان‌دهنده کاهش بیش‌تر میزان میتوز و به‌طبع آن پرولیفراسیون سلولی کم‌تر در کولون حیوانات تحت تیمار با نانوکورکومین می‌باشد (شکل ۲، جدول ۲). در بررسی مارکر COX-2، یافته‌های مطالعه حاضر نشان داد که بروز این مارکر در سلول‌های اپیتلیالی کولون حیوانات گروه نانوکورکومین نسبت به گروه‌های کنترل و کورکومین کاهش قابل‌توجهی نشان می‌دهد (P < ۰/۰۵) و کاهش این مارکر در گروه نانوکورکومین بیش‌تر بوده است (شکل ۲، جدول ۲).

تغییرات در گروه نانوکورکومین نسبت به دو گروه دیگر به‌مراتب کم‌تر بوده است (جدول ۱). در مطالعه ایمونوهیستوشیمی، میزان بیان مارکر پرولیفراتیو Ki-67 در گروه تیمار با نانوکورکومین نسبت به گروه‌های کنترل و کورکومین تنها کاهش پیدا کرده است (P < ۰/۰۵)



شکل ۲: رنگ آمیزی ایمونوهیستوشیمی با مارکرهای Ki-67 و COX-2

(A) در این نمونه، مارکر هسته‌ای Ki-67 در اندکی از سلول‌ها و آن‌هم در حد خفیف رنگ گرفته است: $IS+PS=TS; 1+1=2$ (B) در این نمونه، نزدیک به $2/3$ سلول‌ها رنگ‌پذیری داشته و شدت رنگ‌پذیری در حد متوسط می‌باشد: $IS+PS=TS; 2+4=6$ (C) در این نمونه، مارکر سیتوپلاسمی COX-2 در اغلب سلول‌ها رنگ‌پذیری حداکثر را داراست: $IS+PS=TS; 3+5=8$
 TS: Total Score, PS: Proportional Score, IS: Intensity Score

بحث

متفاوت بافتی را مهار می‌کند. این اثر بسته به نوع سلول، غلظت کورکومین و مدت زمان درمان متفاوت بوده و از طریق مهار بیان یا فعالیت ژن‌های کنترل‌کننده چرخه سلولی روی سلول‌های توموری اعمال می‌شود.^{۲۰} ژن‌های سیکلین D1 و کینازهای وابسته به آن‌ها در عمده سرطان‌ها فعال بوده و نقش مهمی را در تکثیر بی‌رویه آن‌ها ایفا می‌کنند. کورکومین فعالیت این ژن‌ها را هم در سطح بیانی و هم بعد بیانی سرکوب کرده و با جلوگیری از بیان آن‌ها، رشد بسیاری از مدل‌های توموری را در حیوانات مختلف آزمایشگاهی مهار می‌کند. این اثر ضدسرطانی باعث افزایش معنی‌دار طول عمر حیوانات بیمار نیز گردیده است.^{۲۱،۲۲}

ما در مطالعه حاضر نشان دادیم که هم کورکومین و هم نانوکورکومین موجب کاهش پرولیفراسیون سلولی در مدل حیوانی سرطان کولون گردیده‌اند اما این کاهش در گروه نانوکورکومین به مراتب بیش‌تر بوده است.

در بخشی دیگر از مطالعه حاضر ما نشان دادیم که میزان مارکر پیش‌التهابی COX-2 در گروه تیمار با نانوکورکومین نسبت به گروه‌های کنترل و کورکومین به‌طور معنی‌داری کاهش پیدا کرده است. COX-2 یک آنزیم ۷۰ کیلودالتونی بوده و مسئول تولید پروستاگلاندین‌ها می‌باشد.^{۳۳} بروز COX-2 مرتبط با سرطانی شدن بافت کولون بوده و مهارکننده‌های اختصاصی آن اثرات محافظتی در برابر سرطان کولون را نشان می‌دهند.^{۳۴} بروز سیتوپلاسمی این آنزیم در ۹۰-۸۵٪ آدنوکارسینوم‌های کولورکتال و ۹۰-۴۰٪ آدنوم‌های

مطالعه حاضر نشان داد که میانگین پلئومورفیسم هسته‌ای، استراتیفیکاسیون مخاطی، ازدست‌دادن قطبیت هسته‌ای، کاهش سلول‌های گابلت و ناهنجاری کریپت‌ها در گروه کنترل دریافت‌کننده آزوکسی‌متان بالا بوده و مشاهده چنین اثری بیان‌گر اثربخشی داروی ضدسرطانی آزوکسی‌متان در ایجاد سرطان کولون در موش صحرایی می‌باشد، اما این پارامترها در گروه‌های تیمار با کورکومین و نانوکورکومین نسبت به گروه کنترل کم‌تر شده است به‌طوری‌که به‌شکل معنی‌داری در گروه نانوکورکومین کاهش پیدا کرده است. هم‌چنین میزان پرولیفراسیون سلولی و مارکر COX-2 در گروه نانوکورکومین نسبت به سایر گروه‌ها به‌طور معنی‌داری کاهش یافت که نشانه کارایی نانوحامل به‌عنوان حامل مناسب در اثربخشی کورکومین در پیش‌گیری از سرطان کولون در موش صحرایی می‌باشد.

در مطالعه حاضر، میزان بیان مارکر پرولیفراتیو Ki-67 در گروه تیمار با نانوکورکومین نسبت به گروه‌های کنترل و کورکومین کاهش پیدا کرده است. Ki-67، مارکر اصلی نشان‌دهنده پرولیفراسیون سلولی، یک پروتئین هسته‌ای ۳۴۵ کیلودالتونی بوده و در مراحل G1، S1، late G1 و مرحله M سیکل سلولی قابل‌شناسایی و در مرحله G0 (فاز غیرتکثیری) قابل‌ردیابی نمی‌باشد.^{۱۹} مطالعات گذشته نشان دادند که کورکومین رشد و تکثیر بسیاری از رده‌های سلولی توموری با منشا

کاهش COX-2 در مدل حیوانی سرطان کولون می‌گردند اما این کاهش در گروه نانوکورکومین به مراتب بیش‌تر بود. نتایج میکروسکوپی نشان داد که نانوذره حاضر، نانوذره‌هایی با اندازه ۱۰۰-۱۰ نانومتر هستند که به‌خاطر اندازه کوچک‌شان به‌راحتی درون باکتری‌های میزبان به‌اندازه ۴۰۰۰-۱۰۰ نانومتر جای می‌گیرند. با توجه به این‌که این نانوحامل به‌شکل طبیعی به‌درون سلول‌های مختلف انتقال ژنی را انجام می‌دهد، کارایی آن‌ها را قابل‌ملاحظه می‌کند. نتایج توکسیسیتی در مطالعات کشت سلول و مدل‌های حیوانی نشان می‌دهد که این نانوحامل خنثی بوده و در واقع بسیار جالب است که در غلظت‌های بالا به‌طور باورنکردنی هیچ‌گونه علائمی از اثرات مخرب را نشان نمی‌دهند.^{۱۴}

نتایج بیان و ترانس‌فکشن به‌طور واضح نشان می‌دهد که این نانوذره در مقدارهای خیلی کم و ناچیز قابلیت عملکرد و کفایت کامل را دارد. این موضوع در کنار قابلیت زیست‌تخریب-پذیری آن‌ها، نشان می‌دهد که نانوذره حاضر، حامل بسیار منحصربه‌فرد و جذاب هست.^{۲۸} به‌طور خلاصه نتایج مطالعه حاضر نشان می‌دهد که استفاده از نانوحامل‌ها همراه با کورکومین، اثربخشی کورکومین را در پیش‌گیری از سرطان کولون در موش صحرایی افزایش می‌دهد و این عمل می‌تواند راه‌کار مطمئن در مصرف این فرآورده طبیعی و ارزان‌قیمت در پیش‌گیری و یا درمان سرطان باشد و می‌توان افراد را به مصرف این مواد ترغیب نمود.

سپاسگزاری: این مقاله حاصل بخشی از پایان‌نامه تحت عنوان "بررسی اثرات نانوکورکومین بر سرطان کولون در مدل حیوانی" در مقطع دکترای تخصصی در سال ۱۳۹۰ و کد ۳۸۸ می‌باشد که با حمایت دانشگاه علوم پزشکی و خدمات بهداشتی درمانی تهران اجرا شده است.

کولورکتال مشاهده می‌شود، درحالی‌که بافت مجاور کولون بروز ضعیف و بافت نرمال کولون فقدان بروز این آنزیم را دارد.^{۲۴} این‌که COX-2 چگونه سرطان‌زایی را تقویت می‌کند شاید تا حدی به‌دلیل تولید پروستاگلاندین E2 باشد که می‌تواند موجب پرولیفراسیون اپیتلیال، مهار آپوپتوزیس و افزایش عروق‌سازی بافت‌ها گردد. پروستاگلاندین E2 هم‌چنین با افزایش تولید فاکتور رشد اندوتلیال عروقی منجر به رگ‌زایی می‌شود.^{۲۵}

مطالعات گذشته نشان دادند که کورکومین بیان و تولید COX-2 را مهار می‌نماید.^{۲۶} یکی از جالب‌ترین خواص زردچوبه خاصیت ضدالتهابی آن است به‌طوری‌که در طب چینی زردچوبه به‌عنوان داروی موضعی و خوراکی برای درمان التهاب به‌کار می‌رود. مطالعات قبلی نشان دادند که کورکومین با مهار القای بیان COX-2 و iNOS، مهار کینازهای جانوس کاهش و مهار تولید سایتوکین‌های پیش‌التهابی مانند TNF، IL-2، IL-6، IL-8، IL-12 و اینترفرون گاما، پاسخ‌های التهابی را مهار می‌نماید.^{۲۶}

بخشی از اثرات ضدالتهابی زردچوبه ممکن است به‌خاطر اثرات مهار کورکومین روی فعالیت آنزیم هیالورونیداز باشد. هیالورونیداز آنزیمی است که در محل زخم تولید می‌شود و نقش حفاظت‌کننده برای بدن دارد ولی ترشح بی‌رویه این آنزیم می‌تواند باعث ایجاد التهاب شود. هم‌چنین زردچوبه اثرات ضدالتهابی خود را با تحریک تولید پروتئین‌های شوک حرارتی نشان می‌دهد. پروتئین‌های شوک حرارتی روی سیستم ایمنی موثر بوده و عملکردی شبیه به سالیسیلات‌ها و ایندومتاسین دارند. دوز کم کورکومین هم‌چنین می‌تواند ساخت آنتی‌بادی را تا حدی افزایش دهد در نتیجه کورکومین قدرت تنظیم سیستم‌ایمنی را نیز دارد^{۲۷} و ما در مطالعه حاضر نشان دادیم که هم کورکومین و هم نانوکورکومین موجب

References

- Jemal A, Center MM, DeSantis C, Ward EM. Global patterns of cancer incidence and mortality rates and trends. *Cancer Epidemiol Biomarkers Prev* 2010;19(8):1893-907.
- Mahmoodi M, Alizadeh AM, Sohanaki H, Rezaei N, Amini-Najafi F, Khosravi AR, et al. Impact of fumonisins B1 on the production of inflammatory cytokines by gastric and colon cell lines. *Iran J Allergy Asthma Immunol* 2012;11(2):165-73.
- Alizadeh AM, Rohandel G, Roudbarmohammadi S, Roudbary M, Sohanaki H, Ghiasian SA, et al. Fumonisin B1 contamination of cereals and risk of esophageal cancer in a high risk area in northeastern Iran. *Asian Pac J Cancer Prev* 2012;13(6):2625-8.
- Aggarwal BB, Shishodia S. Molecular targets of dietary agents for prevention and therapy of cancer. *Biochem Pharmacol* 2006;71:1397-421.

5. Lin JK. Molecular targets of curcumin. *Adv Exp Med Biol* 2007;595:227-43.
6. Varalakshmi Ch, Ali AM, Pardhasaradhi BV, Srivastava RM, Singh S, Khar A. Immunomodulatory effects of curcumin: In-vivo. *Int Immunopharmacol* 2008;8(5):688-700.
7. Yang KY, Lin LC, Tseng TY, Wang SC, Tsai TH. Oral bioavailability of curcumin in rat and the herbal analysis from *Curcuma longa* by LC-MS/MS. *J Chromatogr B Analyt Technol Biomed Life Sci* 2007;853(1-2):183-9.
8. Shoba G, Joy D, Joseph T, Majeed M, Rajendran R, Srinivas PS. Influence of piperine on the pharmacokinetics of curcumin in animals and human volunteers. *Planta Med* 1998;64(4):353-6.
9. Yogosawa S, Yamada Y, Yasuda S, Sun Q, Takizawa K, Sakai T. Dehydrozingerone, a structural analogue of curcumin, induces cell-cycle arrest at the G2/M phase and accumulates intracellular ROS in HT-29 human colon cancer cells. *J Nat Prod* 2012;75(12):2088-93.
10. Helson L, Bolger G, Majeed M, Vcelar B, Pucaj K, Matabudul D. Infusion pharmacokinetics of Lipocurc™ (liposomal curcumin) and its metabolite tetrahydrocurcumin in Beagle dogs. *Anticancer Res* 2012;32(10):4365-70.
11. Alizadeh AM, Khaniki M, Azizian S, Mohagheghi MA, Sadeghizadeh M, Najafi F. Chemoprevention of azoxymethane-initiated colon cancer in rat by using a novel polymeric nanocarrier-curcumin. *Eur J Pharmacol* 2012;689(1-3):226-32.
12. Ledley FD. Nonviral gene therapy: the promise of genes as pharmaceutical products. *Hum Gene Ther* 1995;6(9):1129-44.
13. Sarbolouki MN, Sadeghizadeh M, Yaghoobi MM, Karami A, Lohrasbi T. Dendrosomes: a novel family of vehicles for transfection and therapy. *J Chem Technol Biotechnol* 2000;75(10):919-22.
14. Pourasgari F, Ahmadian S, Salmanian AH, Sarbolouki MN, Massumi M. Low cytotoxicity effect of dendrosome as an efficient carrier for rotavirus VP2 gene transferring into a human lung cell line: dendrosome, as a novel intranasally gene porter. *Mol Biol Rep* 2009;36(1):105-9.
15. Sarbolouki MN, Alizadeh AM, Khaniki M, Azizian S, Mohagheghi MA. Protective effect of dendrosomal curcumin combination on colon cancer in rat. *Tehran Univ Med J (TUMJ)* 2012;69(11):678-85.
16. Babaei E, Sadeghizadeh M, Hassan ZM, Feizi MA, Najafi F, Hashemi SM. Dendrosomal curcumin significantly suppresses cancer cell proliferation in vitro and in vivo. *Int Immunopharmacol* 2012;12(1):226-34.
17. Takahashi M, Mutoh M, Kawamori T, Sugimura T, Wakabayashi K. Altered expression of beta-catenin, inducible nitric oxide synthase and cyclooxygenase-2 in azoxymethane-induced rat colon carcinogenesis. *Carcinogenesis* 2000;21(7):1319-27.
18. Allred DC, Harvey JM, Berardo M, Clark GM. Prognostic and predictive factors in breast cancer by immunohistochemical analysis. *Mod Pathol* 1998;11:155-68.
19. Gerdes J, Lemke H, Baisch H, Wacker HH, Schwab U, Stein H. Cell cycle analysis of a cell proliferation-associated human nuclear antigen defined by the monoclonal antibody Ki-67. *J Immunol* 1984;133(4):1710-5.
20. Shishodia S, Chaturvedi MM, Aggarwal BB. Role of curcumin in cancer therapy. *Curr Probl Cancer* 2007;31(4):243-305.
21. Mukhopadhyay A, Banerjee S, Stafford LJ, Xia C, Liu M, Aggarwal BB. Curcumin-induced suppression of cell proliferation correlates with down-regulation of cyclin D1 expression and CDK4-mediated retinoblastoma protein phosphorylation. *Oncogene* 2002;21(57):8852-61.
22. Bharti AC, Donato N, Singh S, Aggarwal BB. Curcumin (diferuloylmethane) down-regulates the constitutive activation of nuclear factor-kappa B and I-kappaB kinase in human multiple myeloma cells, leading to suppression of proliferation and induction of apoptosis. *Blood* 2003;101(3):1053-62.
23. Hla T, Neilson K. Human cyclooxygenase-2 cDNA. *Proc Natl Acad Sci USA* 1992;89(16):7384-8.
24. Stratton MS, Alberts DS. Current application of selective COX-2 inhibitors in cancer prevention and treatment. *Oncology (Williston Park)* 2002;16(5 Suppl 4):37-51.
25. Subbaramaiah K, Morris PG, Zhou XK, Morrow M, Du B, Giri D, et al. Increased levels of COX-2 and prostaglandin E2 contribute to elevated aromatase expression in inflamed breast tissue of obese women. *Cancer Discov* 2012;2(4):356-65.
26. Bengmark S. Curcumin, an atoxic antioxidant and natural NF-kappaB, cyclooxygenase-2, lipooxygenase, and inducible nitric oxide synthase inhibitor: a shield against acute and chronic diseases. *JPEN J Parenter Enteral Nutr* 2006;30(1):45-51.
27. Sharma RA, Gescher AJ, Steward WP. Curcumin: the story so far. *Eur J Cancer* 2005;41(13):1955-68.
28. Sadeghizadeh M, Ranjbar B, Damaghi M, Khaki L, Sarbolouki MN, Najafi F, et al. Dendrosomes as novel gene porters-III. *J Chem Technol Biotechnol* 2008;83(6):912-20.

The antiproliferative and anticancerogenic effects of nano-curcumin in rat colon cancer

Mahmood Khaniki M.D.¹
Saleh Azizian M.D.¹
Ali Mohammad Alizadeh
Ph.D.^{2*}
Hamidreza Hemmati M.Sc.²
Nabbi Emamipour M.Sc.³
Mohammad Ali Mohagheghi
M.D.²

1- Department of Pathology, School of Medicine, Tehran University of Medical Sciences, Tehran, Iran.

2- Cancer Research Center, Tehran University of Medical Sciences, Tehran, Iran.

3- Department of Biotechnology, School of Medicine, Tehran University of Medical Sciences, Tehran, Iran.

* Corresponding author: Keshavarz Blvd., Cancer Research Center, Cancer Institute of Iran, Tehran, Iran.
Tel: +98-21-61192501
E-mail: aalizadeh@razi.tums.ac.ir

Abstract

Received: March 15, 2013 Accepted: May 01, 2013

Background: Curcumin, the active ingredient of turmeric, has the ability to inhibit the carcinogenic pathways, and thus can prevent or postpone the carcinogenic process in different animal species. Retention time of curcumin is short due to the quick excretion of the body, so, the therapeutic effects of curcumin are restricted resulting in short-term retention in the plasma. Therefore, several methods are used for increasing the efficiency of curcumin in plasma and tissues. The present study is designed to evaluate the effects of the anti-proliferative and anti-carcinogenic of nano-curcumin in rat colon cancer.

Methods: In this study which was performed in Cancer Research Center of Tehran University of Medical Sciences in 2012. Thirty rats have divided into control, curcumin and nano-curcumin groups. All animals received azoxymethane (15 mg/kg, s.c) as a carcinogen, once a week for two consecutive weeks. Animals received curcumin 0.2% and nano-curcumin 2 weeks before azoxymethane injection up to 14 weeks after the last injection of azoxymethane in curcumin and nano-curcumin groups, respectively. At the end of experiment, the colorectal specimens from all mucosal lesions were obtained for histo-and-immunohistochemical (Ki-67 and COX-2) studies.

Results: The cytological and morphological changes of the cells in nano-curcumin group were significantly lower compared to other groups ($P < 0.05$). In addition, the Ki-67 and COX-2 proteins expression was lower in the nano-curcumin group in comparison with the curcumin and control groups ($P < 0.05$).

Conclusion: The results indicate that the using a suitable nanoparticle can be appropriately resolved the low bioavailability of curcumin. This can be an important method to use of natural products in the prevention and/or treatment of cancer.

Keywords: Colon cancer, COX-2, curcumin, rat.