

پانکراتیت مزمن ایدیوپاتیک و درمان جراحی آن: معرفی سه بیمار

تاریخ دریافت مقاله: ۱۳۸۷/۰۷/۰۶ تاریخ پذیرش: ۱۳۸۷/۰۹/۱۰

چکیده

زمینه و هدف: پانکراتیت مزمن یک فیروز پیشرونده پانکراس است که منجر به نارسایی آگزوکراین و اندوکراین پانکراس می‌گردد و اغلب به‌طور مشخص با درد مداوم اپی‌گاستر که به درمان‌های طبی پاسخ نمی‌دهد بروز می‌کند و در این موارد بیماران نیازمند نوعی اقدام جراحی‌اند، هدف از این مطالعه معرفی سه بیمار با پانکراتیت مزمن است. **معرفی بیمار:** در این مطالعه سه بیمار که با تشخیص پانکراتیت مزمن تحت عمل جراحی پانکراتیکو ژنوستومی (puestow) در مرکز پزشکی جراحی عمومی بیمارستان قائم (عج) - دانشگاه علوم پزشکی مشهد قرار گرفته‌اند معرفی می‌شوند. در هر سه مورد علت اصلی مراجعه آنان درد مقاوم به درمان بوده است. پس از انجام عمل جراحی در سه بیمار فوق‌الذکر درد بیماران کاملاً برطرف شده و در یک بیمار که عملکرد آگزوکراین پانکراس نیز مختل بوده پس از اقدام جراحی سوء جذب بیمار اصلاح گردید. **نتیجه‌گیری:** هر چند پانکراتیت مزمن در جامعه ما به‌علت کاهش مصرف الکل نادر است لیکن بایستی به‌عنوان یکی از علل دردهای مزمن و رنج‌آور شکم مدنظر قرار گیرد. و در موارد دردهای مداوم و مقاوم به درمان طبی، جراحی می‌تواند کمک‌کننده باشد و سبب بهبودی بیماران گردد.

کلمات کلیدی: پانکراس، پانکراتیت مزمن، puestow procedure

عباس عبدالهی*
قدرت... مداح
علیرضا توسلی

گروه جراحی عمومی دانشگاه علوم پزشکی مشهد

*نویسنده مسئول، مشهد، بیمارستان قائم (عج)

تلفن: ۰۵۱۱-۸۰۱۲۸۴۱

email: AbdollahiA@mums.ac.ir

مقدمه

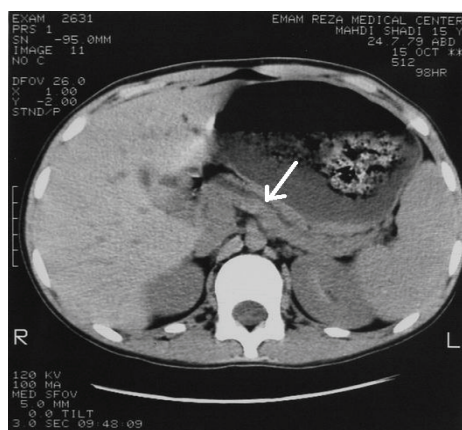
پانکراتیت مزمن (Chronic pancreatitis) یک فیروز پیشرونده پانکراس است که منجر به نارسایی عملکرد آگزوکراین و اندوکراین پانکراس می‌گردد. شیوع آن در کشورهای غربی چهار در ۱۰۰/۰۰۰ جمعیت است ولی در جامعه ما نادر و ناشناخته است. علت آن احتمالاً نادر بودن الکلیسم مزمن در جامعه است. سن شایع آن در دهه ۴-۵ و در مردان دو برابر بیشتر از دیده می‌شود. اکثر بیماران الکلیک بوده (۸۰-۶۰٪) و بیشتر بیماران در هنگام نیاز به جراحی معتاد هستند. سایر علل پانکراتیت مزمن شامل: هیپولیپوپروتینمی، هیپرکالسمی، سیتیک فیبروزیس، آنومالی‌های مادرزادی پانکراس، ترومای پانکراس و پانکراتیت ارثی می‌باشد.^۱ پانکراتیت مزمن اغلب به‌طور مشخص با درد مداوم همراه نارسایی پیشرونده آگزوکراین و اندوکراین پانکراس که منجر به بستری شدن‌های متوالی می‌گردد بروز می‌کند. بی‌اشتهایی و کاهش وزن از علائم دیگر بیماران است که در یک سوم بیماران دیابت و در یک چهارم استثناتوره بروز می‌کند.

معیارهای تشخیصی پانکراتیت مزمن شامل هر کدام از موارد زیر می‌تواند باشد:^۲ درد فوقانی شکم به‌صورت متوسط تا شدید با انتشار به پشت، در مراحل زودرس بیماری حملات دردناک فوقانی شکم بروز می‌کند که حداقل شش ساعت طول کشیده و حدود سه بار در روز در پنج سال اول تکرار می‌شود. دیابت ملیتوس، قند ناشتای بالای ۱۴۰mg/dl، قند دو ساعت بعد از صرف غذا بالای ۲۰۰mg/dl. سوء جذب و سوءتغذیه: دفع مدفوع حجیم، رنگ پریده، چرب و پرفشار همراه کاهش وزن بیشتر از ۲۰٪ در طول یک‌سال. ارزیابی‌های رادیولوژیک شکم، کلسیفیکاسیون پانکراس در رایوگرافی ساده دیده می‌شود و در CT اسکن و ERCP اتساع مجرای پانکراس و چروکیدگی پانکراس اغلب مشاهده می‌شود. این مطالعه با هدف ارائه درمان موفقیت‌آمیز جراحی در سه بیمار با پانکراتیت مزمن ایدیوپاتیک که مبتلا به درد مقاوم به درمان طبی بوده‌اند ارائه شده است.

معرفی بیمار

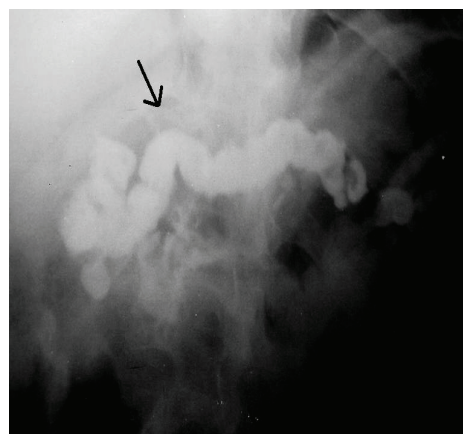بیمار اول: مرد ۲۴ ساله با شکایت درد شکمی به مدت هشت ماه

به میزان دو میلی لیتر انجام شد که اتساع واضح مجرای پانکراس داشت لذا عمل پانکراتیکو-ژژنوستومی Puestow انجام گردید. (شکل ۱) درد بیمار بعد از عمل کاملاً برطرف شد و در پی گیری سالیانه (به مدت چهار سال) بیمار، عود مشاهده نشد. بیمار دوم: پسری ۱۵ ساله با شکایت درد شکمی از یک هفته قبل (۱۳۷۶/۲/۴) مراجعه نمود که درد ناحیه اپی گاستر با انتشار به پشت داشت. درد به صورت متناوب بوده و در سونوگرافی در قسمت قدامی پانکراس نواحی توبولار کیستیک مانند مشاهده شد. سی تی اسکن نشان دهنده پانکراس ضخیم و مجرای پانکراسی متسع بود (شکل ۲). ERCP دیلاتاسیون شدید سگمان پروگزیمال مجرای پانکراس، قطع مجرا در قسمت میانی را نشان داد در ضمن آزمایشات انجام شده در محدوده نرمال بودند. در این بیمار عمل جراحی پانکراتیکو ژژنوستومی به روش Puestow انجام شد و در پی گیری بیمار به مدت پنج سال هیچگونه علامتی از عود درد دیده نشد.



شکل - ۲: سی تی اسکن شکم: اتساع مجرای پانکراس

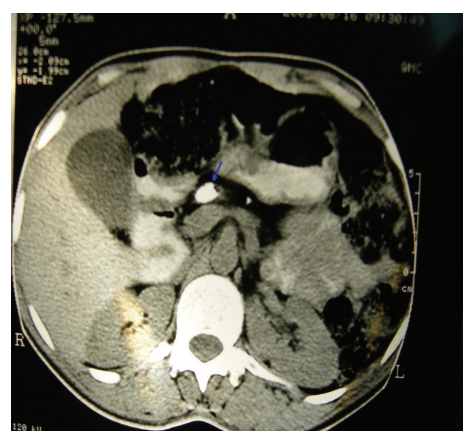که در تاریخ ۱۳۷۰/۶/۱۴ به درمانگاه جراحی بیمارستان قائم (عج) مراجعه نموده است، درد بیمار در ناحیه اپی گاستر با انتشار به دور کمر، از ابتدا شدید و مداوم بوده است بگونه ای که تزریق مواد مخدر نیز به مدت کوتاهی درد را تسکین می بخشید و حتی نظم بخش جراحی را به هم زده بود. در این مدت بیمار کاهش وزن به میزان ۱۵ کیلوگرم را نیز ذکر می نمود، در CT اسکن و سونوگرافی اتساع واضح مجرای پانکراس دیده نشده، آندوسکوپی انجام شده ولی انجام ERCP میسر نگردید. در آزمایشات انجام شده یافته ای غیر طبیعی دیده نشد و در محدوده نرمال بود. بیمار سابقه الکلیسم نداشت و در بررسی سنگ صفراوی نیز نداشت. همچنین لیپید و کلسیم سرم بررسی شد نرمال بود، هیچگونه سابقه درد شکمی قبل از شروع بیماری نداشته است. بالا جبار بیمار لاپاراتومی گردید. پانکراس کوچک و نسبتاً سفت و سفید رنگ بود و در قسمت میانی مجرای پانکراس متسع و برجسته بود. پانکراتیکوگرافی حین عمل با ماده حاجب اوروگرافی



شکل - ۱: پانکراتوگرافی حین عمل: اتساع مجرای پانکراسی

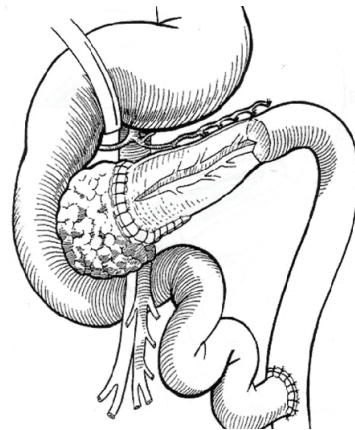


شکل - ۴: سنگ پانکراس که به دنبال عمل جراحی خارج شد.



شکل - ۳: سی تی اسکن شکم: وجود سنگ و اتساع در مجرای پانکراس

است. اتیولوژی درد در پانکراتیت مزمن به خوبی مشخص نشده است.^۱ اما التهاب پری نورال پانکراس به همراه اتساع مجرای پانکراس احتمالاً در بروز درد نقش دارند. در بیماران ما از ابتدا درد مداوم بوده و تنها در یک بیمار درد متناوب بوده است. درمان‌های طبی: شامل کنترل درد، درمان نارسایی اندوکراین و آگزوکراین پانکراس و در صورت الکلیسم مزمن قطع کامل الکل است. رعایت رژیم غذایی شامل غذاهای کم حجم با دفعات بیشتر صرف غذا، چربی پایین به همراه پروتئین و قند بالا ضروری است.^۲ تأثیر و سودمندی کاهش فشار مجرای پانکراس به وجود هیپرتانسیون داکتال پانکراس وابسته است. اندازه مجرای پانکراس نیز بیانگر میزان هیپرتانسیون مجرا است. اندازه نرمال مجرای پانکراس در ناحیه سر ۴-۵ میلی‌متر و در ناحیه تنه ۷-۸ میلی‌متر و در ناحیه دم ۲-۳ میلی‌متر است. هنگامی که اندازه مجرای سر پانکراس به ۷-۸ میلی‌متر یا بیشتر برسد تکنیک پانکراتیکوژنوستومی به راحتی قابل انجام بوده و اثر آن در برطرف نمودن درد زیاد است.^۳ اگر این عمل در موارد با اندازه نرمال یا کوچک مجرای پانکراس انجام شود نتایج طولانی مدت آن نا امیدکننده خواهد بود و اکثر اوقات آناستوموز تنگ شده است. هر چند گزارشاتی نیز مبنی بر موفقیت این عمل حتی در موارد با اندازه نرمال مجرای پانکراس منتشر شده است.^۴ تکنیک جراحی Puestow جهت ورود به حفره شکم از انسزیون ساب کوستال دوطرفه استفاده می‌شود. ابتدا اکسیلوراسیون حفره شکم انجام می‌شود کولون عرضی و خم کبلی کولون کاملاً آزاد می‌شود. لیگامان گاستروکولیک باز شده و پانکراس اکسپوز می‌گردد. مجرای پانکراس بایستی مشخص گردد. با دقت در نگاه و لمس مجرای پانکراسی متسع پیدا می‌شود، مجرا توسط سوزن شماره ۲۰ آسپیره می‌شود و خروج راحت ترشحات پانکراسی بی‌رنگ نشان از ورود سوزن به مجرای متسع می‌باشد.^۵ سپس مجرا توسط چاقوی شماره ۱۵ باز می‌شود، طول مجرای پانکراسی باز شده از یک سانتیمتری از لبه دئودنوم در ناحیه سر تا حدود یک تا دو سانتی‌متری از ناف طحال خواهد بود که تقریباً به طول هشت سانتی‌متر می‌باشد. سپس مجرا به‌طور کامل از نظر احتمال وجود کانسر یا سنگ بررسی می‌گردد و در صورت شک بدخیمی بیوسی تهیه شده و در صورت وجود سنگ خارج می‌گردد. در ادامه لوپ ژرنوم پس از عبور از مزوکولون جهت آناستوموز به مجرای پانکراسی آماده می‌گردد آناستوموز با نخ سیلک



شکل - ۵: Puestow procedure

بیمار سوم: بیمار خانمی است ۳۵ ساله با سابقه درد شکمی در ناحیه اپی گاستر و LUR از سه سال قبل (تاریخ مراجعه: ۱۳۸۲/۶/۶) مراجعه نموده است. درد کیفیت مداوم داشته است. از ۱/۵ سال قبل مدفوع چرب با حجم زیاد نیز داشته بیمار سابقه کاهش وزن به میزان شش کیلوگرم طی این مدت را ذکر می‌کند. در سونوگرافی، مجرای پانکراس به دیامتر ۱۲ میلی‌متر دیلاته بوده و سنگی به دیامتر ۱۷ میلی‌متر درون مجرای پانکراس وجود داشته است.

سی‌تی‌اسکن: نواحی کلسیفیه در پانکراس و تصویر دانسیته (سنگ) کلسیفیه در ناحیه آمپول و اثر همراه با اتساع پارشیل مجرای پانکراس در ناحیه سر پانکراس را نشان داد. (شکل ۳)

ERCP: در ابتدای مجرای پانکراس چندین تنگی وجود داشت و بعد از آن اتساع وجود داشته ولی مجرای پانکراس به‌طور کامل دیده نشده است. آزمایشات این بیمار نیز در محدود نرمال بوده است. در لاپاراتومی سنگی به قطر ۱۷ میلی‌متر درون مجرای پانکراس بوده که خارج شد (شکل ۴). عمل جراحی Puestow (پانکراتیکو-ژرنوستومی) در این بیمار نیز انجام گردید و در پی‌گیری بیمار به مدت دو سال هیچگونه علامتی از تکرار و درد شکمی دیده نشد.

بحث

الکلیسم شایع‌ترین علت پانکراتیت مزمن در کشورهای غربی است اما در بیماران مورد بحث ما بر خلاف گزارش کشورهای غربی الکلیسم دیده نشده و ما نتوانستیم فاکتور مستعد کننده‌ای را کشف کنیم. شایع‌ترین علامت بیمار در پانکراتیت مزمن درد مقاوم به درمان

موفق بود. در این بیمار که قبل از عمل امکان بررسی مجرای پانکراس نبود پانکراتوگرافی حین عمل انجام گردید که اتساع واضح مجرای پانکراس دیده شد و آناستوموز در محل اتساع مجرا انجام گردید. در مورد بیماران مورد مطالعه ما هر سه مورد به درمان طبی مقاوم بوده و درمان جراحی Puestow در ۱۰۰٪ موارد مفید بوده و درد بیماران بعد از عمل به طور کلی از بین رفته است. در سایر مطالعات درمان های طبی به میزان ۴۳٪ و درمان جراحی Puestow ۶۳٪ و در مطالعات دیگر تا ۹۰٪ درمان جراحی مؤثر بوده اند.^{۱۲،۱۳}

در هر سه مورد بعد از عمل درد بیماران از بین رفت استتاتوره نیز که در یک بیمار وجود داشت بهبود یافت و افزایش وزن تدریجی نیز در هر سه مورد دیده شد. در هیچکدام از بیماران از پی گیری های سال به سال عود درد دیده نشد. در مطالعات دیگر موفقیت برطرف شدن درد در این بیماران ۸۵-۷۵٪ در اولین سال بعد از جراحی بوده اما درد در ۲۰٪ موارد در طی پنج سال بعد از جراحی برگشت نموده است.^{۱۴،۱۵} هر چند درناژ باعث حفظ عملکرد اندوکراین و آگزوکراین پانکراس می شود ولی بهبود عملکرد پانکراس به دنبال عمل درناژ گزارش نشده است.^{۱۶،۱۷} هیچکدام از بیماران ما نقص عملکرد آندوکراین (دیابت) نداشتند، لیکن در یک بیمار ما که نقص عملکرد آگزوکراین (اسهال چرب) داشت بعد از عمل اصلاح گردید.

References

- James C, Thompson M, Courtney M. Chronic pancreatitis, In: Townsend CM, Beauchamp RD, Evers BM, Mattox KL, editors. Sabiston Textbook of Surgery. 18th ed. Philadelphia: WB Saunders; 2008. p. 1606-10.
- Hines OJ, Reber HA. Chronic pancreatitis. In: Zinner M, Maingot R, Schwartz SI, Ellis H. Maingot's Abdominal Operations. 11th ed. New York, NY: McGraw-Hill; 2007. p. 983-97.
- Delcore R, Rodriguez FJ, Thomas JH, Forster J, Hermreck AS. The role of pancreatojejunostomy in patients without dilated pancreatic ducts. *Am J Surg* 1994; 168: 598-601.
- Izbicki JR, Bloechle C, Broering DC, Kuechler T, Broelsch CE. Longitudinal V-shaped excision of the ventral pancreas for small duct disease in severe chronic pancreatitis: prospective evaluation of a new surgical procedure. *Ann Surg* 1998; 227: 213-9.
- Fisher WE, Anderson DK, Bell RH, Angel RV, Ball RC, Ballentine CR, et al. Chronic pancreatitis. Schwartz D, Kaplan KL, Schwartz SI. Schwartz's Principles of surgery. 8th ed. New York: McGraw-Hill; 2005. p. 1240-75.
- Sato T, Miyashita E, Yamauchi H, Matsuno S. The role of surgical treatment for chronic pancreatitis. *Ann Surg* 1986; 203: 266-71.
- Ramesh H, Augustine P. Surgery in tropical pancreatitis: analysis of risk factors. *Br J Surg* 1992; 79: 544-9.
- Sawyer R, Frey CF. Is there still a role for distal pancreatectomy in surgery for chronic pancreatitis? *Am J Surg* 1994; 168: 6-9.
- Taylor A, Sobn M, Kurtis A, Campbell M. Quality of life and long-term survival. *J of Gastrointestinal Surg* 2000; 355-65.
- Lillemoie KD. Chronic pancreatitis. American College of Surgeons. Web MD Company; 2004.
- Jeremiah C, Turcotte M. Chronic pancreatitis. In: Zuidema GD, Condon RE, editors. Shackelford's Surgery of the Alimentary Tract. Philadelphia: WB Saunders; 2001; 890-8.
- Talamini G, Bassi C, Falconi M, Sartori N, Salvia R, Di Francesco V, et al. Pain relapses in the first 10 years of chronic pancreatitis. *Am J Surg* 1996; 171: 565-9.
- William H, Nealon MD. Operative drainage of the pancreatic duct. *ANN Surg* 1988; 208: 321-8.
- Sidhu SS, Nundy S, Tandon RK. The effect of the modified puestow procedure on diabetes in patients with tropical chronic pancreatitis--a prospective study. *Am J Gastroenterol* 2001; 96: 107-11.
- Frey CF, Amikura K. Local resection of the head of the pancreas combined with longitudinal pancreatojejunostomy in the management of patients with chronic pancreatitis. *Ann Surg* 1994; 220: 492-504.
- Jalleh RP, Williamson RC. Pancreatic exocrine and endocrine function after operations for chronic pancreatitis. *Ann Surg* 1992; 216: 656-62.
- O'Neil SJ, Aranha GV. Lateral pancreatojejunostomy for chronic pancreatitis. *World J Surg* 2003; 27: 1196-202.

surgical treatment for chronic pancreatitis: report of three cases

Received: September 03, 2008 Accepted: October 29, 2008

Abstract

Abdollahi A. *
Maddah GH.
Tavassoli A.

Department of General Surgery,
Mashhad University of Medical
Sciences

Background: Chronic pancreatitis is a progressive fibrosis of the pancreas that leads to loss of endocrine and exocrine function of pancreas. The most common symptom is intractable pain. Which adversely effects quality of life, remains the most common indication for surgery in patients with chronic pancreatitis.

Case report: Three patients underwent operations for chronic pancreatitis at the Ghaem hospital, Mashhad University of Medical Sciences Mashhad, Iran. Indication for operation in all cases were intractable abdominal pain. In all of the three patients complete relief of symptoms was obtained. There was no morbidity and mortality. In one patient exocrine function of pancreas and malabsorption resolved after surgery.

Conclusions: Although chronic pancreatitis is uncommon, but in persistent abdominal pain surgery should be considered. Surgery for patients with chronic pancreatitis can be performed safely with minimal morbidity and effective in control of pain and malabsorption.

Keywords: Pancreas, chronic pancreatitis, puestow procedure.

*Corresponding author: Quaem hospital,
Mashhad, Iran
Tel: +98-511-8417452
email: AdollahiA@mums.ac.ir