

مطالعه تشریحی گوناگونی‌های طبیعی حلقه ویلیس در ۱۳۲ نمونه جنین، نوزاد و بالغ

تاریخ دریافت مقاله: ۱۳۸۷/۰۱/۱۷ تاریخ پذیرش: ۱۳۸۸/۰۴/۲۴

چکیده

زمینه و هدف: مطالعات فراوانی در رابطه با گوناگونی‌های تشریحی هر سگمان از عروق تشکیل دهنده حلقه ویلیس انجام گرفته است، ولی تعداد کمی از آنها گوناگونی‌های حلقه ویلیس را به صورت کلی بررسی کرده‌اند. در این مطالعه تمام حلقه ویلیس و گوناگونی‌هایش در یک گروه ایرانی مورد بررسی قرار گرفت و با مطالعات قبلی مقایسه شد. **روش بررسی:** گوناگونی‌های تشریحی حلقه ویلیس در مغز ۱۳۲ جسد ایرانی (۱۰۲ مرد بالغ و ۳۰ جنین و نوزاد) مطالعه شد. فرآیند تشریح، جهت مطالعات و بررسی‌های بیشتر، تصویربرداری دیجیتالی شد و به کمک نرم افزار کامپیوتری قطر هر سگمان اندازه‌گیری شد. گوناگونی‌های حلقه ویلیس به صورت کلی و سگمانی بررسی و با مطالعات گذشته مورد مقایسه قرار گرفت. **یافته‌ها:** مشخص‌ترین گوناگونی هیپوپلازی یک و یا دو طرفه شریان رابط خلفی بود. در هیچکدام از شریان‌های مغزی قدامی و شریان‌های مغزی خلفی، آپلازی دیده نشد. در ۳/۳٪ از نمونه‌های جنین و نوزاد و ۳٪ از نمونه‌های بالغ شریان رابط خلفی راست و چپ وجود نداشت. فقط در یک مورد از نمونه‌های بالغ شریان رابط قدامی آپلاستیک بود. **نتیجه‌گیری:** گوناگونی‌های تشریحی حلقه ویلیس در نژاد ایرانی که در این مطالعه مورد بررسی قرار گرفت با جمعیت‌های مختلفی که در مطالعات دیگر بررسی شده بودند، تفاوت قابل ملاحظه‌ای نداشت. مهم‌ترین تفاوت بین حلقه ویلیس جنین و بالغ در قطر شریان رابط خلفی و شریان مغزی خلفی (که در تشکیل حلقه شرکت دارد) می‌باشد.

کلمات کلیدی: حلقه ویلیس، گوناگونی‌های تشریحی، گردش خون مغزی

مجید دادمهر^۱، علی فتاح‌زاده^۲، شهاب کمالی اردکانی^۱، فرزاد باطنی^۳، فریده نجات^۱، سیدمحمد قدسی^۱، بهزاد افتخار^۱، سارا گنجی^۱، فاطمه دادمهر^۴، بشیر نازپرور^۵، سعید انصاری^{۱*}

۱- گروه جراحی مغز و اعصاب، دانشگاه علوم پزشکی تهران. ۲- گروه اطفال، دانشگاه توانبخشی و علوم بهزیستی. ۳- گروه جراحی مغز و اعصاب، دانشگاه علوم پزشکی مشهد. ۴- دانشکده پزشکی، دانشگاه علوم پزشکی مازندران. ۵- سازمان پزشکی قانونی، تهران

* نویسنده مسئول، تهران، بیمارستان مرکز طبی کودکان، بخش جراحی مغز و اعصاب.

تلفن: ۰۹۱۲۳۵۷۷۵۹۹

email: saeedansari81@yahoo.com

مقدمه

داخلی، دو ضلع خلفی طرفی با شرایین رابط خلفی و دو ضلع خلفی که با شریان مغزی خلفی شکل می‌گیرد، می‌باشد.^۱ در یک جنین ۵۲ روزه (مرحله هفت Padget)، حلقه ویلیس کاملاً شکل گرفته با همه گوناگونی‌هایش قابل مشاهده است و حلقه جنینی، با قطر یکسان همه اضلاع (Fetal Pattern)، در یک جنین چهار ماهه مشاهده می‌شود. اما برخی از گوناگونی‌ها، در قطر اجزای حلقه ویلیس پس از چهار ماهگی (جنینی)، پدیدار می‌شوند.^۳ حلقه‌های ویلیس ناکامل با خونرسانی جانبی ضعیف، به طور واضح با خطر ایسکمی حین جراحی ارتباط دارد.^۴ در مواردی که پاتولوژی خاصی در مغز وجود داشته باشد، این گوناگونی‌ها باعث بروز حالت خاص یا تغییر علائم بالینی شده که گاهی می‌تواند باعث سردرگم شدن پزشک شود. آگاهی کامل از گوناگونی‌های طبیعی در آناتومی حلقه ویلیس در

حلقه ویلیس (Circle of Willis) اولین بار در سال ۱۶۵۸ میلادی توسط Jahann Jacob Wepfer مورد مطالعه قرار گرفت و شش سال بعد توماس ویلیس (Thomas Willis) مطالعه‌اش را در این زمینه منتشر ساخت.^۱ آنچه ویلیس معرفی نمود، تنها در شمار کمی از انسان‌ها قابل مشاهده است و به علت طولانی بودن مراحل جنین‌شناسی و تکامل، در اکثریت موارد این حلقه دارای گوناگونی‌ها و اشکال متعددی می‌باشد.^۲ حلقه ویلیس از سه مسیر توزیعی (دو شریان کاروتید داخلی و تنه ورتیروپایلر) و ارتباطات بین آنها (شرایین رابط قدامی و خلفی) تشکیل شده است و یک چند ضلعی می‌باشد که اضلاع آن شامل سه ضلع قدامی (دو شریان مغزی قدامی و یک شریان رابط قدامی)، دو ضلع طرفی با شرایین کاروتید

رابط خلفی آسیبی ببینند، مغز با احتیاط از کاسه سر خارج شده و در صورت عدم آسیب به حلقه، به روش مشاهده مستقیم و با چشم غیر مسلح، مورد بررسی قرار گرفت. در شمار زیادی از موارد سعی شده است تا تشریح حلقه با حداقل دست کاری، در اطراف آن انجام شود. جهت مطالعات و بررسی‌های بیشتر، فرآیند تشریح با دوربین دیجیتال عکس‌برداری شده و با کمک نرم‌افزار کامپیوتری Osiris^۶ قطر خارجی و طول عروق اندازه‌گیری شد (شکل ۱). در عروقی که مسیر ماریچی داشتند، طول نزدیکترین خط شکسته‌ای که هم اندازه شریان بود، مورد محاسبه قرار گرفت. در موارد منفذدار بودن (Fenestration) شریان رابط قدامی (AcOA)، قطر کلی شریان اندازه‌گیری شد. اندازه قطر عروق در هر سگمان محاسبه شد و با سگمان قرینه‌اش در طرف مقابل مقایسه گردید. در این مطالعه، عروق تشکیل‌دهنده حلقه و ویلیس شامل شریان رابط قدامی (AcOA)، شریان مغزی قدامی؛ از نقطه منشأ تا نقطه‌ای که با شریان رابط قدامی جفت می‌شود (A1)، شریان رابط خلفی (PCOA)، شریان مغزی خلفی؛ بین شریان رابط خلفی و نوک شریان بازیلر (PI)، مورد ملاحظه قرار گرفتند. این مطالعه شریان‌های سوراخ‌کننده (Perforating Arteries) یا شاخه‌های خارج از قسمت‌های تشکیل‌دهنده حلقه شریانی ویلیس را در بر نمی‌گیرد. حلقه ویلیس کلاسیک (Symmetrical Circle of Willis) یک مدار بسته تعریف می‌شود که به وسیله اجزاء عروقی ساخته شده و خون امکان آن را داشته باشد که از نقطه شروع به گردش در آید و به همان نقطه باز گردد و واجد اجزای عروقی مغز بالغ با قطر خارجی بیشتر از یک میلی‌متر و بدون عروق اضافی باشد.^۵ لفظ هیپوپلازی (Hypoplasia) در حلقه شریانی بالغ، زمانی به کار می‌رود که قطر عروق کمتر از یک میلی‌متر باشد.^۸ (شایان ذکر است نتایج بر اساس ظاهر آناتومیکی حلقه بوده و اشاره‌ای به تعریف عملکردی آن ندارد). لفظ عروق هیپوپلاستیک در حلقه شریانی جنین و نوزاد، زمانی استفاده می‌شود که قطر عروق، کمتر از نصف قطر متوسط اندازه‌گیری شده‌ی همان سگمان باشد.^۳ واژه آپلازی (Aplasia) در حلقه شریانی، به عدم وجود عروق به‌طور مادرزادی در محل مورد نظر اطلاق می‌شود.^۸ الگوی جنینی (Fetal Pattern) به حالتی گفته می‌شود که شریان مغزی خلفی (PCA) به طور مستقیم از شریان کاروتید داخلی همان طرف منشأ می‌گیرد. در این گونه موارد قطر شریان مغزی خلفی (PI) از قطر شریان رابط خلفی کوچک‌تر

تعیین کفایت گردش خون مغزی، جراحی‌های آنوریسم مغزی و بستن (Ligature) شریان کاروتید (جهت مداخلات جراحی) دارای اهمیت است و امکان پیش‌بینی اثرات تغییر جهت جریان خون (Shunt) یا کوتاه کردن مسیر جریان خون (Bypass)، در انسداد یک شاخه شریانی مغز و میزان بهبودی یا فقدان بهبودی، پس از انسداد شریانی را میسر می‌سازد.^۵ برخی از گوناگونی‌های حلقه ویلیس در نهایت در ۵۰٪ از جمعیت عمومی دیده می‌شود و معمولاً این گوناگونی‌ها بیش از یک قطعه شریانی را تحت تاثیر قرار می‌دهد.^۶ همچنین شناخت گوناگونی‌های طبیعی حلقه ویلیس نیاز متخصصان نورورادیولوژی را در تفسیر انواع آنژیوگرافی و ترانس کرانیال داپلر (TCD) مرتفع می‌سازد. با توجه به تفاوت گوناگونی‌های طبیعی حلقه ویلیس بر اساس مسائل ژنتیکی، شکل مجسمه و نژاد، به نظر می‌رسد بررسی آن در ایران از اهمیت به سزایی برخوردار باشد. اولین مطالعه منتشر شده در کشور پیرامون گوناگونی‌های حلقه ویلیس، توسط غلامحسین خسروی به روش اتوپسی و فیکساسیون در فرمالین صورت گرفته است.^۲ شایان ذکر است که در مطالعه حاضر از تصویربرداری دیجیتال و اندازه‌گیری به کمک رایانه استفاده شده که تا کنون در سایر بررسی‌ها مورد استفاده قرار نگرفته است.

روش بررسی

این مطالعه توصیفی، از شهریور ۱۳۸۱ تا شهریور ۱۳۸۶، در ۱۰۲ جسد بالغ مرد ایرانی که به دلایل طبیعی یا تروماتیک مرده بودند و همچنین مغز ۳۰ جنین و نوزاد که جهت تعیین علت مرگ نیاز به باز کردن مجسمه‌شان بود، در سالن تشریح پزشکی قانونی، بیمارستان کودکان بهرامی و مرکز طبی اطفال تهران، انجام گرفت.

معیارهای ورود به مطالعه شامل: نژاد ایرانی، کرانیوتومی جهت تعیین علت مرگ و حلقه ویلیس سالم و دست نخورده بود. تخریب و استحاله مغزی، چسبندگی‌های قاعده مجسمه، وجود ضایعات پاتولوژیک در مغز و نژاد غیر ایرانی، مواردی بودند که از مطالعه خارج شدند. پس از اره کردن و برداشتن کاسه سر (کرانیوتومی) هر دو لوب فرونتال از جلو به عقب کشیده شد و اعصاب کرانیال و شرایین کاروتید داخلی برش داده شدند. سپس سخت شامه‌ی اطراف مخچه بریده شد و با یک برش عرضی در قسمت انتهایی تحتانی بصل‌النخاع یا ابتدای نخاع گردنی، بدون اینکه شرایین مغزی خلفی و

۱۹- هیپوپلازی ACOA و PCOA یک طرف و P1 مقابل، ۲۰- هیپوپلازی A1 و P1 یک طرف و PCOA مقابل، ۲۱- هیپوپلازی دو طرفه P1 و ACOA، ۲۲- هیپوپلازی A1 و PCOA یک طرف و P1 مقابل.

یافته‌ها

در این بررسی مغز ۱۰۲ جسد مرد بالغ ایرانی، با محدوده سنی ۱۵ تا ۷۵ سال (میانگین 38 ± 15 سال) و مغز ۳۰ جنین و نوزاد ایرانی، با سن بین ۷۴-۲۳ هفته بعد از لقاح (متوسط $48/1 \pm 13$ هفته) تشریح شد. تست T زوج (Paired T-test) بین اولین و دومین اندازه‌گیری صورت گرفته در ۱۳ مورد بالغ و ۱۵ مورد جنین و نوزاد، اختلاف آماری معنی‌داری را نشان نداد. فراوانی انواع مختلف حلقه‌های شریانی بالغین در این مطالعه (طبق طبقه‌بندی Lazorthes)، در جدول ۱ نشان داده شده است که با مطالعات Lazorthes^۱، Riggs & Rupp^۱، El Khamlichi^۱ و Fisher^۱، مقایسه شده است. تنها ده گوناگونی از مواردی که Lazorthes^۱ معرفی کرده بود، در این بررسی دیده شد و نوع ۲۳ گوناگونی جدیدی است که تاکنون تعریف نشده است (شکل ۲). ۴۱٪ از نمونه‌های بالغ و ۴۲٪ از نمونه‌های جنین و نوزاد، شکل آناتومیکی متقارن داشتند، بدون اینکه سایر گوناگونی‌ها شامل دوپلیکاسیون، منفذدار بودن (Fenestration)، آپلازی و هیپوپلازی وجود داشته باشد. آپلازی شریان رابط قدامی (ACO) در یک نمونه‌ی بالغ (۱٪) مشاهده شد، در حالی که در این مورد، حلقه ویلیس با اتصال دو تنه شریان مغزی قدامی (A1)، کامل بود و ارتباط آناتومیکی بین شریان مغزی قدامی چپ و راست وجود داشت. همچنین شریان رابط قدامی در شش مورد (۶٪) از نمونه‌های بالغ و دو مورد از نمونه‌های جنین و نوزاد (۷٪) هیپوپلاستیک بود. منفذدار بودن (Fenestration) در ۱۶ نمونه بالغ (۱۶٪) و در دو نمونه جنین و نوزاد (۶٪) به عنوان یکی دیگر از گوناگونی‌های شریانی رابط قدامی دیده شد. این آنومالی عمدتاً به شکل دوپلیکاسیون ساده با دو رگ موازی که شرایین مغزی قدامی را به هم متصل می‌کردند، مشاهده شد. هیپوپلازی شریان مغزی قدامی (A1) به میزان ۱٪ در سمت راست، در نمونه‌های بالغ وجود داشت. لازم به ذکر است که در شریان همان‌ماش در سمت چپ هیپوپلازی مشاهده نشد. گوناگونی مذکور در یک مورد (۳٪) از نمونه‌های جنین و نوزاد در سمت راست و چپ مشاهده شد (قطر $< 0/6$ میلی‌متر). آپلازی شریان رابط

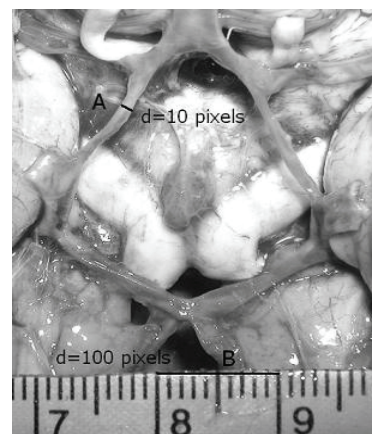
بوده و خون‌رسانی عمدتاً از شریان کاروتید داخلی صورت می‌پذیرد.^۹ افرادی در مطالعه شرکت داده شدند که جهت تعیین علت مرگ، نیاز به باز شدن جمجمه‌شان بود و هر نمونه پس از بررسی، به جسد بازگردانده شد و در نهایت نتایج اطلاعات به دست آمده به صورت کلی منتشر شد. همچنین این مطالعه مورد تایید سازمان پزشکی قانونی تهران و کمیته اخلاق پزشکی دانشگاه علوم پزشکی تهران قرار گرفته است. به‌طور کلی، چون هر نمونه پس از تشریح و تصویربرداری دیجیتال می‌بایست به جسد مربوطه بازگردانده می‌شد، بنابراین در فرصت اندکی که سایر قسمت‌های جسد مورد معاینه قرار می‌گرفت، تمامی نمونه‌ها در سالن تشریح پزشکی قانونی بررسی شد. فعالیت در این فضا، به دلیل بوی نامطبوع، تهویه نامناسب و افزایش ریسک ابتلا به بیماری‌های عفونی به دلیل ارجاع اجساد فاسد و معتادین، ناخوشایند بوده و خطرات زیادی را به دنبال داشت. شایان ذکر است، با توجه به درصد بالای آلودگی اجساد به ویروس ایدز و هپاتیت، تمامی این اقدامات با ملاحظات ایمنی، شامل استفاده از عینک، ماسک، دستکش و گان صورت گرفته است. به‌دلیل تعداد اندک اجساد زن ارجاعی به پزشکی قانونی و بررسی اجساد مذکور در سالن مجزای دیگر، امکان بررسی هم‌زمان مغز بانوان (در گروه بالغین) در این مطالعه فراهم نشد. خصوصیات حلقه ویلیس بالغ مورد مطالعه، مطابق تقسیم‌بندی Lazorthes^۱ طبقه‌بندی شد (شکل ۲). این طبقه‌بندی بر پایه مشاهدات انجام شده با چشم غیرمسلح و بدون ابزار اندازه‌گیری صورت گرفته است. سگمانی طبیعی تلقی می‌شود که بدون هیپوپلازی و آپلازی باشد:

- ۱- همه سگمان‌ها طبیعی هستند (P1s, PCOAs, ACOA, A1s)،
- ۲- همه سگمان‌ها هیپوپلاستیک‌اند، ۳- هیپوپلازی ACOA، ۴- هیپوپلازی PCOA یک طرف، ۵- هیپوپلازی ACOA و PCOA یک طرف، ۶- هیپوپلازی دو طرفه PCOA، ۷- هیپوپلازی دو طرفه PCOA و ACOA، ۸- هیپوپلازی A1 یک طرف، ۹- هیپوپلازی P1 یک طرف، ۱۰- هیپوپلازی دو طرفه P1، ۱۱- هیپوپلازی P1 یک طرف و A1 مقابل، ۱۲- هیپوپلازی P1 و A1 همان طرف، ۱۳- هیپوپلازی دو طرفه P1 و A1 یک طرف، ۱۴- هیپوپلازی A1 یک طرف و PCOA مقابل، ۱۵- هیپوپلازی ACOA و P1 یک طرف، ۱۶- هیپوپلازی ACOA، A1 و PCOA همان طرف، ۱۷- هیپوپلازی PCOA یک طرف و P1 مقابل، ۱۸- هیپوپلازی دو طرفه PCOA و A1 یک طرف،

جدول-۱: مقایسه نتیجه این مطالعه و مطالعات قبلی انجام شده (انواع گوناگونی بر حسب طبقه‌بندی Lazorthes (شکل ۲) می‌باشد)

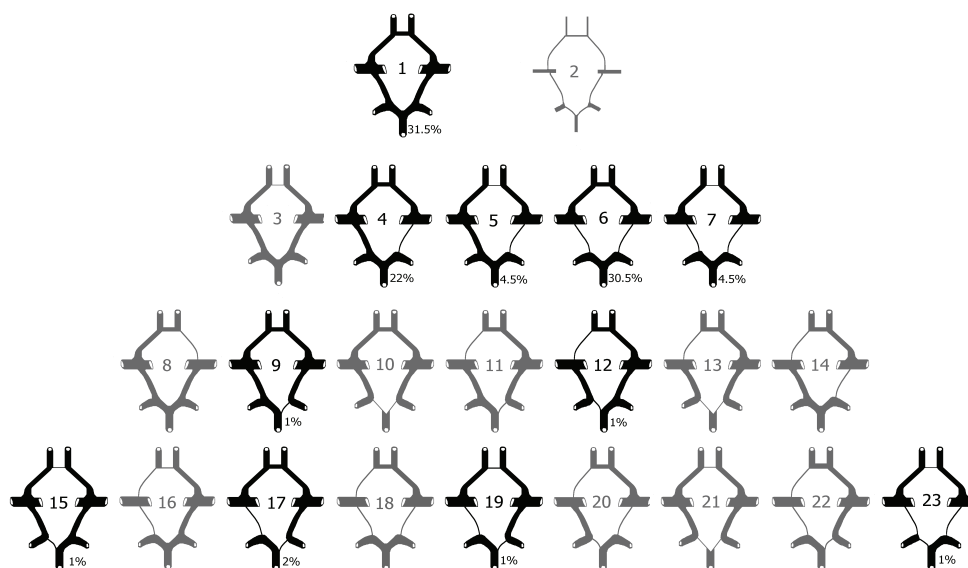
مطالعه حاضر	Lazorthes et al	Fisher	El Khamlichi et al	Riggs and Rupp	انواع گوناگونی
۲۹	۲۹	۲۰	۱۸	۱۹۲	۱
۰	۱۰	۰	۰	۵۴	۲
۰	۹	۶	۱۱	۹۱	۳
۲۰	۲۸	۲۴	۱۴	۸۸	۴
۴	۱۰	۱۲	۶	۴۱	۵
۲۸	۴۴	۱۳۱	۲۴	۱۲۶	۶
۴	۳۴	۵۸	۱۰	۶۷	۷
۰	۳	۰	۲	۳۸	۸
۱	۵	۴	۳	۴۷	۹
۰	۶	۱۶	۱	۳۳	۱۰
۰	۰	۱۰	۰	۲	۱۱
۱	۳	۱	۱	۲۰	۱۲
۰	۱	۳	۰	۵	۱۳
۰	۱	۱	۰	۷	۱۴
۱	۴	۰	۴	۳۵	۱۵
۰	۲	۲	۳	۱۶	۱۶
۲	۳	۴۶	۰	۲۶	۱۷
۰	۶	۲۱	۰	۵۸	۱۸
۱	۱	۲۸	۱	۱۷	۱۹
۰	۰	۵	۱	۱۰	۲۰
۰	۱	۱۰	۰	۱۳	۲۱
۰	۰	۸	۰	۳	۲۲
۱	۰	۸	۱	۵	انواع دیگر

آپلاستیک بود. شایع‌ترین آنومالی، عروق هیپوپلاستیک بود که بیش از همه در نیمه خلفی حلقه و در شریان رابط خلفی وجود داشت. این آنومالی در نمونه‌های بالغ، به میزان ۱۶٪ در سمت راست، ۱۱٪ در سمت چپ و ۳۳٪ در دو طرفه مشاهده شد. همچنین یک مورد آنوریسم در شریان رابط خلفی چپ (پروگزیمال به محل اتصال شریان مغزی خلفی)، در نمونه‌های بالغ، دیده شد. هیپوپلازی شریان رابط خلفی در نمونه‌های جنین و نوزاد به میزان ۲۹/۶٪ در سمت راست، ۲۰/۸٪ در سمت چپ و ۸٪ به صورت دو طرفه وجود داشت (قطر < 0.5 میلی‌متر). هیپوپلازی شریان مغزی خلفی (PI) در نمونه‌های بالغ، به میزان ۵٪ در سمت راست و ۳٪ در سمت چپ مشاهده شد و الگوی جنینی در ۲۶٪ از نمونه‌ها در سمت راست و ۲۸٪ در سمت چپ وجود داشت. شریان مغزی خلفی در نمونه‌های جنین و نوزاد، به میزان ۴٪ در طرف راست و چپ هیپوپلاستیک بود و الگوی جنینی در ۱۰٪ از نمونه‌ها در سمت راست و ۱۵٪ در سمت چپ وجود داشت.



شکل-۱: روش اندازه‌گیری (A/B)، اندازه‌ی قطر به سانتی‌متر به دست خواهد آمد

خلفی (PCOA) در نمونه‌های بالغ، به میزان ۴٪ در طرف راست، ۳٪ در طرف چپ و ۳٪ به صورت دو طرفه مشاهده شد. شریان مذکور در نمونه‌های جنین و نوزاد یک مورد (۳/۳٪) در طرف چپ، پنج مورد (۱۶/۶٪) در طرف راست و یک مورد (۳/۳٪) به صورت دو طرفه



شکل - ۲: مقایسه طبقه‌بندی Lazorthes با یافته‌های این مطالعه، در این مطالعه ۱۰ گوناگونی مشابه طبقه‌بندی Lazorthes مشاهده شد. شکل ۲۳ تاکنون گزارش نشده است.

بحث

قدامی را گزارش کرده‌اند. این گوناگونی در یک مورد (۱٪) از حلقه‌های مطالعه حاضر مشاهده شد. در شش مورد (۶٪) از نمونه‌های مطالعه حاضر، هیپوپلازی شریان رابط قدامی مشاهده شد. این آنومالی توسط Piganiol^{۱۹}، ۳/۸٪، Riggs & Rupp^۱، ۲۷٪، Lazorthes^۱، ۲۹/۵٪، Alpers^۵، ۳٪، Kapoor^۴، ۲/۱٪ و خسروی^۲، ۶٪ گزارش شده است. در این مطالعه، منفذدار بودن (Fenestration) شریان رابط قدامی در ۱۶٪ از نمونه‌ها وجود داشت. گوناگونی‌های گزارش شده در مورد این شریان از ۲٪ تا ۶۲٪ متغیر است.^۲ این گوناگونی توسط Alpers^۵ در ۹ تا ۴۰٪، Kapoor^۴، ۱۰٪ و در مطالعه خسروی^۲ در ۲۴٪ موارد گزارش شده است. هیپوپلازی شریان رابط خلفی در مطالعه حاضر، به میزان ۱۶٪ در سمت راست، ۱۱٪ در سمت چپ و ۳۳٪ دو طرفه بوده است. این آنومالی در مطالعه Alpers^۵، ۲۲/۵٪ (۱۳/۵٪ یک طرفه و ۹٪ دو طرفه)، در مطالعه Riggs & Rupp^۱، ۵۱٪ (۲۱٪ یک طرفه، ۳۰٪ دو طرفه)، در مطالعه Saeki & Rupp^{۱۱}، ۳۲٪ (۲۶٪ یک طرفه، ۶٪ دو طرفه)، در مطالعه Kaplan & Ford^{۱۳}، ۴۴٪، در مطالعه Kapoor^۴، ۱۶/۷٪ (۱۳/۱٪ یک طرفه و ۳/۶٪ دو طرفه)، در مطالعه Sahni^{۲۰}، ۱۴٪ (۸٪ یک طرفه و ۶٪ دو طرفه)، در مطالعه خسروی^۲، ۳۳٪ (۲۴٪ یک طرفه و ۹٪ دو طرفه) و در مطالعه قنبری^{۱۶}، ۴۰٪ گزارش شده است. Fawcett^{۱۱}، آپلازی شریان رابط

حلقه ویلیس بالغین؛ در ۴۱٪ از نمونه‌های این مطالعه، حلقه ویلیس به شکل متقارن (کلاسیک)، بدون سایر گوناگونی‌ها مثل دوپلیکاسیون، منفذدار بودن (Fenestration)، آپلازی و هیپوپلازی بوده است. این میزان در مطالعه Alpers^۵، ۶۵/۴٪، Riggs & Rupp^۱، ۳۱٪، Kaplan & Ford^{۱۳}، ۱۶٪، Saeki & Rhoton^۸، ۵۴٪، Lazorthes^۱، ۵۹٪، Kapoor^۴، ۴۵/۲٪، Macchi^{۱۴}، ۴۷٪، He^{۱۵}، ۳۴/۶٪، خسروی^۲، ۱۹٪ و قنبری^{۱۶}، ۴۹٪ گزارش شده است. در مطالعات مشابه قبلی، هیپوپلازی سگمان A1 شریان مغزی قدامی به میزان ۴ تا ۴۴/۳٪ گزارش شده است،^۴ به طوری که میزان هیپوپلازی سگمان A1 در سمت چپ سه برابر سمت راست بوده است.^۲ میزان شیوع این گوناگونی در مطالعه Wollschlaeger^{۱۷}، ۸٪ در سمت راست، ۴/۱٪ در سمت چپ و ۳/۲٪ دو طرفه، در مطالعه Kirgis^{۱۸}، ۱۰/۷٪، در بررسی Riggs & Rupp^۱، ۱۶٪، در بررسی Alpers^۵، ۲٪، در مطالعه Lazorthes^۱، ۷/۵٪ و در بررسی Kapoor^۴، ۱/۷٪ گزارش شده است. این گوناگونی در ۱٪ از نمونه‌های این مطالعه وجود داشت (صفر درصد چپ و ۱٪ راست). Piganiol^{۱۹} در ۴/۲٪، Alpers^۵ در ۲٪ و Kapoor^۴ در ۱/۸٪ از نمونه‌های مورد بررسی، آپلازی شریان رابط

در این بررسی در ۷٪ موارد سگمان PI شریان مغزی خلفی به صورت یک طرفه هیپوپلاستیک بود و هیپوپلازی دوطرفه شریان مذکور مشاهده نشد. آنومالی مذکور به میزان ۱۴/۷٪ (۱۱٪ یک طرفه، ۳/۷٪ دو طرفه) در بررسی Alpers^۵، ۲۲٪ (۱۶٪ یک طرفه و ۶٪ دو طرفه) در بررسی Riggs & Rupp^۱، ۱۲٪ (۱۰٪ یک طرفه و ۲٪ دو طرفه) در مطالعه Windle^{۲۲}، ۱/۵۶٪ (۷/۵٪ یک طرفه و ۰/۱۴٪ دو طرفه) در مطالعه Fawcett^{۱۱}، ۱۵٪ (۱۴٪ یک طرفه و ۱٪ دو طرفه) در مطالعه El Khamlichi^{۱۱}، ۱۲٪ (۷/۵٪ یک طرفه و ۴/۵٪ دو طرفه) در بررسی Lazorthes^۱، ۲۹٪ (۲۲٪ یک طرفه و ۷٪ دو طرفه) در مطالعه Fisher^{۱۱} و ۱۰/۶٪ (۹/۲٪ یک طرفه و ۱/۴٪ دو طرفه) در مطالعه Kapoor^۴، گزارش شده است.

حلقه ویلیس جنین و نوزاد؛ هیپوپلازی شریان مغزی قدامی (A1) در ۳/۶٪ از نمونه‌های این مطالعه دیده شد. این گوناگونی در مطالعه Milenkovic^۳ ۹/۶٪ گزارش شد و در دیگر مطالعات از ۷ تا ۲۸٪ متغیر بود.^۵ دوپلیکاسیون شریان رابط قدامی (AcoA) در ۶/۶٪ از نمونه‌ها دیده شد که در مطالعه Milenkovic^۳ هم به همین میزان گزارش شده است. در این بررسی مهمترین گوناگونی مشاهده شده، هیپوپلازی شریان رابط خلفی (PcoA) بود که به میزان ۲۹/۶٪ در طرف راست و ۲۰/۸٪ در طرف چپ دیده شد که در مطالعه Lazorthes^۱ و Milenkovic^۳ بدون در نظر گرفتن جهت به ترتیب ۴۰٪ و ۳۵/۳٪ بود. در مطالعه Sahni^{۲۰}، آنومالی مذکور به میزان ۴٪ در طرف راست، ۲٪ در طرف چپ و ۸٪ دوطرفه گزارش شده است. Malamateniou^{۲۶} هم در مطالعه خود، شایع‌ترین گوناگونی تشریحی را آپلازی یا هیپوپلازی شریان رابط خلفی گزارش کرده است. همچنین این شریان به میزان ۱۶/۶٪ در سمت راست، ۳/۳٪ در سمت چپ و ۳/۳٪ در هر دو طرف آپلاستیک بود. این گوناگونی در مطالعه Milenkovic^۳ دیده نشد و در مطالعه Lavielle^{۲۷} به میزان ۳/۶٪ و در بررسی Sahni^{۲۰} ۶٪ گزارش شد. هیپوپلازی شریان مغزی خلفی (PI) فقط در ۴٪ از نمونه‌های این مطالعه وجود داشت و در مطالعه Milenkovic^۳ ۷/۶٪ گزارش شده است. الگوی جنینی شریان مغزی خلفی (PI) (PcoA) بزرگتر از PI در همان طرف) در ۱۰٪ موارد در سمت راست و ۱۵٪ در سمت چپ دیده شد که نسبت به یافته‌های مطالعات De Vriese^{۲۸} (۵۶-۶۶٪) و Seydel^{۲۹} (۵۶٪) کمتر می‌باشد. گوناگونی مذکور در مطالعه Sahni^{۲۰} ۴٪ در سمت راست و ۲٪ در

خلفی را ۲/۲٪ در سمت راست و ۰/۸۵٪ در سمت چپ گزارش کرد. در مطالعه وی آپلازی دو طرفه این شریان مشاهده نشد. شریان مذکور در گزارش Windle^{۲۲}، به میزان ۴/۵٪ در سمت راست، ۶/۵٪ در سمت چپ و ۱/۵٪ دو طرفه، آپلاستیک بود. Kapoor^۴ در بررسی خود، این گوناگونی را به میزان ۰/۵٪ در سمت راست، ۰/۴٪ در سمت چپ و ۰/۱٪ دو طرفه مشاهده کرد. این گوناگونی در مطالعه Sahni^{۲۰} ۱/۴٪ در سمت راست و ۰/۷٪ در سمت چپ، در مطالعه خسروی^۲ ۳٪ و در مطالعه قنبری^{۱۶} ۵٪ در سمت راست و ۶٪ در سمت چپ گزارش شده است. در این مطالعه میزان آپلازی شریان رابط خلفی، ۴٪ در طرف راست، ۳٪ در طرف چپ و ۳٪ دو طرفه بوده است. الگوی جنینی حلقه ویلیس به طور میانگین در ۲۷٪ از نمونه‌های بررسی حاضر (۲۶٪ در سمت راست و ۲۸٪ در سمت چپ) مشاهده شده است. گوناگونی مذکور به میزان ۱۵٪ (۱۱٪ یک طرفه، ۴٪ دو طرفه) در بررسی Alpers^۵، ۲۲٪ (۱۶٪ یک طرفه و ۶٪ دو طرفه) در بررسی Riggs & Rupp^۱، ۴۰٪ (۲۸٪ یک طرفه و ۱۲٪ دو طرفه) در مطالعه Kaplan & Ford^۳، ۲۲٪ (۲۰٪ یک طرفه و ۲٪ دو طرفه) در مطالعه Saeki & Rhoton^{۱۴}، ۱۴/۷٪ (۱۱٪ یک طرفه و ۳/۷٪ دو طرفه) در مطالعه Fawcett^{۱۱}، ۱۲٪ (۱۰٪ یک طرفه و ۲٪ دو طرفه) در مطالعه Windle^{۲۲}، ۷٪ (۶/۷٪ یک طرفه و ۰/۳٪ دو طرفه) در مطالعه Sahni^{۲۰}، ۲۰/۹٪ در مطالعه He^{۱۵} و ۱۴٪ (۱۳٪ یک طرفه و ۱٪ دو طرفه) در مطالعه خسروی^۲ گزارش شده است. مطالعات اخیر به نقش محافظتی فرم جنینی حلقه ویلیس در سکنه‌های لوب اکسی پیتال اشاره کرده‌اند، اگر چه اطلاعات اندکی در این زمینه وجود دارد و به نظر می‌رسد تحقیقات بیشتری لازم باشد.^{۲۳} در مطالعه Chuang^{۲۴}، هیپوپلازی شریان رابط خلفی به عنوان یک عامل خطر برای سکنه‌های ایسکمیک در همراهی با انسداد یک طرفه شریان کاروتید مطرح شده است. در این بررسی هیپوپلازی PcoA در ۱۹/۳۵٪ موارد مشاهده شده که تفاوت معنی‌داری با گروه شاهد داشته است. مطالعات دیگر، ارتباط بین حلقه ویلیس ناکامل و وقوع میگرن را مطرح کرده‌اند.^{۲۵} Bugnicourt^{۲۵} به منظور ارزیابی این فرضیه در مطالعه مورد شاهدی خود، حلقه ویلیس ناکامل را در ۲۹/۸٪ (۱۸/۲٪ شاهد، ۴۸/۹٪ مورد) از نمونه‌ها و عمدتاً در نیمه خلفی گزارش کرده است. وی در نهایت اشاره کرد که حلقه ویلیس ناکامل خلفی به شکل معنی‌داری در بیماران میگرنی نسبت به افراد شاهد بیشتر بوده است.

خصوصیات جنینی و الگوی ژنتیک^{۳۲} و استرس‌های همودینامیک یا فشرده شدن عروق آوران^۳ مطرح شده است. Papantchev^۶ در مطالعه خود بر این موضوع اشاره دارد که گوناگونی‌های حلقه ویلیس در تمام نمونه‌ها مشاهده می‌شود و در حال حاضر، شواهدی مبنی بر تفاوت توزیع گوناگونی‌های حلقه شریانی در جمعیت‌های مختلف وجود ندارد. دسترسی به تصاویر دیجیتال برای این مطالعه مزیتی است که به تکرار بعضی اندازه‌گیری‌ها و مقایسه آنها کمک می‌کند. با قراردادن این تصاویر دیجیتالی در شبکه جهانی اینترنت (با یک نشانی مشخص) می‌توان از نظر و پیشنهادات سایر متخصصین این زمینه هم استفاده کرد که این هم می‌تواند از مزایای استفاده از این روش باشد. با آنکه مطالعه حاضر یک بررسی مورفولوژیک است، اما همچون مطالعات مشابه قبلی، اشکالاتی را هم داراست. از جمله اینکه اندازه قطر عروق کلاپس شده یا ترمبوزه با اندازه واقعی آن در زمان حیات متفاوت است که استفاده از فناوری تصویربرداری پیشرفته مثل MR یا CT آنژیوگرام‌ها و برنامه‌های کامپیوتری مناسب می‌تواند باعث افزایش دقت اندازه‌گیری‌ها شده و برای مطالعات تحلیلی پیچیده در آینده مفید باشد. ممکن است روشی که ما در این مطالعه از آن استفاده کردیم برای مقایسه‌های ساده اقطار و طول‌ها یا مطالعات کلی متغیرها مورد قبول باشند، اما برای آنالیزهای آماری پیچیده کافی نیستند. براساس نتایج به دست آمده در این مطالعه می‌توان نتیجه گرفت که عمده تغییرات مورفولوژیک و دیامتریک حلقه ویلیس در سال اول زندگی صورت می‌گیرد و فقط در درصد کمی از افراد جامعه حلقه ویلیس به صورت کامل، آن‌طور که توماس ویلیس گزارش کرد، وجود دارد و اکثریت موارد واجد نوعی از گوناگونی طبیعی است.

سمت چپ گزارش شده است. مطالعات مختلف، فرم جنینی در نمونه‌های بالغ را بین ۵/۸ تا ۴۰٪ گزارش کرده‌اند.^۹ الگوی بزرگسالان این شریان (P1 بزرگتر از PcoA در همان طرف) در ۷۰٪ از نمونه‌های ما در سمت راست و ۶۰٪ در سمت چپ مشاهده شد که در مطالعه‌ی Seydel^۹، ۱۹٪ و در نمونه‌های بالغ از ۵۰ تا ۷۶٪ گزارش شده است.^۹ الگوی بینابینی شریان مذکور (که قطر PcoA و P1 تقریباً با هم برابر است) در ۲۰٪ از نمونه‌های این مطالعه دیده شده که تقریباً برابر با سایر مطالعات انجام شده می‌باشد (۷-۱۸٪).^۹ هیپوپلازی سگمان‌های A1، P1 و PcoA به نسبت زیادی با آنوریسم حلقه ارتباط دارند^۳ که ارتباط بین گوناگونی‌های حلقه ویلیس و بروز آنوریسم، بر اساس استرس همودینامیک ناشی از این گوناگونی‌ها تفسیر می‌شود.^۴ علی‌رغم وجود آپلازی و هیپوپلازی سگمان‌ها، در این مطالعه آنوریسمی در نمونه‌های جنین و نوزاد مشاهده نشد که این می‌تواند به دلیل پایین بودن سن نمونه‌های مورد مطالعه باشد. اختلاف بین این مطالعه و بقیه پژوهش‌های صورت گرفته در نمونه‌های جنین و نوزاد، در سن و جمعیت مورد مطالعه می‌باشد و اعداد به دست آمده در این مطالعه، بیشتر به مطالعات بزرگسالان شبیه است، بدین علت که بیشتر نمونه‌ها بیش از یک ماه سن داشته و نمونه‌های جنینی اندک بودند. پیرامون گوناگونی‌های حلقه شریانی مغز تئوری‌های مختلفی پیشنهاد شده است، از جمله فراوانی و نوسان حرکات گردن در سال‌های اول زندگی،^۱ هماهنگی همودینامیک ظریف همه سگمان‌ها،^{۳۱} تغییرات توپوگرافیک حلقه ویلیس در طی تکامل پس از تولد در مغز و با اکتازی شریان‌ها، آترواسکلروزیس و تغییر ثانویه عروق کولترال در بیماری‌های انسدادی پاتولوژیک،^{۳۱} تغییر تکاملی، مخصوصاً با افزایش میزان تقاضای عملکردی به دنبال رشد سریع لوب‌های اکسی‌پیتال،^۹

References

- Lazorthes G, Gouaze A, Santini JJ, Salomon G. The arterial circle of the brain (circulus arteriosus cerebri). *Anatomia Clinica* 1979; 1: 241-57.
- خسروی غلامحسین. بررسی ۱۰۰ مورد حلقه ویلیس در پزشکی قانونی تهران در سال ۱۳۷۸. پایان نامه دوره تخصصی رشته نورولوژی، دانشکده پزشکی تهران، ۱۳۷۸.
- Milenković Z, Vucetić R, Puzić M. Asymmetry and anomalies of the circle of Willis in fetal brain. Microsurgical study and functional remarks. *Surg Neurol* 1985; 24(5): 563-70.
- Kapoor K, Singh B, Dewan LI. Variations in the configuration of the circle of Willis. *Anat Sci Int* 2008; 83(2): 96-106.
- Alpers BJ, Berry RG, Paddison RM. Anatomical studies of the circle of Willis in normal brain. *AMA Arch Neurol Psychiatry* 1959; 81(4): 409-18.
- Papantchev V, Hristov S, Todorova D, Naydenov E, Paloff A, Nikolov D, et al. Some variations of the circle of Willis, important for cerebral protection in aortic surgery--a study in Eastern Europeans. *Eur J Cardiothorac Surg* 2007; 31(6): 982-9.
- Osiris: Viewer for Papyrus / DICOM images [computer program]. Windows version 4.19, Switzerland: Digital Imaging Unit (UIN) of the Service for Medical Computing (SIM) of the University Hospitals of Geneva; 2008.
- Saeki N, Rhoton AL Jr. Microsurgical anatomy of the upper basilar artery and the posterior circle of Willis. *J Neurosurg* 1977; 46(5): 563-78.
- Van Overbeeke JJ, Hillen B, Tulleken CA. A comparative study of the circle of Willis in fetal and adult life. The configuration of the posterior bifurcation of the posterior communicating artery. *J Anat* 1991; 176: 45-54.

10. Riggs HE, Rupp C. Variation in form of circle of Willis. The relation of the variations to collateral circulation: anatomic analysis. *Arch Neurol* 1963; 8: 8-14.
11. el Khamlichi A, Azouzi M, Bellakhdar F, Ouhcein A, Lahlaïdi A. Anatomic configuration of the circle of Willis in the adult studied by injection technics. Apropos of 100 brains. *Neurochirurgie* 1985; 31(4): 287-93.
12. Fisher CM. The circle of Willis: anatomical variations. *Vasc Dis* 1965; 2: 99-105.
13. Kaplan HA, Ford DH. The brain vascular system. Amsterdam, New York: Elsevier Publishing Co; 1966.
14. Macchi C, Lova RM, Miniati B, Gulisano M, Pratesi C, Conti AA, et al. The circle of Willis in healthy older persons. *J Cardiovasc Surg (Torino)* 2002; 43(6): 887-90.
15. He J, Liu H, Huang B, Chi C. Investigation of morphology and anatomic variations of circle of Willis and measurement of diameter of cerebral arteries by 3D-TOF angiography. *Sheng Wu Yi Xue Gong Cheng Xue Za Zhi* 2007; 24(1): 39-44.
16. Ghanbari AA, Rad BS, Ashrafian F, Tayefi Nasrabadi H. A study of arterial variation of Willis circle in 100 human brain in east Azarbaijan. *Iran J Med Sci* 2008; 8(8): 747-50.
17. Wollschlaeger G, Wollschlaeger PB. The primitive trigeminal artery as seen angiographically and at postmortem examination. *Am J Roentgenol Radium Ther Nucl Med* 1964; 92: 761-8.
18. Kirgis HD, Fisher WL, Llewellyn RC, Peebles EM. Aneurysms of the anterior communicating artery and gross anomalies of the circle of Willis. *J Neurosurg* 1966; 25(1): 73-8.
19. Piganol G, Sedan R, Toga M, Paillas JE. The anterior communicating artery. Embryological and anatomical study. *Neurochirurgie* 1960; 6: 3-19.
20. Sahni D, Jit I, Lal V. Variations and anomalies of the posterior communicating artery in Northwest Indian brains. *Surg Neurol* 2007; 68(4): 449-53.
21. Fawcett E, Blachford JV. The Circle of Willis: an Examination of 700 Specimens. *J Anat Physiol* 1905; 40(Pt 1): 63, 2-70.
22. Windle BC. The Arteries Forming the Circle of Willis. *J Anat Physiol* 1888; 22(Pt 2): 289-93.
23. van Raamt AF, Mali WP, van Laar PJ, van der Graaf Y. The fetal variant of the circle of Willis and its influence on the cerebral collateral circulation. *Cerebrovasc Dis* 2006; 22(4): 217-24.
24. Chuang YM, Liu CY, Pan PJ, Lin CP. Posterior communicating artery hypoplasia as a risk factor for acute ischemic stroke in the absence of carotid artery occlusion. *J Clin Neurosci* 2008; 15(12): 1376-81.
25. Bugnicourt JM, Garcia PY, Peltier J, Bonnaire B, Picard C, Godefroy O. Incomplete posterior circle of willis: a risk factor for migraine? *Headache* 2009; 49(6): 879-86.
26. Malamateniou C, Adams ME, Srinivasan L, Allsop JM, Counsell SJ, Cowan FM, et al. The Anatomic Variations of the Circle of Willis in Preterm-at-Term and Term-Born Infants: An MR Angiography Study at 3T. *AJNR Am J Neuroradiol* 2009 Jul 30.
27. Lavieille L, Choux M, Sedan R. Étude anatomo-radiologique de l'artère communicante postérieure. *Neurochirurgie* 1966; 12: 717-32.
28. De Vriese B. Sur la signification morphologique des artères cerebrales. *Archives de Biologie* 1905; 21: 357-457.
29. Seydel HG. The diameters of the cerebral arteries of the human fetus. *Anat Rec* 1964; 150: 79-88.
30. Hillen B. The variability of the circulus arteriosus (Willisii): order or anarchy? *Acta Anat (Basel)* 1987; 129(1): 74-80.
31. Stehbins WE, Delahunt B, Hillel AD. Early berry aneurysm formation in Marfan's syndrome. *Surg Neurol* 1989; 31(3): 200-2.
32. Vasovic L, Milenkovic Z, Pavlovic S. Comparative morphological variations and abnormalities of circles of Willis: a minireview including two personal cases. *Neurosurg Rev* 2002; 25(4): 247-51.

An anatomical study of normal variations of circle of Willis in 132 fetus, newborn and adult

Received: April 06, 2009 Accepted: July 15, 2009

Abstract

Dadmehr M.¹
Fattahzade A.²
Kamali Ardakani S.¹
Bateni F.³
Nejat F.¹
Ghods SM.⁴
Eftekhar B.⁵
Ganji S.¹
Dadmehr F.⁶
Nazparvar B.⁷
Ansari S.^{1*}

1- Department of Neurosurgery,
Children's Hospital Medical
Center, Tehran University of
Medical Sciences

2- Department of Pediatrics,
University of Social Welfare and
Rehabilitation Sciences

3- Department of Neurosurgery,
Ghaem Hospital, Mashhad
University of Medical Sciences

4- Department of Neurosurgery,
Shariati Hospital, Tehran
University of Medical Sciences

5- Department of Neurosurgery,
Sina Hospital, Tehran University of
Medical Sciences

6- School of Medicine, Mazandaran
University of Medical Sciences, Sari

7- Head of Autopsy Hall, Legal
Medicine Organization of Iran,
Tehran.

*Corresponding author: Children's
Hospital Medical Center, Tehran
University of Medical Sciences, Tehran,
Iran. Mailbox: 14155-7854
Tel: +98-912-3577599
email: saeedansari81@yahoo.com

Background: Several studies have investigated the variations in the anatomy of each segment of circle of Willis whereas a few have addressed the variations of this arterial circle as a whole. In this study the entire circle of Willis and its variations were studied in a cohort of Iranian people and compared with previous reports.

Methods: Anatomical variations of the circle of Willis in 132 brains of Iranian cadavers (102 male adults and 30 fetuses and infants) were studied. The dissection process was digitally filmed for further studies. Using computer software the external diameters of the vessels were measured and the circle variations were classified. The variations of the circle as a whole and segmental variations were compared with previous studies.

Results: Uni- and bilateral hypoplasia of posterior communicating arteries (PcoAs) constituted the most common variation in our study which was similar to previous works. Aplasia of the anterior cerebral artery (A1) and the posterior cerebral artery (P1) were not observed. In 3.3% of fetuses and infants and 3% of adult instances both right and left posterior communicating arteries were absent. There was one case of anterior communicating artery (AcoA) aplasia in adult group.

Conclusions: The anatomical variations discovered in Iranian circle of Willis in this study were not significantly different to those of more diverse populations reported in the literature. The main differences between the fetal and adult disposition are the diameter of the PcoA and the circular part of the P1.

Keywords: Circle of Willis, anatomical variation, cerebral circulation