

## هیداتید لگنی با تظاهر غیر معمول درد سیاتیک: گزارش موردی

### چکیده

تاریخ دریافت مقاله: ۱۳۹۲/۰۱/۳۰ تاریخ پذیرش: ۱۳۹۲/۰۳/۲۷

**زمینه:** بیماری هیداتید از بیماری‌های شایع مشترک بین انسان و دام می‌باشد، شایع‌ترین محل درگیری در این بیماری کبد است. درگیری لگنی و ایجاد علائم عصبی اندام تحتانی از تظاهرات ناشایع این بیماری می‌باشد.

**معرفی بیمار:** مرد ۴۶ ساله با شکایت ضعف و اختلال حرکتی اندام تحتانی راست همراه با گزگز، مورمور و درد سوزشی رادیکولار اندام تحتانی راست به مدت دو ماه همراه با آتروفی و کاهش قدرت اندام تحتانی راست مورد بررسی قرار گرفت، که در سی تی اسکن توده کیستیک لگنی در محل حفره سیاتیک مشهود بود. در جراحی انجام شده توده کیستیک در عمق لگن در سمت راست در ناحیه حفره سیاتیک حاوی کیست‌های دختر وجود داشت که مویید کیست هیداتید بود.

**نتیجه‌گیری:** کیست هیداتید می‌تواند با درگیری لگنی و تحت فشار قراردادن ریشه‌های اعصاب، علائم عصبی ایجاد نماید، لذا در مناطق آندمیک برای بیماری هیداتید، در بیماران با توده لگنی و تظاهرات عصبی کیست هیداتید لگنی می‌باید در تشخیص‌های افتراقی مورد توجه باشد.

**کلمات کلیدی:** بیماری هیداتید، سیاتیک، توده لگنی.

قدرت الله مداح<sup>۱</sup>  
حسین شباهنگ<sup>۱\*</sup>  
رضا شریفی نوقابی<sup>۲</sup>

۱- گروه جراحی عمومی، بیمارستان قائم، عضو مرکز تحقیقات جراحی آندوسکوپی و روش‌های کم‌تهاجمی، دانشکده پزشکی، دانشگاه علوم پزشکی مشهد، ایران.  
۲- گروه جراحی عمومی، بیمارستان قائم، دانشکده پزشکی، دانشگاه علوم پزشکی مشهد، ایران.

\* نویسنده مسئول: مشهد، خیابان احمد آباد، بیمارستان قائم  
تلفن: ۰۵۱۱-۸۰۱۲۸۴۱  
E-mail: shabahangh@mums.ac.ir

### مقدمه

امکان درگیری هر قسمتی از بدن مانند مغز، قلب، استخوان، کلیه و غیره وجود دارد.<sup>۳</sup>

این بیماری معمولاً به صورت اتفاقی و در حین عمل جراحی و پس از تایید پاتولوژیک یا از طریق تصویربرداری تشخیص داده می‌شود و با انجام آزمایشات سرولوژیک، تشخیص تایید می‌شود. حساسیت و ویژگی تست سرولوژیک برای کیست هیداتید کبد، بالا و حدود (۹۵-۹۰٪) می‌باشد ولی برای نواحی دیگر بدن خیلی کم‌تر است (۲۵٪).<sup>۴</sup>

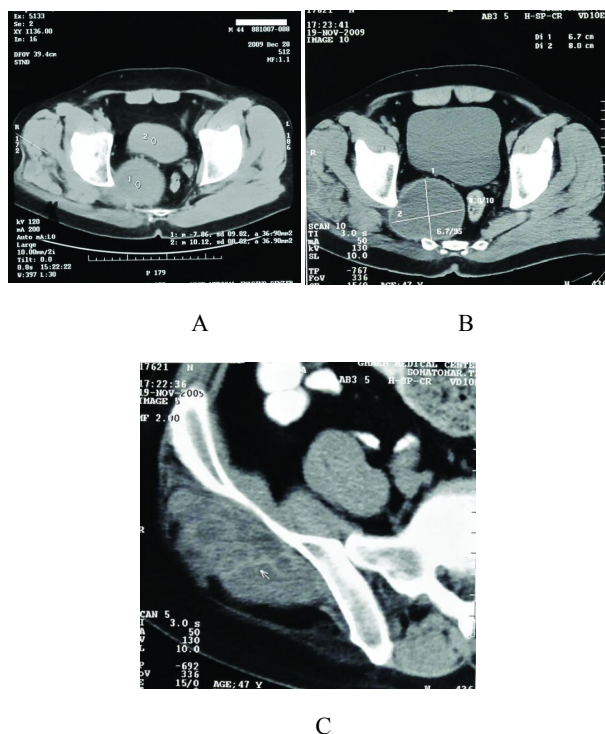
درگیری اولیه لگن در مورد کیست هیداتید کم‌تر از ۲٪ گزارش شده است.<sup>۵</sup>

در این گزارش به توصیف مورد نادر کیست هیداتید با درگیری لگنی و تظاهرات عصبی در اندام تحتانی می‌پردازیم.

درد سیاتیک با یا بدون اختلال حسی و حرکتی اندام تحتانی از وضعیت‌های شایع کلینیکی می‌باشد، که علت آن معمولاً به دلیل هرنی دیسک کمری بوده که ریشه‌های عصبی کمری را تحت تاثیر قرار می‌دهد.<sup>۱</sup>

بیماری هیداتید نیز از بیماری‌های مشترک انسان و دام می‌باشد. این عفونت انگلی شایع ناشی از سستود اکینوکوکوس، به‌خصوص اکینوکوکوس گرانولوزوس، در انسان (میزبان واسط اتفاقی) می‌باشد. میزبانان واسط این انگل انسان، گاو و گوسفند می‌باشند که در اثر خوردن آب یا سبزیجات آلوده به تخم کرم، مبتلا می‌شوند.<sup>۲</sup> بیماری هیداتید به صورت شایع کبد (۸۰٪) و ریه (۱۵٪) را درگیر می‌کند، اما

## معرفی بیمار



شکل ۱: سی تی اسکن در مقطع اگزیمال از ناحیه لگن نشان‌دهنده توده کیستیک در حفره سیاتیک، (A) توده کیستیک در ناحیه پره‌ساکرال (B) و توده کیستیک با حفرات متعدد در ناحیه گلوئتال (C).

پس از جراحی بیمار با حال عمومی مناسب و بهبود علائم قبلی از بیمارستان ترخیص شد. آلبندازول به مدت شش ماه برای بیمار تجویز شد. پس از ترخیص جهت پی‌گیری بار دیگر پس از ۱۲ ماه مراجعه نمود که در بررسی‌های انجام شده دیگر شواهدی از درگیری با کیست هیداتید موجود نبود.

## بحث

بیماری هیداتید یک عفونت انگلی است که به صورت شایع کبد (۸۰٪) و ریه (۱۵٪) را درگیر می‌کند، اما امکان درگیری هر قسمتی از بدن مانند مغز، قلب، استخوان، کلیه و غیره وجود دارد.<sup>۳</sup> درگیری لگنی بسیار نادر است و کم‌تر از ۲٪ گزارش شده است.<sup>۵</sup> در مطالعات انجام شده، کیست هیداتید لگنی با تظاهرات بالینی

مرد ۴۶ ساله کشاورز با شکایت دو ماهه از ضعف و اختلال حرکتی پیشرونده اندام تحتانی راست به کلینیک جراحی بیمارستان قائم (عج) دانشگاه علوم پزشکی مشهد مراجعه نموده بود. ایشان همچنین از گزگز و مورمور اندام تحتانی به همراه درد سوزشی از ناحیه گلوئتال تا زانوی راست شکایت می‌نمود، که این درد به صورت مداوم بوده و با فعالیت تشدید می‌شده است. از سه روز قبل از مراجعه بیمار متوجه درد و تورم ناحیه گلوئتال راست شده بود. در معاینه بیمار اختلال حسی اندام تحتانی راست و هم‌چنین کاهش قدرت اندام تحتانی راست در حد یک پنجم داشت. هم‌چنین در معاینه اندام تحتانی راست نسبت به اندام تحتانی چپ آتروفیک بود. بیمار هیچ سابقه‌ای از بیماری خاص یا جراحی قبلی را تا زمان مراجعه نمی‌داد. در بررسی‌های انجام شده در آزمایش شمارش کامل خون، شمارش گلبول‌های سفید برابر با ۵۷۰۰ با نوتروفیل ۵۴٪ و لنفوسیت ۳۵٪ و ۴٪ ائوزینوفیل بود. در سونوگرافی انجام شده توده کیستیک به قطر هفت سانتی‌متر در طرف راست حفره لگن و توده‌های کیستیک مشابه در ناحیه گلوئتال گزارش شده بود. در سی تی اسکن و MRI انجام شده توده‌های کیستیک متعدد در ناحیه گلوئتال راست بین عضلات گلوئتال و توده کیستیک در لگن در ناحیه پره‌ساکرال در حفره سیاتیک مشاهده شد که دو توده ناحیه گلوئتال و لگن به هم ارتباط داشتند (شکل ۱). با توجه به شک به بیماری هیداتید در این بیمار، تست سرولوژی به روش الیزا برای بیمار انجام شد که آنتی‌بادی هیداتید بالاتر از ۲۰۰ گزارش شد که از محدوده نرمال (۲۲) بالاتر بود.

با توجه به بررسی‌های انجام شده بیمار با تشخیص کیست هیداتید لگنی از طریق شکم با برش میدلاین تحت عمل جراحی قرار گرفت که توده‌ای کیستیک در عمق لگن در سمت راست در ناحیه سوراخ سیاتیک وجود داشت که محتویات آن حاوی کیست‌های دختر (Daughter cyst) فراوان بود که محتویات حفره کیست تخلیه و شستشوی آن با سالین‌های پیرتون ۱۵٪ انجام گرفت. نمونه جهت بررسی از نظر پاتولوژی ارسال شد که نتیجه پاتولوژی تشخیص کیست هیداتید را تایید نمود، بررسی کبد، ریه و سایر ارگان‌ها طبیعی بود.

عمل تحت درمان با آلبندازول قرار گرفت.<sup>۱۵</sup>

آقای ۲۳ ساله با سابقه شش ماهه درد پیش‌رونده رادیکولر اندام تحتانی راست و بی‌حسی و Foot drop از شش هفته قبل از مراجعه، که در معاینه ضعف و کاهش حس اندام تحتانی نیز مشهود بود. در بررسی سی تی اسکن توده کیستیک در سمت راست لگن با جدار کلسیفیه در سمت راست رکتوم از ناحیه S1 تا دنبالچه و مفصل هیپ با کمی گسترش به سمت سوراخ سیاتیک دیده شد. بیمار تحت عمل جراحی قرار گرفت و دیواره و محتویات کیست خارج گردید و شستشو با پراکسید هیدروژن و سالین هایپر تون انجام شد. بیمار به مدت چهار ماه تحت درمان آلبندازول قرار گرفت. در پی‌گیری سه ساله Foot drop بهبود نسبی پیدا کرد.<sup>۱۶</sup> کودکی با کیست هیپاتید لگنی با علائم فشاری سیاتیک و ضعف اندام تحتانی که پس از انجام مطالعه تصویربرداری با تشخیص کیست هیپاتید لگنی تحت عمل جراحی و خارج کردن کیست قرار گرفت.<sup>۱۷</sup> مرد ۳۱ ساله با سندرم دم اسب (Cauda equina) و با شکایت درد کمر و پای چپ به مدت سه سال که در بررسی تصویربرداری MRI توده کیستیک از ناحیه L2 تا S2 وجود داشت. بیمار با تشخیص کیست هیپاتید لگنی تحت عمل جراحی و خارج کردن کامل کیست قرار گرفت. پس از عمل بیمار بهبودی کامل پیدا کرد.<sup>۱۸</sup> در گزارش ما بیمار مبتلا به کیست هیپاتید اولیه لگنی بود. از سوی دیگر این بیمار دچار تظاهرات نادرتر، یعنی ضعف و اختلال حسی و حرکتی و آتروفی اندام تحتانی همراه با درد و تورم ناحیه گلوئتال شده بود. با استفاده از تکنیک‌های تصویربرداری (سی تی اسکن) و تست سرولوژی تشخیص کیست هیپاتید لگنی برای بیمار مطرح و پس از انجام جراحی با بررسی پاتولوژیک نمونه تایید گردید. پس از عمل علائم بیمار بهبود یافت و در پی‌گیری انجام شده علائم عود نیز مشاهده نشد. اگرچه فتق دیسک مهره‌ای شناخته‌شده‌ترین علت درد سیاتیک می‌باشد ولی این مورد نشان داد که در بیماران با علائم عصبی اندام تحتانی، پس از بررسی و رد کردن فتق دیسک مهره‌ای کمر باید معاینه کامل لگنی برای یافتن سایر علل اتیولوژیک تحت فشار قرار گرفتن اعصاب باید انجام گیرد و ضایعات داخل لگنی باید در نظر باشد که در مناطق آندمیک برای بیماری هیپاتید، کیست هیپاتید لگنی با تظاهرات نادر (اختلال‌های حسی و حرکتی اندام تحتانی) نیز باید مورد توجه باشد و در تشخیص افتراقی مدنظر قرار گیرد.

مختلفی گزارش شده است که این تظاهرات بالینی شامل لیگوری، اوروپاتی انسدادی و نارسایی کلیه،<sup>۵</sup> توده کیستیک لگنی در ناحیه تخمدان راست با چسبندگی به رحم،<sup>۶</sup> توده لگنی با ایجاد علائم فشاری و درد مبهم لگنی،<sup>۷</sup> تومور لگنی با درگیری فضای پارارکتال چپ با گسترش به مفصل ساکروایلیاک،<sup>۸</sup> توده حجیم خلف مثانه با تکرر ادرار و درد شکمی،<sup>۹</sup> توده لگنی با ایجاد علائم شکمی بدلیل اثر فشاری روی رکتوم و مثانه،<sup>۱۰</sup> توده در بن‌بست رکتوویکال با ایجاد درد مبهم شکمی و تکرر ادرار،<sup>۱۱</sup> ادم اندام تحتانی چپ به همراه دردهای مبهم شکمی،<sup>۱۲</sup> و توده لگنی<sup>۱۳</sup> گزارش شده است، ولی هیچ‌کدام تظاهرات عصبی نداشته است. در حد اطلاع ما و با جستجو در مقالات، بروز کیست هیپاتید لگنی با تظاهرات عصبی تنها در پنج مورد گزارش شده است، که شامل موارد زیر بوده است:

یک مورد خانم ۴۹ ساله با سابقه دو ساله درد کمر با انتشار به اندام تحتانی راست و سابقه جراحی کیست هیپاتید تخمدان راست ۱۶ سال قبل از مراجعه که در بررسی تصویربرداری انجام شده با سی تی اسکن توده کیستیک چند حفره‌ای در فضای پاراساکرال راست مشخص گردید، به دلیل این‌که بیمار سابقه قبلی اوو فورکتومی به دلیل کیست هیپاتید داشت، با تشخیص کیست هیپاتید لگنی تحت عمل جراحی قرار گرفت و توده کیستیک خارج گردید که تشخیص کیست هیپاتید تایید شد. بیمار بعد از عمل نیز تحت درمان دارویی با مبندازول قرار گرفت.<sup>۱۴</sup> یک مورد خانم ۲۴ ساله با سابقه شش ماهه تورم بدون درد در ناحیه گلوئتال که به تدریج افزایش اندازه داشت و با شکایت بی‌حسی و ضعف اندام تحتانی راست از چهار روز قبل از مراجعه، که در معاینه تورم کیستیک در ناحیه گلوئتال راست به قطر چهار سانتی‌متر و در عمق عضله گلوئتوس ماگزیموس مشخص بود. بیمار ضعف اندام تحتانی راست و اختلال حس در محدوده ریشه‌های عصبی L5 و S1 و بی‌حسی اطراف مقعد نیز داشت. در بررسی تصویربرداری MRI توده کیستیک بزرگ در سمت راست لگن در خلف مثانه با گسترش به ناحیه گلوئتال از طریق حفره سیاتیک مشهود بود. بیمار با تشخیص اولیه کیست هیپاتید تحت لاپاروتومی قرار گرفت که یک توده کیستیک خلف پریوتون در قوس ساکروم با گسترش به ناحیه گلوئتال از طریق سوراخ سیاتیک وجود داشت. لایه ژرمینال کیست به‌طور کامل و اکتوسیست تا حد امکان برداشته شد و شستشوی کامل ناحیه عمل انجام گرفت. بیمار پس از

## References

1. Pinto RZ, Maher CG, Ferreira ML, Ferreira PH, Hancock M, Oliveira VC, et al. Drugs for relief of pain in patients with sciatica: systematic review and meta-analysis. *BMJ* 2012;344:e497.
2. Eckert J, Deplazes P. Biological, epidemiological, and clinical aspects of echinococcosis, a zoonosis of increasing concern. *Clin Microbiol Rev* 2004;17(1):107-35.
3. Gupta A, Kakkar A, Chadha M, Sathaye CB. A primary intrapelvic hydatid cyst presenting with foot drop and a gluteal swelling: a case report. *J Bone Joint Surg Br* 1998;80(6):1037-9.
4. Mandell G, Bennett J, Dolin R, editors. Principles and Practice of Infectious Diseases. 6<sup>th</sup> ed. New York: Churchill Livingstone; 2005. p. 3290-91.
5. Seenu V, Misra MC, Tiwari SC, Jain R, Chandrashekhar C. Primary pelvic hydatid cyst presenting with obstructive uropathy and renal failure. *Postgrad Med J* 1994;70(830):930-2.
6. Terek MC, Ayan C, Ulukuş M, Zekioglu O, Ozkinay E, Erhan Y. Primary pelvic hydatid cyst. *Arch Gynecol Obstet* 2000;264(2):93-6.
7. Aydogdu T, Gungor T, Cavkaytar S, Tug M. Pelvic echinococcosis in differential diagnosis of pelvic masses. *Eur J Obstet Gynecol Reprod Biol* 2006;129(1):98-9.
8. Stanojević G, Jovanović M, Stojanović M, Rancić Z, Dordević-Jovanović L, Miladinovic-Tasić N. Primary pelvic hydatid cyst: case report. *Med Pregl* 2009;62(11-12):587-91.
9. Halefoglul AM, Yasar A. Huge retrovesical hydatid cyst with pelvic localization as the primary site: a case report. *Acta Radiol* 2007;48(8):918-20.
10. Bounaim A, Sakit F, Janati IM. Primary pelvic hydatid cyst: a case report. *Med Trop (Mars)* 2006;66(3):279-81.
11. Parray FQ, Wani SN, Bazaz S, Khan SU, Malik NS. Primary pelvic hydatid cyst: a case report. *Case Rep Surg* 2011;2011:809387.
12. Milanese A, Camana GP, Carbone P. Echinococcosis cyst in the pelvic cavity. Presentation of a case. *Minerva Urol Nefrol* 1991;43(4):301-3.
13. Kornovski Ia, Gorchev G. Case report of primary hydatid cyst. *Akush Ginekol (Sofia)* 2008;47(4):53-5.
14. Sanal HT, Kocaoglu M, Bulakbasi N, Yildirim D. Pelvic hydatid disease: CT and MRI findings causing sciatica. *Korean J Radiol* 2007;8(6):548-51.
15. Gupta A, Kakkar A, Chadha M, Sathaye CB. A primary intrapelvic hydatid cyst presenting with foot drop and a gluteal swelling: a case report. *J Bone Joint Surg Br* 1998;80(6):1037-9.
16. Hassan FO, Shannak A. Primary pelvic hydatid cyst: an unusual cause of sciatica and foot drop. *Spine (Phila Pa 1976)* 2001;26(2):230-232.
17. Nouira F, Chouikh T, Charieg A, Ghorbel S, Jlidi S, Chaouachi B. Primary pelvic hydatid cyst with sciatic compression. *JBR-BTR* 2011;94(1):13-5.
18. Adilay U, Tuğcu B, Gunes M, Günaldi O, Gunal M, Eseoğlu M. Cauda equina syndrome caused by primary lumbosacral and pelvic hydatid cyst: a case report. *Minim Invasive Neurosurg* 2007;50(5):292-5.

Pelvic hydatid cyst with uncommon sciatalgia manifestation: *a case report***Abstract**

Received: April 19, 2013 Accepted: June 17, 2013

Ghodratolah Maddah M.D.<sup>1</sup>  
Hossein Shabahang M.D.<sup>1\*</sup>  
Reza Sharifi Noghabi M.D.<sup>2</sup>

1- Department of General Surgery,  
Endoscopic & Minimally Invasive  
Surgery Research Center, Ghaem  
Hospital, Faculty of Medicine,  
Mashhad University of Medical  
Sciences, Mashhad, Iran.

2- Department of General Surgery,  
Ghaem Hospital, Faculty of  
Medicine, Mashhad University of  
Medical Sciences, Mashhad, Iran.

**Background:** Hydatid disease or echinococcosis is a common parasitic disease of human and bovine, caused by infection with larva of the cestode echinococcus. Liver is the most common organ that is involved in this disease. Pelvic involvement and neurological symptoms, due to mass effect of pelvic involvement, in lower extremities are very uncommon manifestations of the disease.

**Case presentation:** A forty six year old man was referred to clinic of surgery at Ghaem Hospital, Medical University of Mashhad, Iran. The patient complained about weakness and motor impairment in right lower extremity accompanied by numbness and radicular pain over past two months. Physical examination demonstrated muscular atrophy and reduced muscular strength in right lower extremity. Computed tomography and ultrasonographic studies showed a cystic mass in right side of the pelvic cavity with extension to the sciatic notch and another cystic mass in right gluteal region. Surgical operation revealed a cystic mass deep in pelvic cavity with the extension to the right sciatic notch with compression of nerve roots. The cystic mass was contained of daughter cysts which confirmed the diagnosis of hydatid cyst disease. This diagnosis was confirmed by pathologic assessment.

**Conclusion:** Although uncommon, but hydatid disease can involve the pelvic cavity and make a pelvic, usually cystic, mass; that can make compression on nerve roots and so making neurologic symptoms in lower extremities. So in endemic areas for hydatid disease, such as Iran, pelvic hydatid cysts should be considered as a possible differential diagnosis in patients presenting with the sciatic pain and neurological manifestations in whom a pelvic mass has been found too.

**Keywords:** echinococcosis, sciatica, pelvis.

\* Corresponding author: Ghaem Hospital,  
Mashhad University of Medical  
Sciences, Ahmad abad St., Mashhad,  
Iran.  
Tel: +98- 511- 8012841  
E-mail: shabahangh@mums.ac.ir