

دررفتگی دورسال هم زمان مفاصل متاتارسوفالانژیال اول و دوم پا: گزارش یک مورد بسیار نادر

دکتر سید محمدجواد مرتضوی، استادیار بخش جراحی استخوان و مفاصل، بیمارستان امام، دانشگاه علوم پزشکی تهران
دکتر ابوالفضل باقری فرد، رزیدنت بخش جراحی استخوان و مفاصل، بیمارستان امام، دانشگاه علوم پزشکی تهران

Dorsal Traumatic Dislocation Of First And Second Metatarsophalangeal Joint : A Case Study ABSTRACT

Dorsal traumatic dislocation of metatarsophalangeal joint of great toe is a rare injury. Ability to reduce the dislocation by nonoperative measures depends largely on the type of dislocation and involvement of the sesamoid complex. There are three basic types of dislocations. Type I cases are usually irreducible on closed reduction, the metatarsal head being incarcerated by the conjoined tendons with their intact sesamoids. In type II, the sesamoid complex disruption usually permits closed reduction. We present an irreducible dislocation of the first metatarsophalangeal joint with fibular sesamoid fracture in an 80-year-old man. In addition, he had a concomitant dorsal dislocation of the second MTP of the same foot, to our knowledge only one case with this injury was reported in the literature.

Keywords: first metatarsophalangeal joint dislocation, sesamoid complex, sesamoid

چکیده

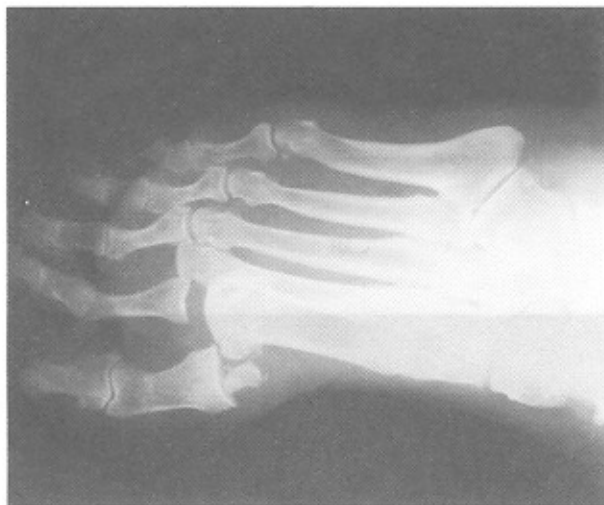
ما یک مورد دررفتگی دورسال مفصل متاتارسوفالانژیال اول در یک پیرمرد ۸۰ ساله داشتیم که علیرغم وجود شکستگی در سزاموئید فیبولار، جاناندازی با روش بسته در وی مقدور نشد و ما با approach دورسال اقدام به جاناندازی باز نمودیم. این بیمار به طور هم زمان دچار دررفتگی مفصل متاتارسوفالانژیال انگشت دوم پا نیز شده بود که به صورت بسته جاناندازی شد. در بررسی مقالات، تا کنون فقط یک مورد دررفتگی هم زمان مفاصل متاتارسوفالانژیال انگشت شست و انگشت دوم پا گزارش شده است.

دررفتگی تروماتیک مفصل متاتارسوفالانژیال انگشت اول پا، یافته بالینی نسبتاً نادری است. این دررفتگی بیشتر از نوع دورسال بوده و توانایی در جا اندازی آن با روشهای غیر جراحی تا حدود زیادی به نوع دررفتگی و درگیری سزاموئید کمپلکس بستگی دارد. سه تایپ (type) اصلی برای این دررفتگی شرح داده شده است. در موارد تایپ I معمولاً جاناندازی با روش بسته میسر نیست و به دلیل گیر افتادن سر متاتارس در سزاموئید کمپلکس سالم، جاناندازی به روش باز ضروری است. در تایپ II به دلیل پاره شدن سزاموئید کمپلکس به صورت پارگی لیگامان اینترسزاموئید و یا شکستگی سزاموئید ها، اغلب جاناندازی بسته مقدور است.

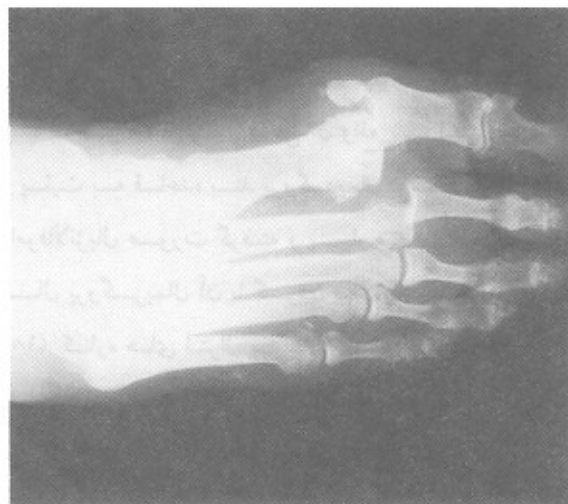
با دقت در رادیوگرافی های بیمار شکستگی در سزاموئید لترال (فیولار) دیده شد (شکل ۲).

معرفی بیمار:

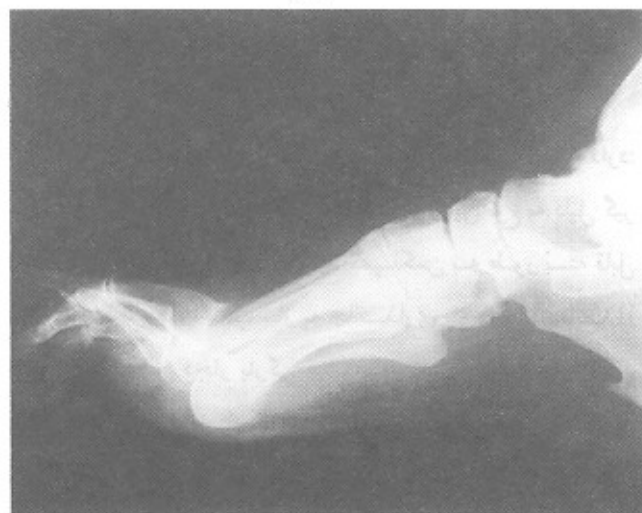بیمار مرد ۸۰ ساله دیابتیک است که به دنبال عبور چرخ اتوموبیل از روی پایش دچار درد و تورم شده و به اورژانس مراجعه می نماید. در معاینه به عمل آمده علاوه بر درد و تورم در پا، دفرمیته در انگشتان اول و دوم پا به صورت دورسی فلکشن دفرمیته مشاهده شد. در رادیوگرافی های به عمل آمده، در رفتگی دورسال مفاصل متاتارسوفالانژیال اول و دوم مشهود بود (شکل ۱- الف و ب).



شکل ۲ - شکستگی سزاموئید لترال.



الف



ب

شکل ۱- الف - رادیوگرافی رخ.

ب- رادیوگرافی نیمرخ

برای بیمار اقدام به جاناندازی بسته در تحت بیهوشی اسپینال شد. مفصل MTP دوم جامی افتد ولی علیرغم چند بار تلاش، جاناندازی مفصل MTP اول ناموفق بود، لذا تصمیم به جاناندازی باز از طریق انسیزیون دورسال گرفته شد. با انسیزیون طولی دورسال محل عارضه باز شد و بلافاصله در زیر پوست قاعده بند پروگزیمال انگشت شست مشخص گردید. دو استخوان سزاموئید در سطح دورسال سر متاتارس بین قاعده بند پروگزیمال و سر متاتارس اول قرار گرفته بودند. عدم جایجائی در شکستگی سزاموئید لترال و سلامت لیگامان اینترسزاموئید، پانولوژی عارضه را مشابه تایپ I کرده بود و در نتیجه گیر افتادن سر متاتارسال در سزاموئید کمپلکس، علت عدم توفیق در جاناندازی بسته محسوب می شد. بدون صدمه به لیگامان جاناندازی انجام شد (شکل ۳).

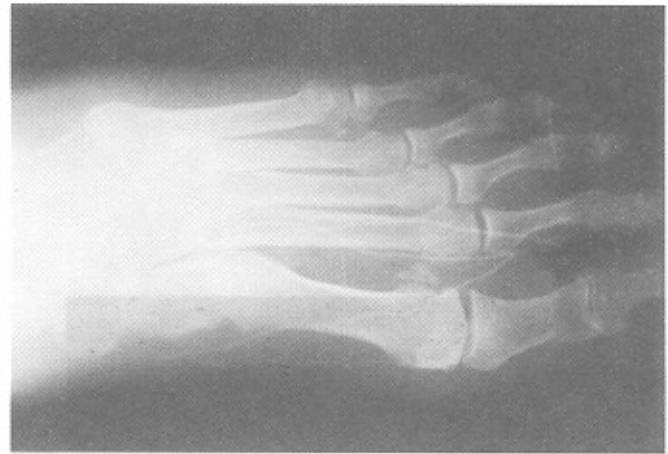
طبیعی و بدون درد و مشابه سمت مقابل بوده، مفاصل کاملاً پایدار بودند.

بحث

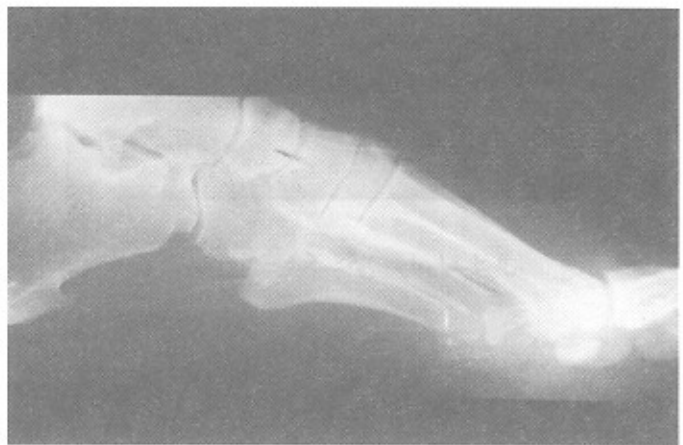دررفتگی مفصل متاتارسوفالانژیال شست پا نادر است (۱ تا ۱۱) و تا جایی که ما بررسی کرده ایم، تنها ۲۶ مورد از آن گزارش شده است (۲، ۴، ۵، ۸، ۱۲ تا ۱۷). ندرت این دررفتگی به دلیل ساختمان آناتومیک خاص این مفصل است که آن را بسیار پایدار میکند (شکل ۴).

کپسول مفصل متاتارسوفالانژیال اول در سمت پلانتر توسط ولار پلیت فیبروکارتیلاژی تقویت شده، که دو سزاموئید مفصل شونده با سر متاتارس در داخل آن واقع شده اند. اتصال دیستال ولار پلیت به قاعده بند پروگزیمال توسط لیگامان‌های سزاموفالانژیال صورت گرفته و بسیار محکم است، در حالیکه اتصال پروگزیمال آن با گردن متاتارس بسیار ضعیف است (۹، ۱۸). کناره های لترال پلیت در امتداد ترانسورس متاتارسال لیگامان عمقی است (۹، ۱۸). به علاوه هر سزاموئید به عنوان یک محل اتصال برای تاندون های مشترک میباشد، سر مدیال فلکسور کوتاه به همراه ابداکتور هالوسیس به سزاموئید تیبیال و سر لترال فلکسور کوتاه به همراه اکتور هالوسیس به فیولار سزاموئید درست پروگزیمال و دورسال به ترانسورس متاتارسال لیگامان عمقی می‌چسبند (۹، ۱۸).

به نظر آقای Jahss (۱۰) این دررفتگی دو تایپ اصلی دارد: تایپ I که سزاموئید کمپلکس سالم است و این نوع به دلیل گیر افتادن سر متاتارس در سزاموئید کمپلکس به طور بسته قابل جاناندازی نبوده، اغلب نیاز به جاناندازی باز دارد. در تایپ II سزاموئید کمپلکس دچار پارگی میشود. در تایپ IIA محل پارگی در اینترسزاموئید لیگامان است که در رادیوگرافی به صورت زیاد شدن فاصله بین سزاموئید ها دیده میشود و در تایپ IIB شکستگی عرضی در یکی از سزاموئید ها وجود دارد. این تایپ عموماً با روش بسته قابل جاناندازی میباشد. انواع دیگری نیز اخیراً شرح داده شده است. تایپ IIC که در آن علاوه بر پارگی اینترسزاموئید لیگامان شکستگی در سزاموئید هم وجود دارد (۱۸). در نوع IA که در سال ۱۹۹۹ شرح داده شده است، علیرغم اینکه



الف



ب

شکل ۳- رادیوگرافی های رخ (الف) و نیمرخ (ب) بعد از جاناندازی باز. شکستگی سزاموئید لترال به طور واضح دیده میشود.

با توجه به پایدار بودن ریداکشن در حرکات دورسی فلکشن و پلانتر فلکشن، بدون استفاده از تثبیت داخلی، کپسول و پوست دوخته شد و برای بیمار آتل کوتاه خلفی گذاشته شد. پس از دو روز بیمار به صورت NWB راه اندازی و از روز دهم PWB آغاز گردید و چهار هفته پس از عمل آتل بیمار برداشته شد. در آخرین معاینه ۳ ماه بعد از عمل حرکات مفاصل MTP اول و دوم در حد

از نظر فیکساسیون بعد از عمل جراحی جاناندازی باز، بعضی از مؤلفین از پین ترانس آرتیکولر استفاده میکنند (۱۸)، ولی با توجه به پایداری ریداکشن در همه موارد استفاده از پین ترانس آرتیکولر ضرورت ندارد (۹، ۱۴) و ما در بیمار مورد بحث از پین استفاده نکردیم.

بیمار معرفی شده علاوه بر اینکه دومین مورد گزارش شده از دررفتگی تایپ IA میباشد (۹)، از نظر دررفتگی هم زمان مفاصل MTP اول و دوم نیز دومین مورد گزارش شده است (۶).

بیمار علائم و شواهد تایپ I را دارد، در رادیوگرافی شکستگی سزاموئید لترال مشاهده میشود. این نوع مانند تایپ I نیاز به جاناندازی باز دارد (۱۲) و جاناندازی بسته در آن، علیرغم شکستگی سزاموئید مقدور نیست.

انسیزیون انتخابی برای جاناندازی باز در دررفتگی دورسال مفصل MTP دورسال است (۹، ۱۰، ۱۲، ۱۴، ۱۸) که دارای مزایای زیر میباشد: (۱) خطر رخداد اسکار در قسمت پلاننار پا، روی سر متاتارس وجود ندارد. (۲) در انسیزیون دورسال امکان دیدن سزاموئید کمپلکس که مانع جاناندازی است بهتر میباشد. (۳) خطر صدمه به نوروواسکولر پلاننار در اپروچ دورسال کمتر است.

منابع

1. Gentless, J. Joshi, P. Caselli, M. Giorgini, R. First and second metatarsophalangeal joint dislocation. *J Am Podiatr Med Assoc* Dec 1992, 82(12):630-2.
2. Copeland, C.L.; Kanat, I.O.: A new classification for traumatic dislocation of the first metatarsophalangeal joint: type IIC. *J Foot Surg*, May-Jun 1991;30(3): 234-7.
3. Daniel, W. L.; Beck, E. L.; Duggar, G. E.; and Bennett, A. J.:Traumatic Dislocation of the First Metatarsophalangeal Joint. A Case Report. *J. Am. Podiat. Assn* 1976, 66: 97-100.
4. DeCasas, R.; Mesa, F.: Irreducible dorsal dislocation of the metatarsophalangeal joint of the hallux. *Arsh Orthop Trauma Surg* 1990. 109(3): 173-4.
5. Garcia, M. T.; Hidalgo, O. A. M.; Martinez, G. M.: Doral dislocation of the first metatarsophalangeal joint. A case report. *Int Orthop* 1988, 12(3):237-8.
6. Garcia, M. T.; Hidalgo, O. A. M.; Martinez, G. M.: Dorsal dislocation of the first metatarsophalangeal joint. *Int Orthop*1994, 18(4):236-9.
7. Giannikas, A. C.; Papachristou, G.; Papavasiliou, N.; Nikiforidis, P.; and Hartofilakidis-Garofalidis, G.: Dorsal Dislocation of the First Metatarsophalangeal Joint. Report of Four Cases. *J. Bone and Joint Surg* 1975, 57-B(3): 384-386.
8. Hall, R. L.; Saxby, T.; Vandermark, R.M.: Anew type of the first metatarsophalangeal joint: a case report. *Foot Ankle* Nov-Dec 1992, 13(9):540-5.
9. Hussain, A.: Dislocation of the first metatarsophalangeal joint with fracture of fibular sesamoid. A case report. *Clin Orthop* Feb1999; (359):209-12.
10. Jahss, M. H.: Traumatic Dislocations of the First Metatarsophalangeal Joint. *Foot and Ankle.*, July 1980, 1: 15-21.
11. Killian, F. J.; Carpenter, B. B.; Mostone, E.: Dorsal dislocation of the first metatarsophalangeal joint. *J foot Ankle Surg.*, 36(2):131-5, Mar-Apr 1997.
12. Lewis, A.G.; DeLee, J.C.: Type-I complex dislocation of the first metatarsophalangeal joint-open reduction through a dorsal approach. A case report. *J Bone Joint Surg* 1984., 66-A:1120-3.
13. Nabaro, M. N.; Powell, J.: Dorsal dislocation of the first metatarsophalangeal joint of great toe: a case report, *Foot Ankle Int* 1995., 16(2):75-8.
14. Rao, J. P., and Banzon, M. T.: Irreducible Dislocation of the Metatarsophalangeal Joints of the Foot. *Clin. Orthop* , 1979., 145: 224-226.
15. Sage, R.; Holloway, P.W.: Type I dorsal dislocation of the first metatarsophalangeal joint. A case report, *J Am Podiatr Med Assoc* Apr 1985, 75(4): 215-7.
16. Tondera. E. K.; Baker, C. C.: closed reduction of a rare type III dislocation of the first metatarsophalangeal joint. *J Manipulative Physical Ther* , Sep 1996., 19(7):475-9.
17. Yu, E.C.; Garfin, S.R.: Closed dorsal dislocation of the metatarsophalangeal joint of the great toe. A surgical approach and case report. *Clin Orthop* , May 1984;185:237-40.
18. Sarrafian, S. K.: Anatomy of the Foot and Ankle: Descriptive, Topographical, Functional. Philadelphia, J. B. Lippincott, 1983; 213-15.