

## مقایسه دو روش اصلاح نوک بینی در جراحی پلاستیک بینی: بخیه سپتوکولوملار در مقایسه با هم‌پوشانی غضروف تحتانی بینی

تاریخ دریافت مقاله: ۱۳۸۹/۰۲/۲۰ تاریخ پذیرش: ۱۳۸۹/۰۳/۱۲

### چکیده

قاسمعلی خراسانی\*

امید حسنی

محمدرضا فرهوش

گروه جراحی پلاستیک و ترمیمی، مجتمع  
بیمارستانی امام خمینی، دانشگاه علوم پزشکی  
تهران، تهران، ایران.

**زمینه و هدف:** شکل‌دهی به نوک بینی یکی از مراحل دشوار جراحی پلاستیک بینی می‌باشد. هدف از انجام این مطالعه بررسی تاثیر دو روش Septo Columellar Suture (SCS) و Lateral Crural Overlay (LCO) در کاهش پروجکشن نوک بینی و چرخش آن است. **روش بررسی:** در یک کارآزمایی بالینی یک سویه کور ۳۶ بیمار که کاندید کاهش ارتفاع نوک بینی هستند وارد شدند. بیماران به روش تصادفی به دو گروه تقسیم شدند. عکس صورت نیم‌رخ بیماران قبل و سه ماه پس از عمل تهیه شد. Nasofacial angle و Ln Ratio: TP برای بررسی پروجکشن و زاویه بینی-لب (Nasolabial angle) و زاویه بینی-کلوملار (Tip columellar angle) برای بررسی چرخش نوک بینی مشخص گردید. هر دو گروه تحت رینوپلاستی باز قرار گرفتند. **یافته‌ها:** در هر دو روش SCS، LCO، کاهش معنی‌داری در زاویه بینی-صورت و Tip Projection to Length of Nose (TP: Ln Ratio) و افزایش معنی‌داری در Nasolabial angle و زاویه چرخش ایجاد شد. ولی استفاده از روش LCO نسبت به روش SCS موجب افزایش بیشتری در Nasolabial angle (۱۱/۸۳±۳/۰۵ در برابر ۴/۵۶±۱/۶۲) و Rotation angle (۱۱/۴۴±۳/۲۲ در برابر ۱/۵۶±۱/۰۴) و کاهش بیشتر در TP: Ln Ratio (۰/۰۵±۰/۰۱- در برابر ۰/۰۳±۰/۰۱-)، اما تفاوت ایجاد شده در Nasofacial angle دو گروه اختلاف معنی‌داری نشان نداد. **نتیجه‌گیری:** هر دو روش مذکور موجب کاهش معنی‌دار، پروجکشن نوک بینی و افزایش معنی‌دار زاویه چرخش نوک بینی شدند. اما روش LCO نسبت به روش SCS موثرتر بود. لذا پیشنهاد می‌شود در جراحی رینوپلاستی در مواردی که به کاهش بیشتری در پروجکشن یا افزایش بیشتری در Rotation نوک بینی نیاز است، از تکنیک LCO برای این کار استفاده شود.

**کلمات کلیدی:** Lateral crural overlay، Septo columellar suture، پروجکشن نوک بینی.

\* نویسنده مسئول: تهران، انتهای بلوار کشاورز، مجتمع  
بیمارستانی امام خمینی، بخش جراحی پلاستیک و  
ترمیمی. تلفن: ۶۶۴۶۶۴۶۷  
email: Khorasani@tums.ac.ir

### مقدمه

اندازه‌گیری چرخش و پروجکشن نوک بینی معرفی شده‌اند.<sup>۱،۲</sup> پروجکشن بیش از حد نوک بینی (Overprojected) یک مشکل شایع است که غالباً در آنالیزهای پیش از جراحی به طور واقعی تخمین زده نمی‌شود به ویژه اگر تنها مشکل نوک بینی نباشد. اندازه نوک بینی در ۸۰٪ موارد دلیلی برای تقاضای رینوپلاستی است. در تعدادی از موارد به نظر می‌رسد که قوز (Hump) بزرگ بینی دلیل اصلی است ولی در بسیاری از موارد نوک بینی نیز Overprojected می‌باشد. در این موارد نه تنها پشت (Dorsum) بینی، بلکه نوک بینی نیز باید کوتاه شود. برای اصلاح نوک بینی Overprojected چندین روش معرفی شده‌اند

کنترل موفق نوک بینی (Nasal tip) به عنوان یکی از دشوارترین مراحل در هر عمل جراحی پلاستیک بینی در نظر گرفته می‌شود. تغییر محل نوک بینی عمدتاً به میزان تغییر درجه پروجکشن یا چرخش نوک بینی بستگی دارد.<sup>۱</sup> پروجکشن بینی به فاصله خلفی-قدامی نوک بینی در صفحه عمودی صورت اطلاق می‌شود. چرخش بینی به صورت حرکت نوک بینی در راستای یک قوس حلقوی Circular که شعاع آن از صفحه صورت Facial plane ثابت باقی می‌ماند تعریف می‌گردد. شمار زیادی از روش‌های کمی برای

از: زاویه بین دور سوم (Dorsum) بینی در صفحه ساژیتال با خطی که گلابلا (Glabella) را به چانه وصل می‌کند. میزان قابل قبول این زاویه حدود ۳۶ درجه است. زاویه نازولیبیال زاویه‌ای که بین سطح لب فوقانی در خط وسط و لبه تحتانی بینی تشکیل می‌شود. میزان طبیعی آن بین ۹۰ تا ۱۱۰ درجه متغیر است. Tip columellar angle یا زاویه چرخش نیز زاویه بین خط واصل نوک بینی با خط مماس بر کلوئولا (Columella) می‌باشد.

TP: Ln ratio معیار اول جهت بررسی پروجکشن نوک بینی می‌باشد و از طریق محاسبه نسبت پروجکشن Tip به طول بینی براساس آنالیز Byrd می‌باشد. (TP) فاصله بین Tip تا Alar-cheek junction و طول بینی (Ln) فاصله قاعده بینی (Radix) تا نوک بینی که میزان طبیعی آن ۰/۶۷ می‌باشد. این نسبت در این مطالعه TP: Ln ratio نامیده می‌شود. اندازه زاویه نازوفاشیال و TP: Ln Ratio برای بررسی پروجکشن نوک بینی و اندازه زاویه نازولیبیال و زاویه نوک بینی به کلوئولا (Tip columellar angle) برای بررسی چرخش نوک بینی مورد استفاده قرار گرفتند. سپس بیماران به روش تصادفی (با استفاده از پرتاب سکه) به دو گروه SCS و LCO تقسیم شدند. هر دو گروه تحت رینوپلاستی باز قرار گرفتند. در هر دو گروه قسمت سفالیک غضروف‌های بخش تحتانی جانبی (Lower lateral) بریده شده و به میزان ۷mm از غضروف مذکور باقی ماند و سپس، از یکی از تکنیک‌های مذکور در حین جراحی جهت کاهش پروجکشن و افزایش چرخش نوک بینی استفاده شد. سه ماه پس از عمل جراحی پارامترهای فوق‌الذکر مجدداً از روی عکس جدید بیماران تعیین شدند و سپس مورد مقایسه قرار گرفتند. عدم مراجعه بیمار برای عکس برداری مجدد موجب خروج بیماران از مطالعه می‌شد. پس از تکمیل فرم مخصوص هر بیمار اطلاعات مربوطه در Code sheet که به همین منظور طراحی گردیده وارد گردید و در محیط نرم‌افزار SPSS (SPSS Inc., Chicago, IL) ویراست ۱۶ وارد گردید و بررسی‌های لازم روی آنها انجام گرفت. برای مقایسه داده کمی در دو گروه غیر وابسته، از آزمون Independent samples t-test استفاده شد و برای مقایسه داده‌های کیفی نیز از آزمون  $\chi^2$  یا Fisher's exact test به تناسب استفاده شد. برای مقایسه داده‌های کمی در هر گروه در زمان قبل و پس از مطالعه از آزمون Paired samples t-test استفاده شد. مقدار  $p < 0/05$  معنی دار در نظر گرفته شد.

که بعضی از آنها دقیق با نتایج قابل پیش‌بینی هستند ولی بعضی دیگر به آن اندازه دقیق نیستند.<sup>۳</sup> برای شکل دادن نوک بینی تکنیک‌های اصلاحی متعددی به روش بخیه‌زدن (Sture techniques) وجود دارد. یکی از این تکنیک‌ها بخیه برای کنترل پروجکشن بینی (Projection Control suture) است که نام دیگر آن بخیه سپتوم بینی به کلوئولا (Septocolumellar suture) می‌باشد. اگرچه مولفین مختلف نام‌های گوناگونی به این روش داده‌اند اما اصول تکنیک یکسان است: قرار دادن یک سوچور لوپ بین کرورای داخلی (Medial crura) و بخش تحتانی سپتوم (Caudal septum). جهت کاهش پروجکشن نوک بینی، سطح ورود سوچور در سپتوم باید پایین‌تر از نقطه ورود آن به Medial crura باشد و در برخی موارد ممکن است رزکسیون بخش تحتانی کرورای داخلی (Foot plate) نیز لازم شود. با این روش می‌توان ۴-۵mm پروجکشن نوک‌بینی را کاهش داد اما جهت جلوگیری از ایجاد برجستگی پره‌بینی (Alar flaring) لازم است از کشش بیش از حد خودداری شود<sup>۴</sup> (شکل ۱).

تکنیک Lateral crural overlay یکی از روش‌های اصلاح‌کننده (Modify) کننده غضروف آلا است که برای اصلاح پروجکشن و چرخش نوک بینی معرفی شده است<sup>۵</sup> (شکل ۲). علی‌رغم انتشار مقالات زیاد در زمینه روش‌های اصلاح نوک بینی، مقالات کمی اثر تکنیک‌های مختلف را به صورت عینی بر روی نوک بینی بررسی کرده‌اند.<sup>۶-۱۰</sup> بر اساس جستجوی ما تا به حال مطالعه‌ای با هدف مقایسه روش‌های Lateral crural و Septocolumellar suture overlay صورت نگرفته است. در این مطالعه این دو روش را با یکدیگر مقایسه می‌کنیم.

## روش بررسی

این مطالعه از نوع کارآزمایی بالینی یک سویه کور می‌باشد، ۳۶ بیمار که کاندید اصلاح پروجکشن نوک بینی در بخش جراحی پلاستیک بیمارستان امام خمینی و بخش خصوصی در سال ۱۳۸۸ بودند، پس از اخذ رضایت‌نامه، وارد طرح شدند. از تمامی بیماران در هنگام ورود به مطالعه عکسی از نمای نیمرخ گرفته شد و توسط نرم‌افزار رایانه‌ای مورد بررسی قرار گرفت و زوایای Nasofacial, Nasolabial, Tip projection to Length of Nose (TP: Ln Ratio) و Tip columellar angle تعیین شدند. زاویه نازوفاشیال، عبارت است

## یافته‌ها

کاهش نازوفاشیال (از  $36/72 \pm 2/02$  به  $32/33 \pm 2/3$  درجه) همراه است. همچنین در این روش میزان TP: Ln ratio از  $0/7 \pm 0/01$  به  $0/64 \pm 0/01$  کاهش یافت که این نیز از نظر آماری معنی‌دار بود. در روش Septocolumellar suture نیز کاهش معنی‌دار Nasofacial angle (از  $37/44 \pm 1/72$  به  $34/28 \pm 1/84$ ) و TP: Ln ratio (از  $0/7 \pm 0/01$  به  $0/66 \pm 0/01$ ) و افزایش معنی‌دار Nasolabial angle از  $28/5 \pm 2/64$  به  $28/5 \pm 2/64$  درجه و Rotation angle از  $96/44 \pm 4/95$  به  $30/06 \pm 2/31$  دیده شد.

همچنین مقادیر مقایسه‌ای بین دو تکنیک نشان داد که: استفاده از روش Lateral crural overlay نسبت به روش Septocolumellar suture موجب افزایش بیشتری در Nasolabial angle ( $11/83 \pm 3/05$ ) در برابر  $11/44 \pm 3/22$  Rotation angle (درجه) و  $1/56 \pm 1/62$  در برابر  $1/04 \pm 1/04$  TP: Ln ratio (درجه) و کاهش بیشتر در TP: Ln ratio ( $-0/05 \pm 0/01$  در برابر  $-0/03 \pm 0/01$ ) در زمان پس از عمل در مقایسه با مقدار پیش از عمل می‌گردد. (جدول ۱).

در نهایت ۳۶ بیمار مورد بررسی قرار گرفتند. میانگین سن بیماران مورد بررسی  $32/55 \pm 7/46$  سال بود. نتایج حاصل از مقایسه متغیرهای سن، زوایا و نسبت‌ها و تفاوت ایجاد شده در زاویه‌های Nasofacial، Nasolabial، Rotation angle و TP: Ln ratio بین دو گروه Septocolumellar suture و Lateral crural overlay در زمان‌های پیش و پس از عمل در جداول ۱ و ۲ آورده شده است. بر اساس نتایج به‌دست آمده از آزمون آماری Paired samples t-test، اختلاف مشاهده شده بین میانگین زوایای نازولیبیال، نازوفاشیال و چرخش نوک بینی و TP: Ln ratio بین زمان‌های پیش و پس از عمل در هر دو گروه مورد مطالعه، از لحاظ آماری معنی‌دار است. یافته‌های مطالعه حاضر نشان داد که استفاده از روش Lateral crural overlay با افزایش معنی‌دار زاویه نازولیبیال (از  $91/28 \pm 2/78$  به  $103/11 \pm 3/89$  درجه) و زاویه چرخش (از  $24/78 \pm 2/67$  به  $36/22 \pm 3/59$  درجه) و

جدول-۱: مقایسه متغیرهای سن، زوایا و نسبت‌ها بین دو گروه مورد مطالعه در زمان‌های پیش و پس از عمل. (انحراف معیار  $\pm$  میانگین)

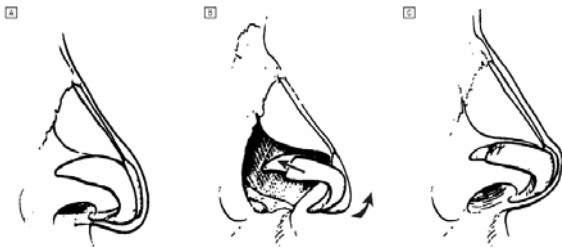متغیر	(n=18) Lateral crural overlay	(n=18) Septocolumellar suture	p*
Age	$33/67 \pm 8/62$	$31/44 \pm 6/15$	$0/380$
زاویه نازولیبیال قبل از عمل*	$91/28 \pm 2/78$	$96/44 \pm 4/95$	$0/001$
زاویه نازولیبیال پس از عمل	$103/11 \pm 3/89$	$101 \pm 4/47$	$0/140$
زاویه نازوفاشیال قبل از عمل	$36/72 \pm 2/02$	$37/44 \pm 1/72$	$0/257$
زاویه نازوفاشیال پس از عمل*	$32/33 \pm 2/3$	$34/28 \pm 1/84$	$0/009$
زاویه چرخش قبل از عمل*	$24/78 \pm 2/67$	$28/5 \pm 2/64$	$<0/0001$
زاویه چرخش پس از عمل*	$36/22 \pm 3/59$	$30/06 \pm 2/31$	$<0/0001$
نسبت TP: Ln قبل از عمل	$0/7 \pm 0/01$	$0/7 \pm 0/01$	$0/898$
نسبت TP: Ln پس از عمل*	$0/64 \pm 0/01$	$0/66 \pm 0/01$	$<0/0001$

\* تفاوت معنی‌دار (Independent samples t-test,  $p < 0/05$ ).

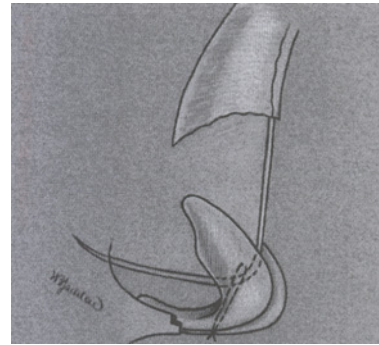
جدول-۲: مقایسه تفاوت ایجاد شده در زاویه‌های Nasofacial، Nasolabial و TP: Ln ratio در زمان پس از عمل نسبت به پیش از عمل. مقادیر به صورت انحراف معیار  $\pm$  میانگین تعداد بیان شده‌اند.

متغیر	(n=18) Lateral crural overlay	(n=18) Septocolumellar suture	p*
تفاوت در زاویه نازولیبیال*	$11/83 \pm 3/05$	$4/56 \pm 1/62$	$<0/0001$
تفاوت در زاویه نازوفاشیال	$-3/44 \pm 1/04$	$3/17 \pm 0/71$	$0/357$
تفاوت در زاویه چرخش*	$11/44 \pm 3/22$	$1/56 \pm 1/04$	$<0/0001$
تفاوت در نسبت TP: Ln*	$-0/05 \pm 0/01$	$0/03 \pm 0/01$	$0/004$

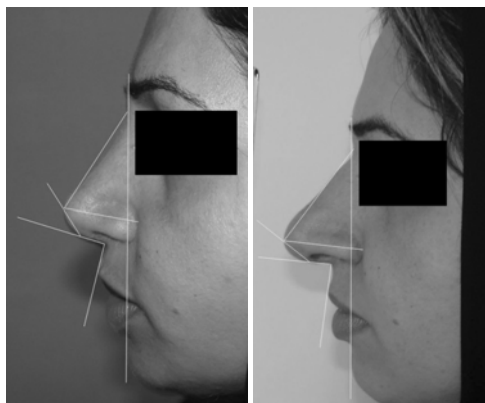
\* تفاوت معنی‌دار (Independent samples t-test,  $p < 0/05$ ).



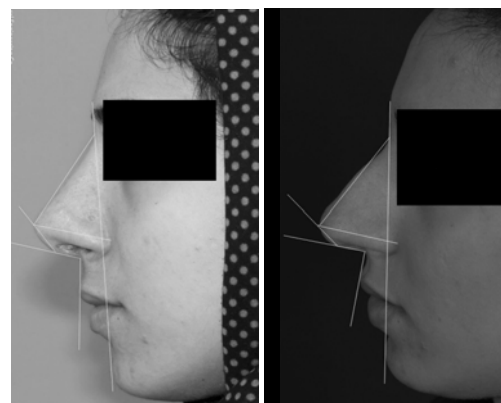
شکل- ۲: روش شماتیک انجام جراحی به روش Lateral crural overlay



شکل- ۱: روش شماتیک انجام جراحی به روش Septocolumellar suture



شکل‌های- ۵ و ۶: تصویر زوایا صورت بیمار در گروه Septocolumellar suture قبل (راست) و پس از عمل (چپ).



شکل‌های- ۳ و ۴: تصویر زوایا صورت بیمار در گروه Lateral crural overlay قبل (راست) و پس از عمل (چپ).

افتادن نوک بینی است. هنگامی که این اتفاق می‌افتد، نوک بینی آویزان می‌شود (Saging) و به شکل گرد و نوسان‌کننده‌ای در می‌آید که خصوصاً در نیم‌رخ مشخص است.<sup>۱۱</sup> تاکنون جراحان بسیاری انواع مختلفی از بخیه جهت اصلاح نوک بینی را در روش جراحی باز توضیح داده‌اند. سوچور Septocolumellar یکی روش‌هایی است که می‌توان آن را به عنوان بخیه حلقه‌ای بین سپتوم و کرورای داخلی توضیح داد.<sup>۴</sup> Tezel نیز در یک مطالعه پس از بررسی ۴۳۳ رینوپلاستی اولیه و ۶۲ مورد رینوپلاستی ثانویه نشان داد که در روش سوچور Septocolumellar، بسته به سطح ورود (Penetration) بخیه، پروجکشن نوک بینی می‌تواند افزایش یا کاهش یابد، نوک بینی می‌تواند دچار چرخش شود و Columellar show می‌تواند تصحیح گردد.<sup>۴</sup> این بخیه همچنین باعث می‌شود کرورای داخلی و سپتوم به سختی به یکدیگر ثابت شوند، در نتیجه باعث استحکام بیشتر شوند. آنها در نهایت ادعا کرده‌اند که این تکنیک، به عنوان یک جایگزین

## بحث

همان‌گونه که ذکر شد، اصلاح Over projected tip یکی از چالش‌های پیش روی جراح پلاستیک است. تعداد کمی از مقالات وجود دارند که اثر تکنیک‌های مختلف را به صورت عینی بر روی نوک بینی بررسی کرده باشند.<sup>۱۰-۷</sup> بر اساس جستجوی ما تا به حال مطالعه‌ای با هدف مقایسه روش‌های سوچور Septocolumellar و Lateral crural overlay صورت نگرفته است. تکنیک‌هایی که معمولاً در جراحی زیبایی بینی مورد استفاده قرار می‌گیرد به حدی پیشرفت کرده است که انتظار به دست آمدن نتایج رضایت‌بخش در ظاهر بینی کاملاً قابل توجه است. اگر نتیجه به دست آمده در اتاق عمل دائمی بود، همه چیز به خوبی تمام می‌شد. اما متأسفانه، یک نتیجه دائمی همیشه به دست نمی‌آید. در اغلب موارد تغییراتی در بینی پس از عمل رخ می‌دهد که یکی از مهم‌ترین و ناراحت‌کننده‌ترین این تغییرات

روش میزان TP: Ln ratio کاهش یافت که این نیز از نظر آماری معنی دار بود (شکل های ۳ و ۴). این نتیجه مشابه سایر نتایج به دست آمده می باشد. در مطالعه Foda، تکنیک Lateral crural overlay موجب افزایش معنی دار در Tip rotation و کاهش معنی دار Tip پروجکشن می گردد ( $p < 0/001$ ) و برای درمان بیمارانی که دچار افزایش پروجکشن همراه با Underrotation هستند مناسب است.<sup>۱</sup> در مجموع با توجه به اینکه بین دو گروه مورد مطالعه میانگین سن، زاویه نازوفاشیال و TP: Ln ratio در زمان پیش از عمل اختلاف معنی داری نداشتند. بنابراین تفاوت ایجاد شده در زمان پس از عمل می تواند فقط به تکنیک به کار گرفته شده مرتبط باشد. به علاوه برای مقایسه دو تکنیک، نتایج این مطالعه نشان داد که: استفاده از روش LCO نسبت به روش SCS موجب افزایش بیشتری در Nasolabial angle و Rotation angle و کاهش بیشتر در TP: Ln ratio در زمان پس از عمل در مقایسه با مقدار پیش از عمل می گردد. اما تفاوت ایجاد شده در زاویه نازوفاشیال اختلاف معنی داری را در دو گروه نشان نداد (جدول ۲). نتایج مطالعه حاضر نشان داد که هر دو روش موجب تغییر معنی داری در زوایا و نسبت های مورد بررسی نسبت به زمان پیش از مطالعه می شوند، اما روش LCO نسبت به روش SCS باعث کاهش بیشتری در پروجکشن نوک بینی و افزایش بیشتری در چرخش آن شده است. پیشنهاد می شود در جراحی رینوپلاستی، در صورتی که نیاز به کاهش بیشتری در پروجکشن و افزایش بیشتری در چرخش نوک بینی وجود داشته باشد، بهتر است از تکنیک LCO استفاده شود.

برای روش باز در بسیاری از موارد محسوب می شود. همچنین با این روش می توان حیطه جراحی بسته را گسترش داد و این امکان را فراهم می آورد که به آسانی بتوان نوک بینی و Columella را به کمک رینوپلاستی بسته دست کاری نمود. Tebbetts مطالب مفصلی درباره تکنیک باز خویش جهت اصلاح شکل نوک بینی با سوچورهای غیر قابل جذب بدون استفاده از اکسیزیون غضروف انتشار داده است. بر اساس نظر Tebbetts سوچور کنترل کننده پروجکشن یا همان سوچور Septocolumellar پتانسیل آن را دارد که پروجکشن نوک بینی را بدون استفاده از هر مانور دیگری، تا ۳-۴mm کاهش یا افزایش بدهد.<sup>۱۲</sup> در مطالعه Lo برتری تکنیک های بخیه زدن نسبت به روش های توام با رزکشن نشان داده شد و نتایج طولانی مدت بهتر با رزکشن کمتر بافت در ارتباط است.<sup>۱۳</sup> در این مطالعه مشخص شد که استفاده از تکنیک های سوچورینگ ساختار آناتومیک نوک بینی را حفظ می کند و نتایج آن بلافاصله قابل مشاهده است. در مطالعه ما نیز، روش SCS باعث کاهش معنی داری در Nasofacial angle و TP: Ln ratio و افزایش معنی دار Nasolabial angle و Rotation angle نسبت به قبل از عمل شد (شکل های ۵ و ۶). روش دیگر Lateral crural overlay می باشد. این تکنیک یکی از روش های اصلاح کننده غضروف تحتانی - طرفی، است که برای اصلاح پروجکشن و Rotation نوک بینی معرفی شده است.<sup>۱۴</sup> در این مطالعه نشان داده شد که روش LCO با افزایش معنی دار Nasolabial angle و Rotation angle و کاهش Nasofacial angle نسبت به زمان پیش از عمل همراه است. همچنین در این

## References

- Foda HM, Kridel RW. Lateral crural steal and lateral crural overlay: an objective evaluation. *Arch Otolaryngol Head Neck Surg* 1999;125(12):1365-70.
- Papel ID. Quantitative facial aesthetic evaluation with computer imaging. *Facial Plast Surg* 1990;7(1):35-44.
- Gubisch W, Eichhorn-Sens J. The sliding technique: a method to treat the overprojected nasal tip. *Aesthetic Plast Surg* 2008;32(5):772-8.
- Tezel E, Numanoğlu A. Septocolumellar suture in closed rhinoplasty. *Ann Plast Surg* 2007;59(3):268-72.
- Kridel RW, Konior RJ. Controlled nasal tip rotation via the lateral crural overlay technique. *Arch Otolaryngol Head Neck Surg* 1991;117(4):411-5.
- Kridel RW, Konior RJ, Shumrick KA, Wright WK. Advances in nasal tip surgery. The lateral crural steal. *Arch Otolaryngol Head Neck Surg* 1989;115(10):1206-12.
- Petroff MA, McCollough EG, Hom D, Anderson JR. Nasal tip projection. Quantitative changes following rhinoplasty. *Arch Otolaryngol Head Neck Surg* 1991;117(7):783-8.
- Close LG, Schaefer SD, Schultz BA. The over-projecting nasal tip: precise reduction without rotation. *Laryngoscope* 1987;97(8 Pt 1):931-6.
- Crumley RL, Lanser M. Quantitative analysis of nasal tip projection. *Laryngoscope* 1988;98(2):202-8.
- Foda HM. Alar setback technique: a controlled method of nasal tip deprojection. *Arch Otolaryngol Head Neck Surg* 2001;127(11):1341-6.
- Fred GB. Use of stainless-steel sutures in rhinoplasty. *AMA Arch Otolaryngol* 1952;56(5):479-84.
- Tebbetts JB. Shaping and positioning the nasal tip without structural disruption: a new, systematic approach. *Plast Reconstr Surg* 1994;94(1):61-77.
- Lo S, Rowe-Jones J. Suture techniques in nasal tip sculpture: current concepts. *J Laryngol Otol* 2007;121(8):e10.

## Comparison of Septocolumellar Suture (SCS) and Lateral Crural Overlay (LCO) methods on nasal tip projection and rotation in rhinoplasty

Received: May 10, 2010 Accepted: June 02, 2010

### Abstract

Ghasemali Khorasani MD.\*  
Omid Hasani MD.  
Mohamadreza Farahvash MD.

Department of Plastic and  
Reconstructive Surgery, Imam  
Khomeini Hospital Complex,  
Tehran University of Medical  
Sciences, Tehran, Iran.

**Background:** Proper nasal tip control is a difficult step in rhinoplasty. The aim of this study was to compare the effects of two cartilage modifying methods, Septocolumellar Suture (SCS) and Lateral Crural Overlay (LCO), on nasal tip projection and rotation.

**Methods:** In a single-blinded clinical trial, 36 patients who were scheduled for nasal tip deprojection were enrolled. A profile photograph of face was taken from all the patients before and three months post operation. Nasofacial angles, TP:Ln ratio for assessing nasal tip projection, tip columellar angle and nasolabial angles for nasal tip rotation assessment were measured by a computer software. The patients were randomly divided into two groups that underwent open rhinoplasty.

**Results:** Both the LCO and SCS methods were accompanied by a significant reduction in nasofacial angle and TP:Ln ratio, there was raised nasolabial and rotation angle in comparison to preoperative values. The use of LCO method in comparison to SCS resulted in more increase in the nasolabial angle ( $11.83 \pm 3.05$  Vs.  $4.56 \pm 1.62$  degree) and Rotation Angle ( $11.44 \pm 3.22$  Vs.  $1.56 \pm 1.04$  degree) and resulted in more reduction in post-operative TP:Ln ratio in comparison to preoperative measures ( $-0.05 \pm 0.01$  Vs.  $-0.03 \pm 0.01$ ), however, the difference in the nasofacial angle was not significant.

**Conclusion:** Both cartilage modifying techniques resulted in significant reduction in the projection and increasing in the tip rotation. Lateral Crural Overlay (LCO) seems to be more effective than Septocolumellar Suture (SCS). Therefore, the SCS method is recommended for patients who need more nasal tip rotation and deprojection in rhinoplasty.

**Keywords:** Septo columellar suture, lateral crural overlay, rhinoplasty, tip projection.

\*Corresponding author: Imam Khomeini  
Hospital, Keshavarz Blvd., Tehran  
University of Medical Sciences, Tehran,  
Iran.  
Tel: +98-21-66466467  
email: Khorasani@tums.ac.ir