

حل مشکل جاگذاری کاتتر ورید مرکزی با استفاده از کاتتر وریدی: مقاله تکنیکال

چکیده

محمود آل محمد*

گروه بیهوشی، بیمارستان امام خمینی، دانشگاه علوم پزشکی تهران، تهران، ایران.

تاریخ دریافت مقاله: ۱۳۹۱/۰۶/۱۵ تاریخ پذیرش: ۱۳۹۱/۰۸/۲۴

جاگذاری کاتتر ورید مرکزی در طیف وسیعی از بیماران به‌منظور پایش وضعیت همودینامیک و یا تجویز دارو، خون، فرآورده‌های خونی و نیز مایعات وریدی، همودیالیز و تعبیه ضربان‌ساز قلبی روش پذیرفته شده‌ای می‌باشد. این اقدام می‌تواند با عوارض متعددی همراه گردد. هدف از این مقاله ارائه راهکار عملی در موارد عدم عبور آزادانه سیم راهنما و ممانعت از احتمال جاگذاری در مسیرهای اشتباه و یا کاهش احتمال آن می‌باشد.

در حین تعبیه کاتتر ورید مرکزی از طریق ورید ژوگولر داخلی و در حالتی که پس از یافتن ورید ژوگولر داخلی، واردسازی سیم راهنما با مقاومت همراه می‌شود، می‌توان با واردسازی یک کانول وریدی به‌عنوان مثال آنژیوکت شماره ۱۸، از ورای سیم راهنما و با کسب اطمینان از ورود به ورید ژوگولر از طریق آسپیره کردن آنژیوکت، سیم راهنما را کاملاً عقب رانده و مجدداً عبور داد. در ضمن می‌توان از سونوگرافی و یا ایجاد ضربان نابه‌جای قلبی توسط تحریک اندوکارد ناشی از ورود سیم به‌داخل حفره‌های قلب، از وضعیت صحیح سیم راهنما اطمینان حاصل نمود. استفاده از کانول وریدی از ورای سیم راهنما، در موارد عدم عبور آزادانه سیم راهنما در حین جاگذاری کاتتر ژوگولر داخلی می‌تواند ضمن حفظ ورید، امکان مانور مجدد و واردسازی صحیح گاید کاتتر را فراهم سازد. این اقدام می‌تواند در موارد مشکل و در بیماران جراحی قلب که دوزهای بالایی از هپارین دریافت می‌نمایند و باید از ترومای شریان کاروتید اجتناب به‌عمل آورد، به‌طور بالقوه با کاهش احتمال ترومای نسجی و عروقی همراه گردد.

کلمات کلیدی: جاگذاری، عوارض، کاتتر، کانول وریدی، ورید مرکزی.

* نویسنده مسئول: تهران، انتهای بلوار کشاورز،

بیمارستان امام خمینی، اتاق عمل جراحی قلب

تلفن: ۰۲۱-۶۱۱۹۲۸۲۸

E-mail: Alemohammad@sina.tums.ac.ir

مقدمه

می‌شود.^۱ بیش از ۱۵٪ بیماران که کاتتر ورید مرکزی در آن‌ها جاگذاری می‌شود، دچار عوارض کاتتر خواهند شد.^{۲-۴} عوارض مکانیکی در ۱۹-۵٪ بیماران،^۵ عوارض عفونی در ۲۶-۵٪،^{۶-۹} و عوارض ترومبوآمبولیک در ۲۶-۲٪ آن‌ها رخ می‌دهند.^{۷-۹} برای پیش‌گیری از عوارض عفونی کاتتر، از کاتترهای آغشته شده به مواد ضدعفونی شده و یا آنتی‌بیوتیک استفاده به‌عمل می‌آید. جاگذاری کاتتر در ساب‌کلاوین، استفاده از احتیاط‌های عمومی و رعایت نکات ایمنی، اجتناب از مصرف پمادهای آنتی‌بیوتیک، ضدعفونی ابتدای

جاگذاری کاتتر ورید مرکزی (Central Venous Catheter, CVC)

روش پذیرفته‌شده‌ای در پایش بیماران بدحال، بیماران بستری در بیمارستان، بخش مراقبت‌های ویژه و نیز تحت بیهوشی در اعمال جراحی خاص می‌باشد. سالانه بیش از پنج میلیون کاتتر ورید مرکزی به‌منظور اندازه‌گیری متغیرهای همودینامیک که به روش‌های غیر-تهاجمی قابل ارزیابی نیستند، در ایالات متحده آمریکا جاگذاری

روش کار

در جاگذاری کاتتر ورید مرکزی به خصوص در ورید ژوگولر داخلی، متعاقب آماده سازی موضع عمل، پرپ و درپ، پس از یافتن ورید توسط سوزن (پانکچر ورید)، در برخی از موارد سیم راهنما وارد وریدی غیر از ورید اجوف فوقانی می شود که معمولاً به خاطر انحنای بیش از حد وریدهای فرعی و کوچک شدن قطر وریدها بوده، و امکان عبور آزادانه آن به داخل ورید وجود نخواهد داشت.^{۱۸} واردسازی کاتتر با مقاومت در مسیر همراه می شود که به راحتی قابل احساس می باشد. در این موارد می توان سیم راهنما را کمی به عقب کشیده و سپس آن را دوباره به جلو راند اما ممکن است بیش از حد بیرون کشیده شده و از لومن ورید خارج شود و از طرف دیگر ممکن است به اندازه کافی بیرون کشیده نشود و از داخل ورید فرعی بیرون نیاید و دوباره همان مسیر قبلی طی شود.

در این حالت می توان عدم وجود سیم راهنما در ورید اجوف را با سونوگرافی نیز تأیید کرد. در این موارد می توان یک کاتتر پلاستیکی، آنژیوکت سبز (شماره ۱۸)، را بدون سوزن از انتها وارد گاید نموده و آن را تا داخل ورید پیش راند و سپس گاید را به طور کامل خارج نمود (شکل های ۳-۱) و به دنبال آن با اتصال یک سرنگ به انتهای آنژیوکت و اسپیره کردن خون، از وجود آن در رگ اصلی (ژوگولر داخلی - ساب کلاوین) اطمینان حاصل کرد. سپس سیم راهنما را از درون آنژیوکت عبور داد و به داخل رگ راند. در این حالت احتمال دارد در اولین ورود، سیم راهنما داخل ورید اجوف برود در غیر این صورت می توان بدون ترس از بیرون آمدن گاید و از دست دادن ورید، گاید را به عقب کشید و با مانور و چرخاندن در محل مناسب جا داد (شکل های ۴-۶).

محل مناسب گاید را می توان با سونوگرافی، اکوکاردیوگرافی، الکتروکاردیوگرافی مداوم، فلوروسکوپی و یا در صورت در دسترس نبودن و یا عدم مهارت در استفاده از آنها، با ایجاد ضربان های زودرس قلبی توسط تحریک اندوکارد توسط گاید تأیید کرد.

بحث

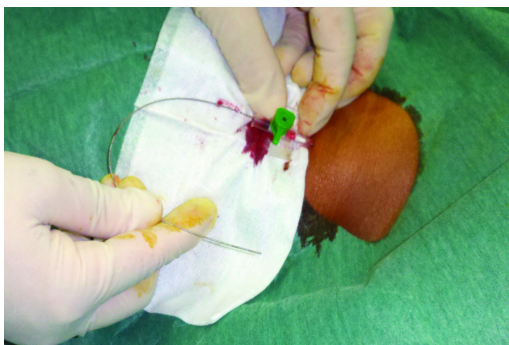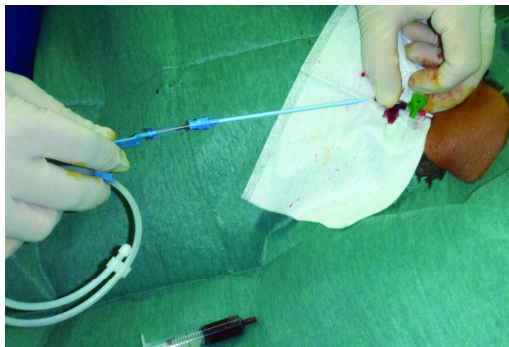
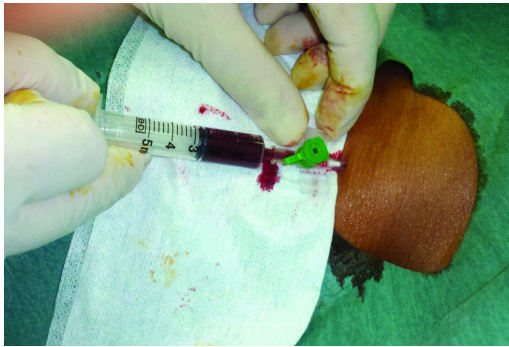همانند بسیاری از اقدامات پزشکی، میزان تجربه متخصص باعث

کاتتر (HUB)، اجتناب از تعویض روتین آن و برداشتن کاترهایی که نیازی به حفظ ندارند، باید در نظر گرفته شود.^۹ برای اجتناب از عوارض عفونی کاتتر ورید مرکزی، باید ریسک فاکتورهای کاتتریزاسیون مشکل را در نظر گرفت شامل گرفتن شرح حال از موارد عدم امکان جاگذاری، دفورمیتی اسکلتی یا اسکار. درخواست همکاری از متخصصی که معادل یا بیش تر از ۵۰ کاتتریزاسیون انجام داده ۵۰٪ احتمال مشکل در جاگذاری کاتتر را کاهش می دهد. احتمال عوارض مکانیکی در کاتتریزاسیون فمورال بیش از ساب کلاوین یا ژوگولر داخلی می باشد.^{۱۰-۱۲، ۱۵، ۱۶، ۱۷، ۱۸}

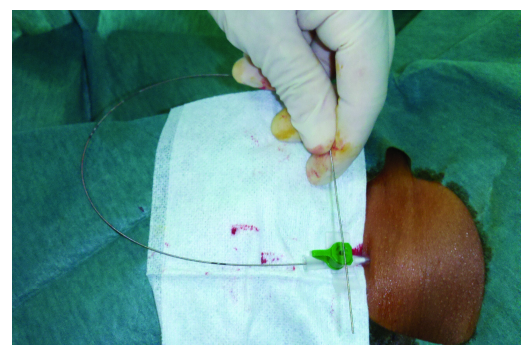
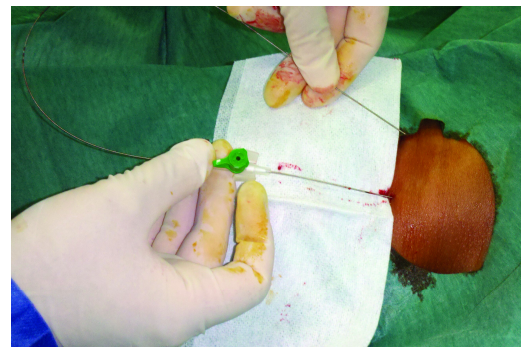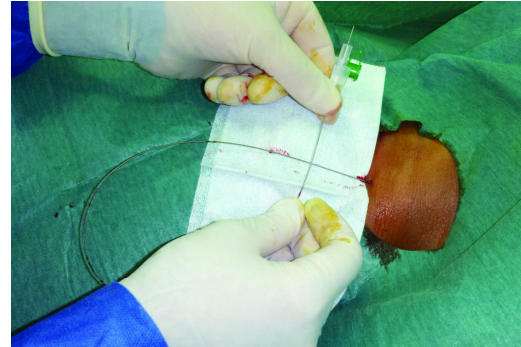
کمترین ریسک ترومبوز را در کاتترهای ساب کلاوین در مقایسه به فمورال و ژوگولر داخلی خواهید داشت. تعداد لومن های کم تر کاتتر ورید مرکزی بر احتمال عوارض مربوط به کاتتر تأثیر مستقیمی ندارد.^{۱۳، ۱۴} در موارد کواگولوپاتی می توان از ایجاد تونل (Tunneling) طولانی برای عبور کاتتر استفاده نمود.^{۱۵-۱۷}

از عوارض مکانیکی جاگذاری کاتتر ورید مرکزی می توان پونکسیون شریانی، سودوآنوریسیم، فیستول شریانی - وریدی، جداشدگی شریانی، آسیب نورولوژیک شامل استروک، همتوم، پنوموتوراکس و انسداد کشنده راه هوایی را نام برد.^{۱۷، ۱۸} ریسک عوارض مکانیکی در جاگذاری کاتتر اینترنال ژوگولر و ساب کلاوین یکسان است.^{۱۷، ۱۸}

امروزه از اولتراسونوگرافی به منظور یافتن ورید ژوگولر داخلی و کاهش عوارض جاگذاری کاتتر و افزایش احتمال دستیابی به آن استفاده به عمل می آید. از آنجایی که عدم وجود ضربان نبض دار و رنگ خون معیارهای قابل اعتمادی برای تأیید دسترسی به ورید نیستند، امروزه از اولتراسونوگرافی، آنالیز موج فشار، مانومتري، آنالیز خون وریدی، فلوروسکوپی، الکتروکاردیوگرافی مداوم، اکوکاردیوگرافی مروی و رادیوگرافی قفسه صدری در طول دستیابی به ورید مرکزی و حین جاگذاری کاتتر ورید مرکزی و در مرحله پس از آن، استفاده به عمل می آید.^{۱۸} از آنجایی که استفاده از موارد فوق در حین جاگذاری کاتتر ورید مرکزی در کشور ما رایج نیست رفع مشکل عدم عبور آزادانه کاتتر ژوگولر داخلی با استفاده از کانول وریدی (که با سونوگرافی و اکوکاردیوگرافی تأیید گردیده است) در جاگذاری کاتتر ورید مرکزی در ورید ژوگولر داخلی به روش اصلاح شده سلدینگر در ذیل آمده است.^{۱۸}



شکل ۴-۶: کسب اطمینان از ورود آنژیوکت در ورید ژوگولر و واردسازی مجدد سیم راهنما



شکل ۱-۳: واردسازی آنژیوکت از ورای سیم راهنما و خارج سازی سیم

ژوگولر داخلی، کاهش عوارض و زمان تعبیه آن داشته باشد، اما در جاگذاری کاتتر ساب کلاوین نتایج مختلفی به همراه داشته است.^{۱۲-۱۵} در بسیاری از موارد استفاده از سونوگرافی در جاگذاری پروسرژهای داخل عروقی امکان پذیر نیست و یا آموزش کافی در استفاده از آن وجود ندارد. از آنجایی که برخی از موارد دست یابی به ورید ژوگولر داخلی به علت مشکلات آناتومیکی، پوزیشن، سوختگی، کوتاهی گردن، چاقی و مانند آن‌ها به سختی صورت می‌پذیرد و از طرفی خارج شدن از ورید مرکزی می‌تواند با ترومای مجدد و مکرر آن

کاهش ریسک وقوع عوارض جاگذاری کاتتر ورید مرکزی می‌شود.^۶ عوارض جاگذاری کاتتر توسط پزشکی که ۵۰ کاتتر و یا بیش تر جاگذاری کرده به میزان ۵۰ درصد کاهش می‌یابد.^۶ اگر پزشکی پس از سه بار تلاش امکان جاگذاری کاتتر ورید مرکزی را نداشته باشد، باید درخواست کمک نماید. پس از سه بار تلاش غیر موفقیت آمیز یا بیش تر، احتمال عوارض مکانیکی تا شش برابر نسبت به جاگذاری اول افزایش می‌یابد.^۸ استفاده از اولتراسوند می‌تواند نقش مهم و قابل توجهی در جاگذاری صحیح کاتتر ورید مرکزی از راه

برای حل این مشکل استفاده از کاتول وریدی پیشنهاد نشده است. لذا توصیه می‌کنیم با استفاده از روش ساده‌ی ذکر شده که با حداقل تروما همراه بوده و ابتکاری می‌باشد با امکان حفظ ورید، احتمال وارد شدن به ورید اصلی و جاگذاری کاتتر ورید مرکزی را تسهیل نماییم. در انتها، پیشنهاد می‌شود مطالعه بالینی تحت‌گاید سونوگرافی و یا اکوکاردیوگرافی با در نظر گرفتن گروه کنترل انجام پذیرد تا روش پیشنهادی این مقاله قابل تعمیم به گروه‌های بالینی باشد.

همراه گردد که در بیماران قلبی تحت پمپ قلبی-ریوی و دوزهای بالای هپارین با احتمال ایجاد هماتوم گردنی همراه می‌شود، استفاده از روشی که با حداقل ایجاد تروما، ضمن حفظ وارد ماندن در ورید ژوگولر داخلی، امکان مانور و جاگذاری مجدد سیم راهنما و در نتیجه جاگذاری مناسب و صحیح کاتتر ورید مرکزی را به‌همراه داشته باشد، می‌تواند کاربردی و حایز اهمیت فراوان باشد. با توجه به بررسی‌های انجام شده، تاکنون در مقاله منتشر شده‌ای

References

- Ruesch S, Walder B, Tramèr MR. Complications of central venous catheters: internal jugular versus subclavian access: a systematic review. *Crit Care Med* 2002;30(2):454-60.
- Pittet D, Tarara D, Wenzel RP. Nosocomial bloodstream infection in critically ill patients. Excess length of stay, extra costs, and attributable mortality. *JAMA* 1994;271(20):1598-601.
- Arnou PM, Quimosing EM, Beach M. Consequences of intravascular catheter sepsis. *Clin Infect Dis* 1993;16(6):778-84.
- Richards MJ, Edwards JR, Culver DH, Gaynes RP. Nosocomial infections in medical intensive care units in the United States. National Nosocomial Infections Surveillance System. *Crit Care Med* 1999;27(5):887-92.
- Merrill J, De Jonghe B, Golliot F, Lefrant JY, Raffy B, Barre E, et al. Complications of femoral and subclavian venous catheterization in critically ill patients: a randomized controlled trial. *JAMA* 2001;286(6):700-7.
- Sznajder JI, Zveibil FR, Bitterman H, Weiner P, Bursztein S. Central vein catheterization. Failure and complication rates by three percutaneous approaches. *Arch Intern Med* 1986;146(2):259-61.
- Veenstra DL, Saint S, Saha S, Lumley T, Sullivan SD. Efficacy of antiseptic-impregnated central venous catheters in preventing catheter-related bloodstream infection: a meta-analysis. *JAMA* 1999;281(3):261-7.
- Mansfield PF, Hohn DC, Fornage BD, Gregurich MA, Ota DM. Complications and failures of subclavian-vein catheterization. *N Engl J Med* 1994;331(26):1735-8.
- Raad I, Darouiche R, Dupuis J, Abi-Said D, Gabrielli A, Hachem R, et al. Central venous catheters coated with minocycline and rifampin for the prevention of catheter-related colonization and bloodstream infections. A randomized, double-blind trial. The Texas Medical Center Catheter Study Group. *Ann Intern Med* 1997;127(4):267-74.
- Maki DG, Stolz SM, Wheeler S, Mermel LA. Prevention of central venous catheter-related bloodstream infection by use of an antiseptic-impregnated catheter. A randomized, controlled trial. *Ann Intern Med* 1997;127(4):257-66.
- Veenstra DL, Saint S, Sullivan SD. Cost-effectiveness of antiseptic-impregnated central venous catheters for the prevention of catheter-related bloodstream infection. *JAMA* 1999;282(6):554-60.
- Heard SO, Wagle M, Vijayakumar E, McLean S, Brueggemann A, Napolitano LM, et al. Influence of triple-lumen central venous catheters coated with chlorhexidine and silver sulfadiazine on the incidence of catheter-related bacteremia. *Arch Intern Med* 1998;158(1):81-7.
- McKinley S, Mackenzie A, Finfer S, Ward R, Penfold J. Incidence and predictors of central venous catheter related infection in intensive care patients. *Anaesth Intensive Care* 1999;27(2):164-9.
- Raad II, Hohn DC, Gilbreath BJ, Suleiman N, Hill LA, Brusio PA, et al. Prevention of central venous catheter-related infections by using maximal sterile barrier precautions during insertion. *Infect Control Hosp Epidemiol* 1994;15(4 Pt 1):231-8.
- Haas B, Chittams JL, Trerotola SO. Large-bore tunneled central venous catheter insertion in patients with coagulopathy. *J Vasc Interv Radiol* 2010;21(2):212-7.
- Baron RM. Point: should coagulopathy be repaired prior to central venous line insertion? Yes: why take chances? *Chest* 2012;141(5):1139-42; discussion 1145-6.
- Rupp SM, Apfelbaum JL, Blitt C, Caplan RA, Connis RT, Domino KB, et al. Practice guidelines for central venous access: a report by the American Society of Anesthesiologists Task Force on Central Venous Access. *Anesthesiology* 2012;116(3):539-73.
- McGee DC, Gould MK. Preventing complications of central venous catheterization. *N Engl J Med* 2003;348(12):1123-33.

Central venous catheter insertion problem solving using intravenous catheter: *technical communication*

Mahmood Alemohammad
M.D.*

Department of Anesthesiology,
Tehran University of Medical
Sciences, Tehran, Iran.

Abstract

Received: September 05, 2012 Accepted: November 14, 2012

Insertion of central venous catheter is an accepted method for hemodynamic monitoring, drug and fluid administration, intravenous access, hemodialysis and applying cardiac pace-maker in hospitalized patients. This procedure can be associated with severe complications. The aim of this article is to provide a practical approach to prevent catheter malposition in states that the guide wire will not pass freely.

During central venous insertion in internal jugular vein using modified seldinger technique, when after venous insertion, the passage of the guide wire shows difficulties and don't pass freely, insertion of an intravenous cannula over the wire and re-insertion of the wire can help to prevent malposition of the wire and the catheter. Use of an intravenous cannula over the guide, in situations that the guide wire cannot pass freely among the needle inserted in internal jugular vein, and re-insertion of the guide can probably prevent or reduce the tissue or vascular trauma and the associated complications. This simple maneuver can be helpful in difficult cases especially in cardiac surgery patients who receive high dose heparin and it is necessary to avoid traumatization of carotid artery.

Keywords: central venous catheter, complication, insertion, intravenous cannula, problem.

* Corresponding author: Cardiac Surgery
Operation Room, Department of
Anesthesia, Imam Khomeini Hospital,
Keshavarz Blvd., Tehran University of
Medical Sciences, Tehran, Iran.
Tel: +98-21-61192828
E-mail: Alemohammad@sina.tums.ac.ir