

بررسی نتایج درمانی و اروس استئوتومی دیستال فمور در ۲۷ بیمار مبتلا به ژنولوگوم

چکیده

محمود جبل عاملی^۱

ابوالفضل باقری فرد^۱

علی جهانسوز^{۱*}

تهمینه مختاری^۲

۱- گروه جراحی استخوان و مفاصل، دانشگاه علوم پزشکی ایران، تهران، ایران.

۲- گروه علوم تشریحی، دانشگاه علوم پزشکی تهران، تهران، ایران.

دریافت: ۱۳۹۲/۰۷/۱۶ پذیرش: ۱۳۹۲/۰۸/۲۵ آنلاین: ۱۳۹۲/۱۰/۱۱

زمینه و هدف: ژنولوگوم تغییر در محور مکانیکی اندام تحتانی به صورت ولگوس افزایش یافته است که در آن خط مفصل زانو شیب‌دار شده و به سمت سوپرولترال جهت‌گیری می‌کند. برای اصلاح این حالت استئوتومی دیستال فمور انجام می‌شود. در مطالعه حاضر نتایج درمانی بیماران با معیار نمره جامعه جراحان زانو (Knee Society Score (KSS و تغییرات زوایای محور مکانیکی اندام تحتانی در رادیوگرافی‌های قبل و پس از عمل جراحی مقایسه شد. **روش بررسی:** در این مطالعه مقطعی، ۲۷ بیمار مراجعه‌کننده به بیمارستان در فاصله سال‌های ۹۰-۱۳۸۴ که تحت جراحی اصلاحی و اروس استئوتومی دیستال فمور قرار گرفتند، بررسی شدند. جهت جمع‌آوری داده‌ها از پرونده بیماران، رادیوگرافی قبل و بعد از عمل و نیز معاینه بیماران استفاده شد. رادیوگرافی‌ها از اندام تحتانی و شامل هر سه مفصل هیپ، زانو و مچ پا بود (Alignment view). جهت کسب رضایت‌مندی از بیماران از معیار KSS استفاده شد. **یافته‌ها:** مطالعه روی ۳۰ زانو (بیمار) و مدت زمان پی‌گیری ۳۰/۷±۳/۳۶ ماه (۵-۷۶) بود. متوسط سن بیماران ۱۹/۶۶±۴/۳۵ و دامنه سنی ۱۰-۳۴ سال بود. ۱۰ مورد (۳۷٪) از ولگوس در طرف راست و ۱۴ مورد (۵۲٪) در سمت چپ و سه (۱۱٪) مورد در دو طرف گزارش شد. کاهش معناداری در زاویه مکانیکی اندام تحتانی پس از جراحی حاصل شد. میانگین عددی معیار KSS، ۸۲/۵۲ بوده و نتیجه شامل ۶۰/۷٪ نتیجه عالی، ۲۵/۱٪ نتیجه خوب، صورت ۷/۱٪ متوسط، ۷/۱٪ ضعیف بود. طبق نتایج پنج بیمار دچار عدم جوش خوردگی استئوتومی بودند. **نتیجه‌گیری:** و اروس استئوتومی دیستال فمور یک روش قابل اعتماد برای درمان ژنولوگوم می‌باشد که با انجام این عمل و انتخاب صحیح بیماران کاندید جراحی، ضمن بهبود در محور مکانیکی اندام تحتانی رضایت بیماران نیز از نتیجه جراحی حاصل شد.

کلمات کلیدی: ژنولوگوم، استئوتومی سوپراکوندیلار فمور، معیار KSS، رادیوگرافی Alignment view.

* نویسنده مسئول: تهران، بهارستان، خیابان مجاهدین اسلام، بیمارستان شفا یحیایان تلفن: ۰۲۱-۳۳۵۴۲۰۲۲
E-mail: a_jahansouz@yahoo.com

مقدمه

وجود اختلال در محور مکانیکال اندام تحتانی یکی از مهم‌ترین علل پیشرفت یا بروز استئوآرتروز در زانو است.^{۱،۲} محور آناتومیکی ران نسبت به محور عمودی ۹ درجه در ولگوس است. از طرفی به علت آن‌که مفصل‌های هیپ نسبت به زانو‌ها و مچ پا بیش‌تر از هم فاصله دارند. بنابراین محور مکانیکی نسبت به محور عمودی (Vertical) سه درجه در ولگوس می‌باشد.^۱ انجام و اروس استئوتومی تیبیا امکان اصلاح ولگوس فمور- تیبیا بالاتر از ۱۲ درجه

محور مکانیکی (Mechanical axis) اندام تحتانی از مرکز سر استخوان ران به مرکز مچ پا امتداد می‌یابد و در این مسیر می‌بایستی از مرکز زانو و یا نزدیک آن عبور نماید، در غیر این صورت راستای اندام تحتانی غیرطبیعی خواهد بود.^۱ اگر محور مکانیکال اندام تحتانی بیرون از مرکز زانو قرار گیرد، راستای اندام ولگوس خواهد بود.

تمام بیماران براساس برنامه منظم دو، چهار و شش هفته پس از عمل جراحی بوده و هم‌چنین سه و شش ماه و یک سال بعد از عمل و پس از آن نیز هر سال یک‌بار پی‌گیری شدند. از شاخص‌های آمار توصیفی شامل میانگین انحراف‌معیار و نیز از آزمون Student's t-test استفاده شد. جهت آنالیز داده‌ها از نرم‌افزار SPSS ویراست ۱۶ استفاده شد.

یافته‌ها

از مجموع ۴۹ بیماری که تحت جراحی استئوتومی و اروس دیستال فمور قرار گرفتند، فقط ۲۷ مورد در پی‌گیری و مطالعه به‌صورت منظم شرکت داشتند که با توجه به دو طرفه بودن جراحی در سه بیمار، در مجموع ۳۰ زانو بررسی شد. میانگین سن بیماران $۱۹/۶۶ \pm ۴/۳۵$ سال (با دامنه ۱۰-۳۴ سال) بود. هشت ($۲۹/۷\%$) مورد از بیماران مذکر و ۱۹ ($۷۰/۴\%$) مؤنث بودند. سن متوسط پسران $۱۸/۷۵ \pm ۴/۷۱$ و سن متوسط دختران $۲۰/۰۵ \pm ۴/۲۶$ سال بود. ۱۰ (۳۷%) مورد از و لگوس در طرف راست و ۱۴ (۵۲%) مورد در سمت چپ و سه (۱۱%) مورد در دو طرف گزارش شد.

میانگین مدت زمان پی‌گیری، $۳۰/۷ \pm ۳/۳۶$ ماه بود که دامنه زمانی بین ۵-۷۶ ماه گزارش شد. میانگین مدت زمان پی‌گیری در افراد مذکر $۲۹/۳۷ \pm ۶/۰۴$ ماه و میانگین مدت زمان پی‌گیری در افراد مؤنث $۳۱/۱۵ \pm ۳/۷۱$ ماه بود ($P=۰/۵۴$).

میانگین زاویه آناتومیک تیبیا- فمور قبل از جراحی $۱۷/۲ \pm ۱/۱۸$ و بعد از جراحی $۴/۷۱ \pm ۰/۵۱$ گزارش شد که بنا بر Student's t-test انجام شده کاهش معناداری در زاویه گزارش شده بعد از جراحی نسبت به زمان قبل از جراحی مشاهده شد ($P \leq ۰/۰۰۰۱$) (جدول ۱، شکل ۱).

براساس معیار KSS وضعیت بیماران در کل در میان مدت به‌صورت $۷/۱\%$ ضعیف، $۷/۱\%$ متوسط، $۲۵/۱\%$ خوب و $۶۰/۷\%$ عالی بود و در کل میانگین عددی این معیار عدد $۸۲/۵۲$ بود (جدول ۲). در پنج بیمار جراحی مجدد صورت گرفت که در چهار مورد به‌علت عود دفورمیتی بود که در آن‌ها یک مورد علت عود دفورمیتی در اثر ابتلای بیمار به کندرواکتودرمال دیس‌پلازی بود. در سه مورد دیگر علت عود

را نمی‌دهد.^۴ به‌همین علت اگر زاویه آناتومیک تیبیا- فمور Tibiofemoral Angle (TFA) بیش از ۱۲-۱۰ درجه و لگوس باشد و یا سطح مفصلی بیش از ۱۰ درجه نسبت به خط افق زاویه داشته باشد، روش انتخابی جهت اصلاح تغییر شکل و تصحیح آن انجام استئوتومی و اروس دیستال فمور است.^۵

در این مطالعه به بررسی نتایج درمان در بیماران با ژنولوگوم با معیار KSS و نیز میزان تغییرات زوایای محور مکانیکی اندام تحتانی در رادیوگرافی‌های قبل و پس از عمل جراحی پرداخته شده است.

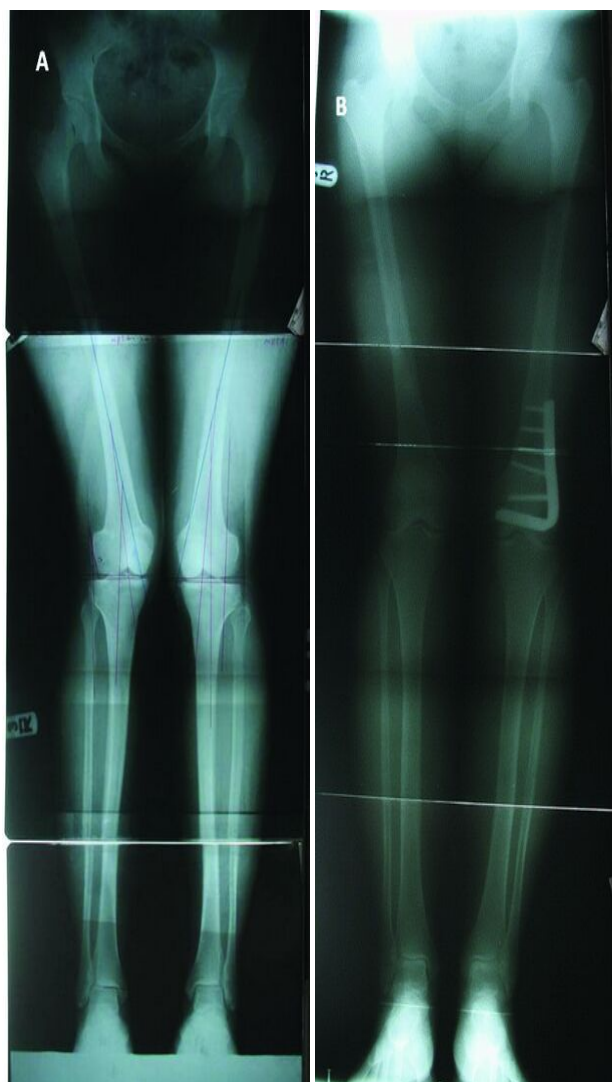
روش بررسی

مطالعه حاضر از نوع توصیفی مقطعی بوده و در بیمارستان شفا یحیاییان تهران، در فاصله سال‌های ۹۰-۱۳۸۴، بر روی بیماران مراجعه‌کننده که تحت جراحی و اروس استئوتومی دیستال فمور به‌علت ژنولوگوم قرار گرفته بودند، صورت گرفت. ۲۷ بیمار مورد بررسی قرار گرفتند که به‌علت دو طرفه بودن بیماری در سه بیمار، ۳۰ زانو بررسی شد.

قبل از عمل و نیز در مراجعات بعدی بیماران پس از عمل رادیوگرافی ایستاده نیم‌رخ و نیز رادیوگرافی رخ سرتاسری از اندام تحتانی که هر سه مفصل هیپ، زانو و مچ پا را شامل شود (Alignment view)، انجام شد.

معیار Knee Society Score (KSS) نیز برای ارزیابی وضعیت بیماران پس از عمل جراحی استفاده شد. مقیاس KSS وضعیت بیماران را از نظر وضعیت درد، دامنه حرکتی زانو و پایداری قدامی- خلفی و نیز پایداری (Stability) و اروس- و لگوس و راستای اندام تحتانی (Alignment) امتیازدهی می‌کند. امتیاز (< ۶۰) به‌مفهوم نتیجه ضعیف (Poor)، $۶۰-۶۹$ به‌منزله نتیجه متوسط (Fair)، امتیاز $۷۰-۷۹$ خوب (Good) و ≥ ۸۰ به‌مفهوم عالی (Excellent) است. محور مکانیکی اندام تحتانی از اتصال مرکز سر استخوان ران و مرکز استخوان تالوس حاصل می‌شود.^۷

معیارهای جراحی در بیماران مرکز درمانی ما وجود تغییر شکل و لگوس با زاویه فمور- تیبیا بیش از ۱۲ درجه که دردناک باشد، شیب سطح مفصلی بیش از ۱۰ درجه نسبت به سطح افق، کاهش فضای مفصلی لترال زانو و نیز جنبه زیبایی و ظاهری آن بود.^۹ مراجعات



شکل ۱: رادیوگرافی ایستاده رخ از اندام تحتانی (A) قبل از عمل جراحی (B) پس از عمل جراحی برای مشاهده هر سه مفصل هیپ، زانو و مچ پا (Alignment view).

نتایج خوب مطالعه حاضر مرتبط بود. در مطالعه Healy WL که به مدت چهار سال به بررسی استئوتومی دیستال فمور پرداخت، ۸۳٪ از بیماران با نتایج خوب و یا عالی همراه بودند.^{۱۱} در مطالعه دیگر که توسط Aglietti انجام شد، به بررسی ۱۸ بیمار مبتلا به استئوآرتروز کمپارتمان لترال در زمینه ژنولگوم پرداخت. وی نیز جهت تثبیت داخلی از Blade plate ۹۰ درجه استفاده کرده و به طور متوسط ۹ سال بررسی و پی گیری نمود و براساس معیار KSS در ۷۷٪ بیماران با

جدول ۱: ارتباط میانگین زاویه تیبیا-فمور قبل و بعد از عمل جراحی

زاویه	قبل از جراحی ±SD*	بعد از جراحی ±SD	P
تیبا-فمور	۱۷/۲±۱/۱۸	۴/۷۱±۰/۵۱	۰/۰۰۰۱

*SD: Standard Deviation

جدول ۲: نتایج رضایت بیماران بعد از جراحی براساس معیار KSS

وضعیت	بیماران (%)
ضعیف	۲ (۰/۷۱)
متوسط	۲ (۰/۷۱)
خوب	۷ (۰/۲۵/۱)
عالی	۱۶ (۰/۶۰/۷)

شکسته شدن کورتکس مقابل به علت مشکلات تکنیکی بود که در هنگام استئوتومی کورتکس دچار شکستگی شد.

در یک مورد هم عدم جوش خوردگی محل استئوتومی در اثر بیماری زمینه‌ای بود که به علت بیماری زمینه‌ای دیسپلازی متافیز دچار عدم جوش خوردگی شد که با پیوند استخوان در محل عمل جوش خوردگی حاصل شد.

بحث

میانگین KSS در مطالعه حاضر بیانگر بهبود بیماران در جراحی بود که این نتایج به دست آمده مشابه با مطالعات صورت گرفته بود براساس نتایج ارزیابی KSS و نیز رضایت مندی اکثریت بیماران از جراحی انجام شده و با توجه به دامنه سنی بیماران که بیش تر در رنج سنی جوان بودند، حصول نتایج درمانی خوب یا عالی به احتمال زیاد متأثر از سن بیماران مورد مطالعه بوده و هدف عمده جراحی‌های انجام شده برای پیشگیری از بروز استئوآرتروز زانو در آینده بود. عامل دیگر که در موفقیت درمان انجام شده در بیماران مورد مطالعه مؤثر بود، استفاده از وسیله Blade plate جهت تثبیت داخلی محل استئوتومی بود، زیرا با کاربرد چنین وسیله‌ای پس از انجام استئوتومی میزان بهبودی و جوش خوردگی محل استئوتومی بالا بود و لذا با

(جدول ۱). بر این اساس می‌توان نتیجه گرفت که جراحی‌های متداول در بیمارستان شفا یحیایان توانسته است تغییر شکل را بهبود بخشد که مشابه نتایج Kashani بود.^{۱۱} در مطالعه Healy نیز که استئوتومی بر روی ۲۳ مورد انجام گرفت، زاویه تیبیا-فمور بعد از جراحی بهبود نشان داد.^{۱۰} با انتخاب صحیح بیماران مبتلا به ژنولگوم که نیاز به جراحی را با توجه به معیارهای مطالعه داشته‌اند علاوه بر کسب رضایت بیماران، از نتایج عمل از بروز آرتروز زانو در سنین بالاتر جلوگیری خواهد شد.

بر اساس یافته‌های به‌دست‌آمده از مطالعه حاضر نتایج استئوتومی واروس دیستال فمور به‌صورت لترال و مدیال مشابه بوده و در نتیجه پیشنهاد می‌شود، جراح بسته به تمایل خود و با در نظر گرفتن شرایط بیمار جراحی لترال یا مدیال را انتخاب نماید. هم‌چنین پیشنهاد می‌شود، مطالعه حاضر با تعداد نمونه آماری بیش‌تری انجام گیرد. *سپاسگزاری:* این مقاله تحت عنوان "بررسی نتایج درمانی واروس استئوتومی دیستال فمور در مبتلایان به ژنولگوم" در سال ۱۳۹۰ در دانشگاه علوم پزشکی ایران اجرا شده است.

نتایج خوب یا عالی همراه بود. البته در مطالعه وی هیچ‌گونه عدم جوش‌خوردگی گزارش نشد. بررسی‌ها در مطالعات دیگر نیز نتایج به‌نسبت مشابهی داشته است.^{۱۱-۱۳} در مقایسه مطالعه حاضر با مطالعه Aglietti علت نتایج بهتر حاصل شده در مطالعه حاضر تفاوت در جامعه مورد بررسی بود، به‌گونه‌ای که در مطالعه حاضر گروه سنی از دسته جوان بوده، ولی در مطالعه مذکور گروه سنی بیماران اغلب افراد مسن با علائم رادیوگرافی آرتروز بود و باعث پایین بودن نتایج رضایت‌مندی و معیار KSS بعد از عمل نسبت به مطالعه ما بود.

در مطالعات مشابه صورت‌گرفته نیز نتایج جراحی رضایت اکثریت بیماران را نشان داد. در مطالعه Healy WL در ۸۳٪ بیماران رضایت در سطح عالی گزارش شد.^{۱۰} بر اساس گزارش Omidi-Kashani نیز میانگین رضایت‌مندی مشابه نتایج مطالعه حاضر بود هم‌چنین مطالعات دیگر نیز نتایج مشابه را نشان داد.^{۱۱} در دیگر بررسی‌ها نیز نتایج مشابه مشاهده شد.^{۱۱-۱۳} در مطالعه حاضر هم‌چنین بر اساس آزمون Student's t-test تفاوت معناداری در زاویه تیبیا-فمور قبل و بعد از عمل مشاهده شد

References

- Canale ST, Beatty JH, editors. Campbell's Operative Orthopaedics. 11th ed. Philadelphia, PA: Mosby Elsevier; 2008. p. 249.
- Sabharwal S, Zhao C. Assessment of lower limb alignment: supine fluoroscopy compared with a standing full-length radiograph. *J Bone Joint Surg Am* 2008;90(1):43-51.
- Sharma L, Song J, Felson DT, Cahue S, Shamiyeh E, Dunlop DD. The role of knee alignment in disease progression and functional decline in knee osteoarthritis. *JAMA* 2001;286(2):188-95.
- Preston CF, Fulkerson EW, Meislin R, Di Cesare PE. Osteotomy about the knee: applications, techniques, and results. *J Knee Surg* 2005;18(4):258-72.
- Backstein D, Morag G, Hanna S, Safir O, Gross A. Long-term follow-up of distal femoral varus osteotomy of the knee. *J Arthroplasty* 2007;22(4 Suppl 1):2-6.
- Wang JW, Hsu CC. Distal femoral varus osteotomy for osteoarthritis of the knee. *J Bone Joint Surg Am* 2005;87(1):127-33.
- Insall JN, Ranawat CS, Aglietti P, Shine J. A comparison of four models of total knee-replacement prostheses. *J Bone Joint Surg Am* 1976;58(6):754-65.
- Eckstein F, Wirth W, Hudelmaier M, Stein V, Lengfelder V, Cahue S, et al. Patterns of femorotibial cartilage loss in knees with neutral, varus, and valgus alignment. *Arthritis Rheum* 2008;59(11):1563-70.
- Hunter DJ, Sharma L, Skaife T. Alignment and osteoarthritis of the knee. *J Bone Joint Surg Am* 2009;91 Suppl 1:85-9.
- Healy WL, Anglen JO, Wasilewski SA, Krackow KA. Distal femoral varus osteotomy. *J Bone Joint Surg Am* 1988;70(1):102-9.
- Omidi-Kashani F, Hasankhani IG, Mazlumi M, Ebrahimzadeh MH. Varus distal femoral osteotomy in young adults with valgus knee. *J Orthop Surg Res* 2009;4:15.
- Aglietti P, Menchetti PP. Distal femoral varus osteotomy in the valgus osteoarthritic knee. *Am J Knee Surg* 2000;13(2):89-95.
- Mathews J, Cobb AG, Richardson S, Bentley G. Distal femoral osteotomy for lateral compartment osteoarthritis of the knee. *Orthopedics* 1998;21(4):437-40.

Distal femoral varus osteotomy in 27 young patients with genu valgum

Abstract

Received: 08 Oct. 2013 Accepted: 16 Nov. 2013 Available online: 01 Jan. 2014

Mahmoud Jabalameli M.D.¹
Abolfazl Bagheri Fard M.D.¹
Ali Jahansouz M.D.^{1*}
Tahmineh Mokhtari Ph.D.²

1- Department of Orthopedic Surgery, Shafa Orthopedic Hospital, Iran University of Medical Sciences, Tehran, Iran.

2- Ph.D. Student of Anatomy, Tehran University of Medical Sciences, Tehran, Iran.

Background: Genu valgum deformity is exaggerated valgus alignment of lower extremity mechanical axis in knee with a joint line that slopes superolaterally and is corrected by distal femoral osteotomy. In this study the results of treatment and satisfaction in patients with genu valgum were evaluated according to knee society score (KSS) and changes in pre-operation and post-operation lower extremity mechanical axis were compared to each other.

Methods: The present study is a cross-sectional study that was performed on 27 patients (30 knees) who have had distal femoral varus osteotomies between 2005 to 2011. Patient's data were collected from hospital documents, pre-operation and post-operation alignment views and physical exams of operated patients. Radiographs were from the lower extremities and including three joints of hip, knee and ankle (alignment view). Mechanical axis of femur and tibia were drawn and they were compared to each other. For measuring patient satisfaction, KSS score was used. All data was collected and evaluated by SPSS 16 software.

Results: In this study, 30 knees (in 27 patients) by mean of 30.7±3.36 months follow-up, (range, 5-76 months) were evaluated. The mean of ages in patients was 19.66±4.35, (range 10-34 years). Ten cases (37%) of valgus were on the right side and 14 cases (52%) on the left side and three (11%) cases were reported on both sides. Based on Student's t-test, there was a significant difference in post-operation lower extremity mechanical axis. The mean of KSS score was 82.52 and the score was defined as 60.7% excellent, 25.1% good, 7.1% fair, and 7.1% poor in patients. According to the results of study, in five patients were non-union and re-operated.

Conclusion: Distal femoral varus osteotomy is a reliable procedure in knees with valgus correction. This procedure with precise selection of patients, have acceptable end results.

Keywords: alignment view, femur supra chondyle, genu valgum, KSS score, osteotomy.

* Corresponding author: Shafa Orthopedic Hospital, Mojahedin St., Baharestan, Tehran, Iran.
Tel: +98-21-33542022
E-mail: a_jahansouz@yahoo.com