

اثرات پیشگیرانه پالپ گوجه‌فرنگی بر تغییرات پیش سرطانی دهان موش صحرایی ایجاد شده توسط ۴-نیتروکینولون ۱-اکسید

چکیده

محمد مشایخی^{*۱}

داریوش مهاجری^۲

محمد رضا ولیلو^۲

۱- گروه علوم درمانگاهی، دانشکده دامپزشکی، دانشگاه آزاد اسلامی، واحد تبریز، تبریز، ایران.

۲- گروه پاتوبیولوژی، دانشکده دامپزشکی، دانشگاه آزاد اسلامی، واحد تبریز، تبریز، ایران.

دریافت: ۱۳۹۲/۱۱/۰۶ پذیرش: ۱۳۹۳/۰۴/۰۲ آنلاین: ۱۳۹۳/۰۴/۲۵

زمینه و هدف: کارسینوم سلول‌های سنگفرشی مخاط دهان ششمین سرطان شایع در جهان محسوب می‌شود. اثرات محافظتی مصرف سبزیجات و میوه‌ها بر انواع مختلف سرطان از جمله سرطان دهان مشخص شده است. گوجه‌فرنگی با داشتن لیکوپن و بیوفلاونوئیدها دارای خواص ضدسرطانی می‌باشد. هدف این مطالعه ارزیابی اثرات پیشگیرانه پالپ گوجه‌فرنگی بر تغییرات پیش سرطانی بافت پوششی مخاط زبان موش صحرایی ناشی از ۴-نیتروکینولون ۱-اکسید (4-NQO) می‌باشد.

روش بررسی: تعداد ۴۸ سر موش صحرایی نر و بیستار به‌طور تصادفی به چهار گروه مساوی تقسیم شدند. گروه یک، شاهد در نظر گرفته شد. گروه‌های دو تا چهار، 4-NQO (۳۰ ppm) را به‌مدت ۱۲ هفته در آب آشامیدنی دریافت کردند. گروه‌های سه و چهار همزمان پالپ گوجه‌فرنگی (۲۰ و ۴۰) را از طریق گاواژ دریافت کردند. در پایان، ارزیابی هیستولوژی از لحاظ تغییرات سرطانی در بافت پوششی مخاط زبان موش‌ها انجام شد.

یافته‌ها: در بافت پوششی مخاط زبان موش‌های گروه شاهد هیچ‌گونه تغییر پاتولوژیک مشاهده نشد. در گروه تیمار با 4-NQO، دوازده هفته پس از آخرین تیمار تغییرات پیش سرطانی بافت پوششی مخاط زبان ظاهر شد. پالپ گوجه‌فرنگی با هر دو دوز (۲۰ و ۴۰ ml/kg) شدت بروز تغییرات پیش سرطانی را کاهش داد و باعث کاهش معنادار میزان وقوع ضایعات پیش سرطانی در بافت پوششی مخاط زبان موش‌ها شد (به ترتیب: $P=0/008$ و $P=0/024$). میزان وقوع دیسپلازی از نوع شدید در بافت پوششی مخاط زبان در گروه تیمار با دوز بالای پالپ گوجه‌فرنگی به‌طور معناداری کمتر از گروه تیمار با دوز پایین بود ($P=0/037$).

نتیجه‌گیری: نتایج نشان داد که پالپ گوجه‌فرنگی در مهار پیشرفت سرطان بافت پوششی مخاط زبان ناشی از 4-NQO در موش صحرایی موثر می‌باشد.

کلمات کلیدی: گوجه‌فرنگی، ۴-نیتروکینولون ۱-اکسید، سرطان دهان، موش صحرایی.

* نویسنده مسئول: تبریز، دانشگاه آزاد اسلامی، دانشکده دامپزشکی، گروه علوم درمانگاهی، واحد تبریز
تلفن: ۰۴۱۱-۶۳۳۳۳۹
E-mail: mashayekhi@iaut.ac.ir

مقدمه

مورد جدید در ایالات متحده تشخیص داده شده و گزارش می‌گردد.^۱ بروز کارسینوم سلول‌های سنگفرشی دهان ارتباط نزدیکی با مصرف تنباکو و الکل دارد. تصور می‌شود تغییرات متعدد ژنتیکی در رشد و توسعه این تومور در محوطه دهان دخالت داشته باشد.^{۲-۵} درمان‌های امروزه به‌طور عمده شامل جراحی، رادیوتراپی و شیمی‌درمانی یا ترکیبی از این موارد می‌باشد.^۶ شیمی‌درمانی از راهکارهای اصلی درمان در این زمینه به حساب می‌آید اما این روش درمان عوارضی از جمله تهوع و

سرطان ناحیه سر و گردن حدود ۵-۳٪ بدخیمی‌ها را در کشورهای غربی به‌خود اختصاص می‌دهد که ۳۰٪ از این سرطان‌ها مربوط به سرطان محوطه دهان می‌باشد. سرطان سلول‌های سنگفرشی (Squamous Cell Carcinoma, SCC) محوطه دهان از لحاظ شیوع، ششمین سرطان در جهان به‌شمار می‌رود و سالانه در حدود ۳۰,۰۰۰

توسط ۴-نیتروکینولون ۱-اکسید در دهان موش صحرایی نشان داده است.^{۱۸} طی مطالعه Tanaka مشخص شد که آیوراپتن (Auraptene) موجود در مرکبات، سرطان تجربی ایجاد شده توسط ۴-نیتروکینولون ۱-اکسید در دهان موش صحرایی را مهار می‌کند.^{۲۶}

در بررسی منابع، مطالعه‌ای در رابطه با اثرات ضدسرطانی پالپ گوجه‌فرنگی بر سرطان تجربی ایجاد شده در محوطه دهان توسط ۴-نیتروکینولون ۱-اکسید در موش صحرایی وجود ندارد. گوجه‌فرنگی (*Solanum lycopersicum*) یکی از سبزیجات اصلی در سراسر جهان با گستره وسیع بوده و منبع بسیار خوب اغلب مغذی‌ها و متابولیت‌های ثانویه مهم برای سلامتی انسان مثل: آب معدنی، ویتامین C، لیکوپن، فلاونوئیدها، فنولیک‌ها و کلروفیل می‌باشد.^{۲۷} علاوه بر این، مطالعات زیادی در مورد اثرات ضدسرطانی، ضد نقرسی و آنتی‌اکسیدانی (لیکوپن) گوجه‌فرنگی انجام شده است.^{۲۸} به هر حال، گوجه‌فرنگی که به‌عنوان خوش‌طعم‌کننده در خوراکی‌ها و نوشیدنی‌ها مورد استفاده قرار می‌گیرد، به‌صورت درمانی آلترا تیبو نیز برای مداوای سرطان، برونشیت، آلرژی‌ها و نقرس نیز به‌کار می‌رود.^{۲۹} در مطالعه مورد-شاهدی Le Marchand نشان داده شد که مصرف گوجه‌فرنگی با کاهش خطر سرطان ریه در ارتباط است.^{۳۰}

مطالعه Steinmetz و همکارانش رابطه بین مصرف گوجه‌فرنگی و کاهش خطر ابتلا به سرطان ریه را نیز به اثبات رساند.^{۳۱} مطالعه Graham و Tajima، نشان داد که مصرف گوجه‌فرنگی با کاهش خطر ابتلا به سرطان معده ارتباط معنادار دارد.^{۳۲،۳۳} مطالعه Freudenheim و همکاران نشان داد که رابطه معکوسی بین میزان مصرف گوجه‌فرنگی و میزان ابتلا به سرطان کولورکتال وجود دارد.^{۳۴} مطالعه مورد-شاهدی Franceschi و مطالعه Hu و همکاران نشان داد که مصرف مقدار زیاد گوجه‌فرنگی، تا حدود ۶۰٪ خطر ابتلا به سرطان کولون و رکتوم را کاهش می‌دهد.^{۳۵،۳۶} در مطالعه Cook-Mozaffari و همکاران در ایران، کاهش معناداری (۳۹٪) از لحاظ خطر ابتلا به سرطان مری در بین مردانی که گوجه‌فرنگی مصرف می‌کردند، مشاهده شد، لکن ارتباط معنادار از این لحاظ در بین زنان دیده نشد.^{۳۷}

در مطالعه Brown و همکارانش، کاهش ۳۰ درصدی از لحاظ ابتلا به سرطان ریه در بین مردانی که گوجه‌فرنگی مصرف می‌کردند، مشاهده گردید.^{۳۸} تحقیقات Bueno و همکارانش نشان داد که کاهش مصرف گوجه‌فرنگی باعث افزایش چهار الی پنج برابری خطر ابتلا به سرطان

استفراغ، ریزش مو، خستگی، ضعف سیستم ایمنی و هجوم عوامل عفونی و اختلالات سیستمیک دارد.^۷ بنابراین، یافتن راهکاری مناسب با حداقل عوارض جانبی حایز اهمیت می‌باشد. در این راستا استفاده از ترکیبات گیاهی به‌خصوص عصاره‌های گیاهانی که خاصیت ضد سرطانی دارند مفید می‌باشد. در مطالعات اپیدمیولوژیک متعددی که در مورد ارتباط بین خوراک و سرطان انجام شده، اثرات پیشگیرانه مصرف سبزیجات و میوه‌ها بر انواع مختلف سرطان از جمله سرطان دهان معلوم گردیده است.^{۱۰-۸} تعدادی از ریزمغذی‌ها، درشت‌مغذی‌ها و مواد غیرمغذی موجود در خوراک به‌عنوان مهارکننده یا ممانعت‌کننده در برابر سرطان‌زاهای شیمیایی گزارش گردیده‌اند.^{۱۱} شواهد و مدارک علمی قابل‌توجهی وجود دارند تا بتوان به‌کمک آنها مدعی شد که مواد خوراکی و غیرمغذی گیاهی می‌توانند روند سرطان‌زایی را به‌طور موثر تحت کنترل درآورند.^{۱۲}

یکی از عوامل غیرمغذی گیاهی ممانعت‌کننده از ابتلا به سرطان فلاونوئیدها هستند.^{۱۳،۱۴} مطالعات اخیر نشان داده‌اند که برخی از فلاونوئیدها در رژیم خوراکی روزانه دارای اثرات مهاری در بروز سرطان‌های محوطه دهانی می‌باشند.^{۱۵-۱۸} رادیکال‌های آزاد و گونه‌های واکنشگر مرتبط به آن، در چندین روند پاتولوژیک و فیزیولوژیک شامل حملات صرعی، سرطان، مرگ سلولی، التهاب و درد به‌شدت دخالت دارند.^{۱۹-۲۲} بنابراین، روشن است که گیاهان و میوه‌ها با خواص قوی آنتی‌اکسیدانی می‌توانند به‌عنوان منبعی غنی از عوامل ضد سرطان به‌شمار آیند.^{۲۳-۲۵}

مطالعات زیادی در خصوص اثرات ضد کارسینوزنی گیاهان و مواد خوراکی مختلف بر کارسینوم‌های محوطه دهان انجام شده است.^{۲۴،۲۹} اثرات ضد کارسینوزنی کورکومین (Curcumin) به‌عنوان مهمترین ترکیب فنولی طبیعی (Natural phenol) موجود در زردچوبه و هسپردین (Hesperidin) که یک گلیکوزید فلاوانون (Flavanone glycoside) بوده و به وفور در مرکبات یافت می‌شود، در مقایسه با کاروتن، توسط Tanaka و همکاران در سرطان تجربی ایجاد شده توسط ۴-نیتروکینولون ۱-اکسید (*4-nitroquinoline 1-oxide*) در دهان موش صحرایی مورد مطالعه قرار گرفته است.^{۱۵} مطالعات انجام‌شده توسط Tanaka و همکاران اثرات ضد کارسینوزنی دی‌اُسمین (Diosmin) به‌عنوان یک فلاونون (Flavone) موجود در گیاه گلپوره (*Teucrium gnaphalodes*) را در سرطان تجربی ایجاد شده

همکاران و میزان مصرف پالپ گوجه‌فرنگی بر اساس مطالعه Weremfo و همکاران تنظیم شد.^{۲۶} برای تهیه پالپ گوجه‌فرنگی، میوه رسیده و تازه گوجه‌فرنگی هر بار به مقدار ۵۰۰ gr پس از شستشو و جداسازی دانه‌های آن توسط مخلوط‌کن هموژنیزه شد. هموژنات تهیه‌شده جهت استفاده در دمای ۴ °C یخچال نگه‌داری شد.^{۲۱}

برای انجام این مطالعه، از تعداد ۴۸ سر موش صحرایی نر بالغ نژاد ویستار با وزن تقریبی ۲۰±۲۲۰ gr و در محدوده سنی ۹ هفته که از محل پرورش و نگه‌داری حیوانات آزمایشگاهی انستیتو پاستور ایران خریداری شده بودند، استفاده شد. شرایط تغذیه و نگه‌داری برای تمام گروه‌ها یکسان و به‌صورت ۱۲ ساعت روشنایی/ تاریکی و دمای ۲۱±۲ °C بود. جیره خوراکی یکسان و آب نیز به‌طور آزاد در دسترس قرار گرفته و پس از یک هفته عادت به شرایط جدید، آزمایش شروع شد. موش‌ها به‌طور تصادفی به چهار گروه مساوی تقسیم شدند. گروه یک به‌عنوان شاهد سالم در نظر گرفته شد که با خوراک استاندارد و آب آشامیدنی معمول مورد تغذیه قرار گرفت. در گروه‌های دو تا چهار، ماده سرطان‌زای ۴-نیتروکینولون ۱-اکسید (Sigma Chemical Co., St. Louis, Mo, USA) به‌میزان ۳۰ ppm به‌مدت ۱۲ هفته در آب آشامیدنی اضافه شد. در گروه‌های سه و چهار همزمان، پالپ هموژن گوجه‌فرنگی به‌ترتیب به‌میزان ۲۰ و ۴۰ ml/kg و وزن بدن روزانه بین ساعات ۱۰ تا ۱۲ صبح از سیکل روشنایی گاوژا گردید.

در پایان دوره آزمایش، متوسط وزن بدن موش‌ها جهت ارزیابی اثرات توکسیک احتمالی مورد محاسبه قرار گرفت. همزمان همه موش‌ها با ایجاد دررفتگی در مهره‌های گردن (Cervical dislocation) به‌راحتی کشته شدند. زبان موش‌ها جدا و خارج گردید و از نمونه‌های فوق با استفاده از شیوه‌های رایج پاساژ بافت و تهیه مقاطع هیستوپاتولوژی، برش‌هایی با ضخامت پنج میکرون و با روش رنگ‌آمیزی هماتوکسیلین-انوزین تهیه شد. ارزیابی هیستوپاتولوژیک از لحاظ تغییرات پیش‌سرطانی در بافت پوششی مخاط زبان توسط معیار ارایه‌شده توسط Baonczy, Csiba, Kramer و همکاران انجام شد.^{۲۳،۲۲}

واکاوی آماری میزان وقوع ضایعات توسط Fisher's exact probability test یا آزمون χ^2 انجام شد. متوسط وزن موش‌ها در گروه‌های مورد مطالعه به‌صورت میانگین ± انحراف معیار (mean±SD)

لوزالمعده می‌شود.^{۳۹} در مطالعه Aboul-Enein و همکارانش، مشخص شد که عصاره‌های آبی و الکلی گوجه‌فرنگی اثرات آنتی کانسروژنیک بر سلول‌های سرطانی رده Ehrlich Ascites Carcinoma Cells (EACC) و HepG2 دارد.^{۱۲} تنها در یک مطالعه تجربی اثرات ضد سرطانی عصاره گوجه‌فرنگی بر کارسینوم پوست تجربی القا شده توسط 7,12-dimethyl-benz[a]anthracene در موش C57 Bl (Swiss albino and C57 Bl mice) مورد مطالعه قرار گرفته است.^{۴۰}

با توجه به اثرات ضدسرطانی گیاه گوجه‌فرنگی، گمان می‌رود این گیاه بتواند مخاط دهان را نیز در مقابل اثرات سرطان‌زایی مواد شیمیایی مختلف نیز محافظت کند. بنابراین، مطالعه تجربی حاضر برای اولین بار جهت ارزیابی اثرات پیشگیرانه پالپ گوجه‌فرنگی بر سرطان تجربی دهان ایجاد شده توسط ۴-نیتروکینولون ۱-اکسید در مدل موش صحرایی طراحی و انجام گردید.

بدیهی است که گیاهان دارویی به‌علت سهولت دسترسی، کاهش عوارض جانبی و قیمت پایین، به‌عنوان جایگزین‌های مناسب داروهای صناعی، همواره مورد توجه بوده و از چند دهه اخیر به‌طور خاص مورد توجه محققین قرار گرفته‌اند. اگر چه عوامل دارویی متنوعی برای درمان انواع بیماری‌ها وجود دارد، لکن اغلب بیماران قادر به تحمل اثرات جانبی داروهای شیمیایی نیستند و از سوی دیگر اکثر گیاهان اثرات جانبی بسیار اندکی در روی بیماران به‌جای می‌گذارند.

با انجام این مطالعه خاصیت ضد سرطانی گوجه‌فرنگی در خصوص کارسینوم دهان برای اولین بار به‌طور تجربی مورد مطالعه قرار می‌گیرد که در صورت تایید می‌تواند به‌عنوان یک منبع قابل دسترس و با خاصیت آنتی‌اکسیدانی به‌صورت مکمل و افزودنی خوراکی و یا از طریق صنایع داروسازی جهت پیشگیری از سرطان مورد استفاده قرار گیرد.

روش بررسی

این مطالعه تجربی مداخله‌گر آزمایشگاهی در سال ۱۳۹۲، در مرکز تحقیقات دانشگاه آزاد اسلامی تبریز انجام گرفت و کلیه ملاحظات اخلاقی و پروتکل‌های کار روی حیوانات آزمایشگاهی مورد تأیید کمیته نظارت بر حقوق حیوانات آزمایشگاهی این مرکز بود. طول مدت آزمایش در این مطالعه بر اساس مطالعه Tanaka و

هیپرپلاستیک و دیسپلاستیک ملایم تا متوسط با میزان وقوع کمتری نسبت به گروه‌های دو و سه در بافت پوششی مخاط زبان موش‌ها مشاهده شد، ولی در هیچ‌کدام از موش‌های این گروه تغییرات دیسپلاستیک شدید دیده نشد. از لحاظ میزان ابتلا به تغییرات پیش‌سرطانی بین گروه دو و گروه‌های یک، چهار و سه اختلاف معنادار (به ترتیب: $P < 0/001$ ، $P = 0/008$ و $P = 0/024$) وجود داشت. تنها دو سر از موش‌های گروه چهار که 40 ml/kg پالپ گوجه‌فرنگی در کنار ۴-نیتروکینولون ۱-اکسید دریافت کرده بودند، هیپرپلازی پاییلر و تغییرات متوسط دیسپلاستیک داشتند. در هر صورت، فراوانی ابتلا موش‌ها به دیسپلازی متوسط در گروه چهار به‌طور معناداری کمتر از گروه سه ($P = 0/037$) بود. مقایسه فراوانی ابتلا موش‌ها به تغییرات پیش‌سرطانی در جداول ۲ و ۳ ارائه شده است.

جدول ۱: مقایسه میانگین وزن بدن بین گروه‌های مورد آزمایش

گروه‌ها	تیمار	وزن بدن
۱	شاهد	$224/38 \pm 15/52^a$
۲	۴-نیتروکینولون ۱-اکسید	$193/67 \pm 10/15^b$
۳	۴-نیتروکینولون ۱-اکسید به‌علاوه 20 ml/kg پالپ گوجه‌فرنگی	$202/12 \pm 11/76^b$
۴	۴-نیتروکینولون ۱-اکسید به‌علاوه 40 ml/kg پالپ گوجه‌فرنگی	$208/31 \pm 15/31^b$

حروف غیر یکسان نشان‌دهنده اختلاف معنادار توسط آزمون آنالیز واریانس یک‌طرفه و آزمون تعقیبی دانکن می‌باشد ($P < 0/05$). مقادیر به‌صورت میانگین \pm انحراف معیار (mean \pm SD) برای ۱۲ سر موش صحرایی در هر گروه ارائه شده است.

ارایه و مقایسه آن بین گروه‌های آزمایشی توسط آزمون آنالیز واریانس یک‌طرفه (ANOVA) و آزمون تعقیبی دانکن (Duncan) انجام شد. مقادیر $P < 0/05$ معنادار تلقی شد. از نرم‌افزار SPSS ویراست ۱۷ استفاده شد.

یافته‌ها

میانگین وزن بدن موش‌های صحرایی گروه‌های مختلف در انتهای آزمایش، در جدول ۱ نشان داده شده است. بعد از ۱۲ هفته تیمار، میانگین وزن بدن موش‌ها در گروه‌های دو، سه و چهار به‌طور معناداری (به ترتیب: $P = 0/022$ ، $P = 0/031$ و $P = 0/046$) کمتر از گروه یک بود.

اما اختلاف معناداری از این لحاظ بین گروه‌های دو تا چهار مشاهده نشد. در این بررسی، بعد از ۱۲ هفته تیمار، هیپرپلازی ساده و پاییلری و دیسپلازی با شدت‌های مختلف (ملایم، متوسط و شدید) که به‌عنوان ضایعات پیش‌سرطانی برای سرطان دهان شناخته می‌شوند، در بافت پوششی مخاط زبان موش‌های صحرایی گروه‌های دو تا چهار مشاهده شد. اما این ضایعات پیش‌سرطانی در گروه یک مشاهده نگردید. به‌طور تقریبی تمام موش‌های گروه دو مبتلا به هیپرپلازی ساده و پاییلری و انواع مختلف دیسپلازی (ملایم، متوسط و شدید) شده بودند.

در بافت پوششی مخاط زبان موش‌های گروه سه نیز هیپرپلازی و تغییرات ملایم تا شدید دیسپلاستیک مشاهده شد اما نسبت به گروه دو از فراوانی کمتری برخوردار بود. در گروه چهار، تغییرات

جدول ۲: مقایسه میزان وقوع تغییرات پیش‌سرطانی در بافت پوششی مخاط زبان موش‌ها بین گروه‌های مورد آزمایش

گروه‌ها	تیمار	تعداد موش‌های صحرایی مبتلا/تعداد کل موش‌های صحرایی (درصد)		
۱	شاهد	سالم	هیپرپلازی	دیسپلازی
		$100/12/12^a$	$0/0/12^a$	$0/0/12^a$
۲	۴-نیتروکینولون ۱-اکسید	$0/0/12$	$100/12/12$	$83/33/10/12$
۳	۴-نیتروکینولون ۱-اکسید به‌علاوه 20 ml/kg پالپ گوجه‌فرنگی	$16/66/2/12^c$	$83/33/10/12^c$	$58/33/7/12^c$
۴	۴-نیتروکینولون ۱-اکسید به‌علاوه 40 ml/kg پالپ گوجه‌فرنگی	$33/33/4/12^b$	$66/66/8/12^b$	$41/66/5/12^b$

در هر ستون حروف غیر یکسان نشان‌دهنده اختلاف معنادار با گروه دو توسط آزمون احتمال دقیق فیشر می‌باشد (a: $P < 0/001$ ، b: $P < 0/01$ ، c: $P < 0/05$ ، d: $P < 0/05$). تعداد موش‌های صحرایی در هر گروه ۱۲ سر می‌باشد.

جدول ۳: مقایسه میزان وقوع انواع هیپرپلازی و دیسپلازی در بافت پوششی مخاط زبان موش‌ها بین گروه‌های مورد آزمایش

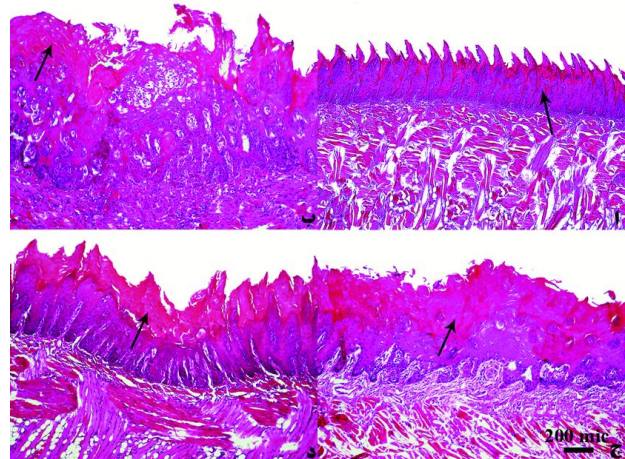
گروه‌ها	تیمار	تعداد مبتلایان به انواع هیپرپلازی / تعداد کل مبتلا به هیپرپلازی (درصد)	تعداد مبتلایان به انواع دیسپلازی / تعداد کل مبتلا به دیسپلازی (درصد)
۱	شاهد	ساده (۰) ۰/۰ ^a	ملایم (۰) ۰/۰ ^a
۲	۴-نیتروکینولون ۱-اکسید	۴/۱۲ (۳۳/۳۳)	۴/۱۰ (۴۰)
۳	۴-نیتروکینولون ۱-اکسید به علاوه ۲۰ ml/kg پالپ گوجه‌فرنگی	۶/۱۰ (۶۰)	۳/۷ (۴۲/۵۸)
۴	۴-نیتروکینولون ۱-اکسید به علاوه ۴۰ ml/kg پالپ گوجه‌فرنگی	۶/۸ (۷۵)	۳/۵ (۶۰)

در هر ستون حروف غیر یکسان نشان‌دهنده اختلاف معنادار با گروه دو توسط آزمون احتمال دقیق فیشر می‌باشد (a: $P < 0.001$, b: $P < 0.01$, c: $P < 0.05$).

ب). علایم آتیپی (Atypia) و فقدان قطبیت (Loss of polarity) در سلول‌ها توأم با تشکیل آشیانه‌های سلولی در لایه خاردار همراه با توسعه مروریدهای شاخی اولیه در بافت پوششی مخاط زبان موش‌های مبتلا به دیسپلازی شدید قابل ملاحظه بود. همچنین، هیپرپلازی پایلری مشخصی در بافت پوششی مخاط ناحیه نوک زبان اکثر موش‌های گروه دو مشاهده گردید. هیپرپلازی هیپرکراتوتیک و دیسپلازی متوسط تا به نسبت شدیدی در بافت پوششی مخاط زبان برخی از موش‌های گروه سه نیز مشاهده شد هر چند که این تغییرات شدید محدود به بافت پوششی ناحیه قاعده زبان موش‌ها بود (شکل ۱، ج). در گروه چهار، تغییرات پاتولوژیک مشاهده شده در بافت پوششی مخاط زبان موش‌ها بیشتر به صورت هیپرپلازی ساده و دیسپلازی هیپرکراتوتیک ملایم تا متوسط بود. در بافت پوششی مخاط زبان موش‌های این گروه تغییرات شدید دیسپلاستیک مشاهده نشد (شکل ۱، د).

بحث

تیمار موش‌ها توسط ماده کارسینوژن ۴-نیتروکینولون ۱-اکسید باعث کاهش معنادار وزن بدن آنها شد که نتیجه به دست آمده با نتایج مطالعه‌های Tanaka و همکاران همخوانی دارد.^{۱۸} کاهش معنادار وزن بدن در موش‌های گروه‌های تیمار در مقایسه با گروه شاهد و عدم وجود اختلاف معنادار وزن بین گروه‌های تیمار در پایان دوره آزمایش، نشان می‌دهد که پالپ گوجه‌فرنگی در مقادیر مختلف اثر



شکل ۱: نمای ریزبینی از بافت پوششی مخاط زبان موش صحرائی گروه‌های مورد مطالعه (رنگ‌آمیزی هِماتوکسیلین-انوزین، بزرگنمایی $\times 40$). الف) گروه شاهد: بافت پوششی مخاط زبان سالم، بدون تغییر پاتولوژیک. ب) گروه تیمار شده با ۴-نیتروکینولون ۱-اکسید، دیسپلازی شدید همراه با هیپرکراتوز. ج) گروه تیمار با ۴-نیتروکینولون ۱-اکسید به علاوه پالپ گوجه‌فرنگی (۲۰ ml/kg). دیسپلازی متوسط همراه با هیپرکراتوز. د) گروه تیمار با ۴-نیتروکینولون ۱-اکسید به علاوه پالپ گوجه‌فرنگی (۴۰ ml/kg) دیسپلازی ملایم همراه با هیپرکراتوز.

در مطالعات ریزبینی، هیچ‌گونه تغییر پاتولوژیک در بافت پوششی مخاط زبان موش‌های گروه شاهد دیده نشد (شکل ۱، الف). در گروه دو علاوه بر تغییرات هیپرپلاستیک هیپرکراتوتیک، دیسپلازی شدید نیز در سراسر بافت پوششی مخاط زبان موش‌ها مشاهده شد (شکل ۱،

مطالعات اپیدمیولوژیک و تجربی پیشنهاد کرده‌اند که ارتباطی قوی بین مصرف لیکوپن و کاهش خطر ابتلا به انواع سرطان‌ها وجود دارد.^{۴۶،۴۵} از سوی دیگر، مشخص شده است که لیکوپن در شرایط درون تنی (In vivo) و برون تنی (In vitro) دارای اثرات پیشگیرانه در برابر آسیب DNA در اثر زنبیوتیک‌ها می‌باشد.^{۴۸-۵۱} بنابراین، لیکوپن موجود در گوجه‌فرنگی از آسیب DNA توسط تعدیل متابولیسم ماده کارسینوژن ۴-نیتروکینولون ۱-اکسیداز از طریق مهار کمپلکس آنزیمی CYP2E1 (Cytochrome P450 2E1) که عضوی از سیستم اکسیداز مختلط سیتوکروم P450 بوده و در متابولیسم زنبیوتیک‌ها در بدن دخالت دارد و همچنین القا مسیره‌های سمیت‌زدایی و یا خاصیت پاکسازی رادیکال‌های آزاد، پیشگیری می‌کند و بدین ترتیب آسیب اکسیداتیو DNA را کاهش می‌دهد.^{۵۳،۵۲}

تأکید می‌شود که در کنار لیکوپن، مواد دیگر (گاما-توکوفرول، آلفا توکوفرول، بتا کاروتن، فیتوفلون و فیتوئن) موجود در گوجه‌فرنگی نیز ممکن است در توضیح و تفسیر نتایج بررسی حاضر دخالت داشته باشند.^{۵۴} همچنین اثرات آنتی‌پرولیفراتیو لیکوپن ممکن است در خصوصیات ضد سرطانی گوجه‌فرنگی مشارکت داشته باشند.

مطالعات متعدد آزمایشگاهی خاصیت آنتی‌پرولیفراتیو لیکوپن را در رده‌های مختلف سلول‌های سرطانی ثابت کرده‌اند. Amir و همکاران کاهش رشد وابسته به دوز سلول‌های لوسمی پرومیلوسیتی HL-60 را در پی تیمار با لیکوپن گوجه‌فرنگی توضیح داده‌اند.^{۵۵} در سری دیگری از مطالعات، تحریک رشد سلول‌های سرطان پستان MCF-7 (Michigan Cancer Foundation-7) توسط فاکتور رشد شبه انسولینی I (Insulin-like growth factor I; IGF-I) به‌طور قابل ملاحظه‌ای توسط لیکوپن گوجه‌فرنگی کاهش یافته است.^{۵۶} پرولیفراسیون سلول‌های Lymph Node Carcinoma of the Prostate (LNCaP) پروستات انسان، شش، ۲۴ و ۴۸ ساعت پس از تزریق لیکوپن تا ۳۳٪ مهار شده است.^{۵۸،۵۷}

در رده سلول Hep3B هپاتوما‌ی انسان، لیکوپن رشد سلول‌های توموری را به‌طور وابسته به دوز مهار کرده است.^{۵۹} نتایج مشابهی در مورد سلول‌های SK-Hep1 هپاتوما‌ی انسان مشاهده شده است.^{۶۰} در کنار آزمایشات برون تنی، مطالعات درون تنی نیز مهار پرولیفراسیون سلول‌ها را در کریپت‌های کولون موش‌های صحرایی که با آب گوجه‌فرنگی به میزان ۲٪ در آب آشامیدنی تیمار شده بودند، نشان داده

سویی بر موش‌ها نداشته و اختلاف ایجاد شده به دلیل تغییرات پیش‌سرطانی القا شده توسط ۴-نیتروکینولون ۱-اکسید می‌باشد. در بررسی حاضر، ۴-نیتروکینولون ۱-اکسید در گروه‌های مورد آزمایش باعث بروز تغییرات پیش‌سرطانی گردید. نتایج به‌دست آمده با یافته‌های مطالعه‌های Tanaka و همکاران در سال ۱۹۹۴،^{۱۵} در سال ۱۹۹۷^{۱۸} و در سال ۱۹۹۸^{۲۶} همراستا می‌باشد. مشخص شده است که ۴-نیتروکینولون ۱-اکسید اثرات کارسینوژنی خود را از طریق تولید ترکیبات افزایشی DNA پس از متابولیزه شدن به ۴-هیدروکسی آمینوکیولین ۱-اکسید (4-hydroxyaminoquinoline 1-oxide) و تشکیل ۸-هیدروکسی داکسی گوانوزین (8-hydroxydeoxyguanosine) سبب می‌شود. یادآور می‌شویم که گونه‌های فعال اکسیژن (Reactive Oxygen Species, ROS) و آسیب‌های اکسیداتیو در تشکیل ۸-هیدروکسی داکسی گوانوزین از ۴-نیتروکینولون ۱-اکسید دخیل می‌باشند.^{۲۴}

در این مطالعه پالپ گوجه‌فرنگی به‌طور موثری اثرات کارسینوژنی ۴-نیتروکینولون ۱-اکسید را کاهش داد که این اثر با کاهش میزان وقوع تغییرات پیش‌سرطانی در بافت پوششی مخاط زبان مشخص گردید. مکانیسم‌های مختلفی برای اثرات ضد سرطانی گوجه‌فرنگی در کارسینوم دهان، می‌تواند مورد توجه قرار گیرد. اگرچه پیشگیری از سرطان توسط گوجه‌فرنگی ممکن است توسط مکانیسم‌های متعددی انجام شود، ولی یکی از مهمترین این مکانیسم‌ها فعالیت آنتی‌اکسیدانی ترکیبات موجود در گوجه‌فرنگی می‌باشد.

گوجه‌فرنگی دارای محتوای بالایی از لیکوپن و بیوفلاونوئیدها است که توانایی فوق‌العاده‌ای برای به‌حداقل رساندن اثرات مخرب رادیکال‌های آزاد دارند و به‌موجب آن در بین عوامل ضد سرطان طبقه‌بندی شده‌اند. لیکوپن که مهمترین کاروتنوئید موجود در پلاسما‌ی انسان، بافت‌ها و خوراک می‌باشد، از این لحاظ که فقط یک منبع خوراکی دارد و تنها در گوجه‌فرنگی یافت می‌شود، منحصر به فرد است.^{۴۶،۴۵} فعالیت آنتی‌اکسیدانی لیکوپن به‌طور عمده به خصوصیات پاکسازی اکسیژن منفرد و رادیکال‌های پراکسیل آن بستگی دارد. در کنار فعالیت آنتی‌اکسیدانی، مکانیسم‌های غیر اکسیداتیو نظیر تنظیم ارتباطات اتصالات بین‌سلولی، تنظیمات هورمونی و سیستم ایمنی و تنظیم مسیره‌های متابولیکی زنبیوتیک‌ها نیز برای نقش ضدسرطانی لیکوپن مورد توجه قرار گرفته‌اند.^{۴۷-۴۵}

مورد استفاده قرار گیرد. در هر صورت، شناخت دقیق ماده یا مواد موثر اصلی این عصاره، تعیین دقیق مکان و مکانیسم یا مکانیسم‌های مؤثر در عملکرد فارماکولوژیکی آن در این مورد و همچنین تاثیر انواع مختلف عصاره با دوزهای متفاوت نیاز به مطالعات آتی و گسترده‌تری دارد.

سپاسگزاری: این مقاله حاصل طرح تحقیقاتی تحت عنوان "اثرات ضدسرطانی پولپ گوجه‌فرنگی بر کارسینوم ایجاد شده توسط ۴-نیتروکینولون ۱-اکسید در دهان موش صحرایی" مصوب دانشگاه آزاد اسلامی واحد تبریز در سال ۱۳۹۲ به کد ۱۴۰۳۶-۵-۱۱-۱۳ می‌باشد که با حمایت دانشگاه آزاد اسلامی واحد تبریز اجرا شده است. بدین‌وسیله از معاونت پژوهشی دانشگاه آزاد اسلامی واحد تبریز تشکر و قدردانی می‌گردد.

است.^{۶۱} به‌همین ترتیب، مهار پرولیفراسیون سلولی در اپتلیوم یوروتلیال نرمال و کارسینومای سلول‌های ترانزیشنال مثانه موش‌های صحرایی که با لیکوپن به‌میزان ۰/۰۲۵٪ در آب آشامیدنی تیمار شده بودند، نشان داده شده است.^{۶۲} یافته‌های مطالعه حاضر نشان داد که عصاره پالپی گوجه‌فرنگی از طریق کنترل تغییرات پیش‌سرطانی ایجاد شده توسط ۴-نیتروکینولون ۱-اکسید در بافت پوششی زبان دارای فعالیت ضد کارسینوژنی می‌باشد و با توجه به نتایج سایر مطالعات چنین به‌نظر می‌رسد که این عملکرد عصاره پالپی گوجه‌فرنگی ممکن است به‌طور عمده به‌دلیل فعالیت آنتی‌اکسیدانی آن باشد. با توجه به نتایج این مطالعه پیشنهاد می‌شود که گوجه‌فرنگی می‌تواند به‌عنوان یک گیاه دارویی پس از انجام کارآزمایی‌های بالینی جهت پیشگیری یا بهبود سرطان دهان

References

- Greenlee RT, Hill-Harmon MB, Murray T, Thun M. Cancer statistics. *CA. Cancer J Clin* 2001;51(1):15-36.
- Field JK. Oncogenes and tumour-suppressor genes in squamous cell carcinoma of the head and neck. *Eur J Cancer B Oral Oncol* 1992;28B(1):67-76.
- Jovanovic A, Schulten EA, Kostense PJ, Snow GB, van der Waal I. Tobacco and alcohol related to the anatomical site of oral squamous cell carcinoma. *J Oral Pathol Med* 1993;22(10):459-62.
- Sugerman PB, Joseph BK, Savage NW. Review article: The role of oncogenes, tumour suppressor genes and growth factors in oral squamous cell carcinoma: a case of apoptosis versus proliferation. *Oral Dis* 1995;1(3):172-88.
- Califano J, van der Riet P, Westra W, Nawroz H, Clayman G, Piantadosi S, et al. Genetic progression model for head and neck cancer: implications for field cancerization. *Cancer Res* 1996;56(11):2488-92.
- Cooper JS, Pajak TF, Forastiere AA, Jacobs J, Campbell BH, Saxman SB, et al. Postoperative concurrent radiotherapy and chemotherapy for high-risk squamous-cell carcinoma of the head and neck. *N Engl J Med* 2004;350(19):1937-44.
- Lehman TA, Modali R, Boukamp P, Stanek J, Bennett WP, Welsh JA, et al. p53 mutations in human immortalized epithelial cell lines. *Carcinogenesis* 1993;14(5):833-9.
- Steinmetz KA, Potter JA. Vegetables, fruits, and cancer. I. Epidemiology. *Cancer Causes Control* 1991;2(5):325-57.
- Block G, Patterson B, Subar A. Fruit, vegetables, and cancer prevention: a review of the epidemiological evidence. *Nutr Cancer* 1992;18(1):1-29.
- Hebert JR, Landon J, Miller DR. Consumption of meat and fruit in relation to oral and esophageal cancer: a cross-national study. *Nutr Cancer* 1993;19(2):169-79.
- Alfin-Slater RB, Kritchevsky D. Human Nutrition: A Comprehensive Treatise. New York, NY: Plenum Press; 1991. p. 491.
- Aboul-Enein AM, Abu El-Ela F, Shalaby EA, El-Shemy HA. Traditional medicinal plants research in Egypt: Studies of antioxidant and anticancer activities. *J Med Plant Res* 2012;6(5):689-703.
- Bitt DF, Bresnick E. Chemoprevention by non-nutrient components of vegetables and fruits. In: Alfin-Slater RB, Kritchevsky D, editors. *Cancer and Nutrition*. New York, NY: Plenum Press; 1991. p. 221-60.
- Bertram B, Frank N. Inhibition of chemical carcinogenesis. *J Environ Sci Health* 1993;C11:1-72.
- Tanaka T, Makita H, Ohnishi M, Hirose Y, Wang A, Mori H, et al. Chemoprevention of 4-nitroquinoline 1-oxide-induced oral carcinogenesis by dietary curcumin and hesperidin: comparison with the protective effect of carotene. *Cancer Res* 1994;54(17):4653-9.
- Tanaka T. Chemoprevention of oral carcinogenesis. *Oral Oncol Eur J Cancer* 1995;31B(1):3-15.
- Makita H, Tanaka T, Fujitsuka H, Tatematsu N, Satoh K, Hara A, et al. Chemoprevention of 4-nitroquinoline 1-oxide-induced rat oral carcinogenesis by the dietary flavonoids chalcone, 2-hydroxychalcone, and quercetin. *Cancer Res* 1996;56(21):4904-9.
- Tanaka T, Makita H, Ohnishi M, Mori H, Satoh K, Hara A, et al. Chemoprevention of 4-nitroquinoline 1-oxide-induced oral carcinogenesis in rats by flavonoids diosmin and hesperidin, each alone and in combination. *Cancer Res* 1997;57(2):246-52.
- Freitas RM, Vasconcelos SM, Souza FC, Viana GS, Fonteles MM. Oxidative stress in the hippocampus after pilocarpine-induced status epilepticus in Wistar rats. *FEBS J* 2005;272(6):1307-12.
- Xavier SM, Barbosa CO, Barros DO, Silva RF, Oliveira AA, Freitas RM. Vitamin C antioxidant effects in hippocampus of adult Wistar rats after seizures and status epilepticus induced by pilocarpine. *Neurosci Lett* 2007;420(1):76-9.
- Freitas RM. The evaluation of effects of lipoic acid on the lipid peroxidation, nitrite formation and antioxidant enzymes in the hippocampus of rats after pilocarpine-induced seizures. *Neurosci Lett* 2009;455(2):140-4.
- Santos IM, de Freitas RL, da Silva EP, Feitosa CM, Saldanha GB, Souza GF, et al. Effects of ubiquinone on hydroperoxide concentration and antioxidant enzymatic activities in the rat hippocampus during pilocarpine-induced seizures. *Brain Res* 2010;1315:33-40.
- Cassady JM, Baird WM, Chang CJ. Natural products as a source of potential cancer chemotherapeutic and chemopreventive agents. *J Natl Prod* 1990;53(1):23-41.
- Tanaka T. Effect of diet on human carcinogenesis. *Crit Rev Oncol Hematol* 1997;25(2):73-95.

25. Tanaka T. Chemoprevention of human cancer: Biology and therapy. *Crit Rev Oncol Hematol* 1997;25(3):139-74.
26. Tanaka T, Kawabata K, Kakumoto M, Matsunaga K, Mori H, Murakami A, et al. Chemoprevention of 4-nitroquinoline 1-oxide-induced oral carcinogenesis by citrus auraptene in rats. *Carcinogenesis* 1998;19(3):425-31.
27. Giovanelli G, Paradiso A. Stability of dried and intermediate moisture tomato pulp during storage. *J Agric Food Chem* 2002;50(25):7277-81.
28. Enya J, Shinohara H, Yoshida S, Tsukiboshi T, Negishi H, Suyama K, Tsushima S. Culturable leaf-associated bacteria on tomato plants and their potential as biological control agents. *Microbial Ecol* 2006;53(4):524-36.
29. Kashfi K, Rigas B. Non-COX-2 targets and cancer: expanding the molecular target repertoire of chemoprevention. *Biochem Pharmacol* 2005;70(7):969-86.
30. Le Marchand L, Yoshizawa CN, Kolonel LN, Hankin JH, Goodman MT. Vegetable consumption and lung cancer risk: a population-based case-control study in Hawaii. *J Natl Cancer Inst* 1989;81(15):1158-64.
31. Steinmetz KA, Potter JD, Folsom AR. Vegetables, fruit, and lung cancer in the Iowa Women's Health Study. *Cancer Res* 1993;53(3):536-43.
32. Graham S, Haughey B, Marshall J, Brasure J, Zielezny M, Freudenheim J, et al. Diet in the epidemiology of gastric cancer. *Nutr Cancer* 1990;13(1-2):19-34.
33. Tajima K, Tominaga S. Dietary habits and gastro-intestinal cancer: a comparative case-control study of stomach and large intestinal cancers in Nagoya, Japan. *Jpn J Cancer Res* 1985;76(8):705-16.
34. Freudenheim JL, Graham S, Marshall JR, Haughey BP, Wilkinson G. A case-control study of diet and rectal cancer in western New York. *Am J Epidemiol* 1990;131(4):612-24.
35. Franceschi S, Favero A, La Vecchia C, Negri E, Conti E, Montella M, et al. Food groups and risk of colorectal cancer in Italy. *Int J Cancer* 1997;72(1):56-61.
36. Hu JF, Liu YY, Yu YK, Zhao TZ, Liu SD, Wang QQ. Diet and cancer of the colon and rectum: a case-control study in China. *Int J Epidemiol* 1991;20(2):362-7.
37. Cook-Mozaffari PJ, Azordegan F, Day NE, Ressicaud A, Sabai C, Aramesh B. Oesophageal cancer studies in the Caspian Littoral of Iran: results of a case-control study. *Br J Cancer* 1979;39(3):293-309.
38. Brown LM, Blot WJ, Schuman SH, Smith VM, Ershow AG, Marks RD, et al. Environmental factors and high risk of esophageal cancer among men in coastal South Carolina. *J Natl Cancer Inst* 1988;80(20):1620-5.
39. Bueno de Mesquita HB, Maisonneuve P, Runia S, Moerman CJ. Intake of foods and nutrients and cancer of the exocrine pancreas: a populationbased case-control study in The Netherlands. *Int J Cancer* 1991;48(4):540-9.
40. Agrawal RC, Jain R, Raja W, Ovais M. Anticarcinogenic effects of Solanum lycopersicum fruit extract on Swiss albino and C57 Bl mice. *Asian Pac J Cancer Prev* 2009;10(3):379-82.
41. Weremfo A, Asamoah KA, Abassah-Oppong S. Preliminary study on hepatoprotective activity of tomato (*Solanum lycopersicum* L.) pulp against hepatic damage in rats. *Adv Biol Res* 2011;5(5):248-50.
42. Banoczy J, Csiba A. Occurrence of epithelial dysplasia in oral leukoplakia. Analysis and follow-up study of 12 cases. *Oral Surg Oral Med Oral Pathol* 1976;42(6):766-74.
43. Kramer IR, Lucas RB, Pindborg JJ, Sobin LH. WHO Collaborating Centre for Oral Precancerous Lesions: definition of leukoplakia and related lesions: an aid to studies on oral precancer. *Oral Surg* 1978;46(4):518-39.
44. Arima Y, Nishigori C, Takeuchi T, Oka S, Morimoto K, Utani A, et al. 4-Nitroquinoline 1-oxide forms 8-hydroxydeoxyguanosine in human fibroblasts through reactive oxygen species. *Toxicol Sci* 2006;91(2):382-92.
45. Bhuvaneshwari V, Nagini S. Lycopene: a review of its potential as an anticancer agent. *Curr Med Chem Anticancer Agents* 2005;5(6):627-635.
46. Rao AV, Ray MR, Rao LG. Lycopene. *Adv Food Nutr Res* 2006;51:99-164.
47. Rao AV, Agarwal S. Role of antioxidant lycopene in cancer and heart disease. *J Am Coll Nutr* 2000;19(5):563-9.
48. Gradelet S, Le Bon AM, Berges R, Suschelet M, Astorg P. Dietary carotenoids inhibit aflatoxin B1-induced liver preneoplastic foci and DNA damage in the rat: role of the modulation of aflatoxin B1 metabolism. *Carcinogenesis* 1998;19(3):403-11.
49. Toledo LP, Ong TP, Pinho ALG, Jordão Jr AA, Vanucchi H, Moreno FS. Inhibitory effects of lutein and lycopene on placental glutathione S-transferase positive preneoplastic lesions and DNA strand breakage induced in Wistar rats by the resistant hepatocyte model of hepatocarcinogenesis. *Nutr Cancer* 2003;47(1):62-9.
50. Scolastici C, Alves de Lima RO, Barbisan LF, Ferreira AL, Ribeiro DA, Salvadori DM. Lycopene activity against chemically induced DNA damage in Chinese hamster ovary cells. *Toxicol In Vitro* 2007;21(5):840-5.
51. Ferreira AL, Salvadori DM, Nascimento MC, Rocha NS, Correa CR, Pereira EJ, et al. Tomato-oleoresin supplement prevents doxorubicin-induced cardiac myocyte oxidative DNA damage in rats. *Mutat Res* 2007;631(1):26-35.
52. Astorg P, Gradelet S, Berges R, Suschetet M. Dietary lycopene decreases the initiation of liver preneoplastic foci by diethylnitrosamine in the rat. *Nutr Cancer* 1997;29(1):60-8.
53. Rao AV, Agarwal S. Role of lycopene as antioxidant carotenoid in the prevention of chronic disease. *Nutr Res* 1999;19(2):305-23.
54. Richelle M, Bortlik K, Liardet S, Hager C, Lambelet P, Baur M, et al. A food-based formulation provides lycopene with the same bioavailability to humans as that from tomato paste. *J Nutr* 2002;132(3):404-8.
55. Amir H, Karas M, Giat J, Danilenko M, Levy R, Yermiahu T, et al. Lycopene and 1,25-dihydroxyvitamin D3 cooperate in the inhibition of cell cycle progression and induction of differentiation in HL-60 leukemic cells. *Nutr Cancer* 1999;33(1):105-12.
56. Karas M, Amir H, Fishman D, Danilenko M, Segal S, Nahum A, et al. Lycopene interferes with cell cycle progression and insulin-like growth factor I signaling in mammary cancer cells. *Nutr Cancer* 2000;36(1):101-11.
57. Hwang ES, Bowen PE. Cell cycle arrest and induction of apoptosis by lycopene in LNCaP human prostate cancer cells. *J Med Food* 2004;7(3):284-9.
58. Hwang ES, Bowen PE. Effects of lycopene and tomato paste extracts on DNA and lipid oxidation in LNCaP human prostate cancer cells. *Biofactors* 2005;23(2):97-105.
59. Park YO, Hwang ES, Moon TW. The effect of lycopene on cell growth and oxidative DNA damage of Hep3B human hepatoma cells. *Biofactors* 2005;23(3):129-39.
60. Hwang ES, Lee HJ. Inhibitory effects of lycopene on the adhesion, invasion, and migration of SK-Hep1 human hepatoma cells. *Exp Biol Med* 2006;231(3):322-7.
61. Sengupta A, Ghosh S, Das S. Tomato and garlic modulate azoxymethane-induced colon carcinogenesis in rats. *Eur J Cancer Prev* 2003;12(3):195-200.
62. Okajima E, Tsutsumi M, Ozono S, Akai H, Denda A, Nishino H, et al. Inhibitory effect of tomato juice on rat urinary bladder carcinogenesis after N-butyl-N-(4-hydroxybutyl) nitrosamine initiation. *Jpn J Cancer Res* 1998;89(1):22-6.

Preventive effects of tomato pulp on oral pre-neoplastic changes induced by 4-Nitroquinoline-1-oxid in the rat

Mohammad Mashayekhi
Ph.D.^{1*}
Daryoush Mohajeri Ph.D.²
MohammadReza Valilu Ph.D.²

1- Department of Clinical Sciences,
College of Veterinary Medicine,
Tabriz Branch, Islamic Azad Uni-
versity, Tabriz, Iran.

2- Department of Pathobiology,
College of Veterinary Medicine,
Tabriz Branch, Islamic Azad Uni-
versity, Tabriz, Iran.

* Corresponding author: Department of
Clinical Sciences, Faculty of Veterinary
Medicine, Tabriz Branch, Islamic Azad
University, Tabriz, Iran, P.O. Box:
5157944533
Tel: +98-411-6373339
E-mail: mashayekhi@iaut.ac.ir

Abstract

Received: 26 Jan. 2014 Accepted: 23 Jun. 2014 Available online: 16 Jul. 2014

Background: Squamous cell carcinoma (SCC) is the most frequent oral cancer. Protective effects of the consumption of vegetables and fruits on various forms of cancer including oral cancer have been determined. Tomato (*Solanum lycopersicum* L.) because of its lycopene and bioflavonoids contents possesses anti-carcinogenic properties. The aim of this study was to evaluate the preventive effects of tomato pulp on pre-neoplastic changes induced by 4-Nitroquinoline-1-oxid (4-NQO) in epithelial cells of lingual mucosa in the rats.

Methods: Forty-eight male Wistar rats were randomly allocated into four equal groups. Group 1 served as control. Groups 2 to 4 assigned to receive 30 ppm 4-NQO in drinking water for 12 consecutive weeks. When the feeding of 4-NQO was started to the rats of groups 3 and 4, they received tomato pulp (20 and 40 ml/kg bw) daily through the oral gavage. Finally, histological evaluations for carcinogenesis were performed for tongues epithelial tissue.

Results: There were no pathological alterations in epithelial tissue of lingual mucosa in control rats. In the epithelial cells of lingual mucosa of 4-NQO treated rats, premalignant alterations appeared after 12 weeks of the last application of the drug. Administration of tomato pulp at both doses (20 and 40 ml/kg bw) during the experiment reduced the severity of the lesions, as well as caused a significant reduction in the frequency of pre-neoplastic lesions of tongue epithelial cells ($P=0.024$ and $P=0.008$). The incidence of severe epithelial cells dysplasia of lingual mucosa in the high dose treatment group was significantly smaller than of low dose treatment group ($P=0.037$).

Conclusion: The results obtained showed that tomato pulp is effective in inhibiting the development of neoplasms in epithelial cells of lingual mucosa induced by 4-NQO in the rat.

Keywords: 4-Nitroquinoline-1-oxid, carcinogenesis, *Lycopersicon esculentum*, mouth, rats.