

## روش جدید ترمیم زخم پس از لارنژکتومی توتال

### چکیده

هرمز بازاری دلاور<sup>۱</sup>

علی فتاحی بافقی<sup>۲</sup>

محمد رضا فتح‌العلوم<sup>۲</sup>

علی اصغر پیوندی<sup>۲\*</sup>

۱- گروه گوش و حلق و بینی و جراحی سر و گردن بیمارستان میلاد تهران

۲- گروه گوش و حلق و بینی و جراحی سر و گردن دانشگاه علوم پزشکی شهید بهشتی

\* نویسنده مسئول: تهران، خیابان کارگر جنوبی، خیابان کمالی، بیمارستان لقمان حکیم، بخش گوش و حلق و بینی و جراحی سر و گردن، دانشگاه علوم پزشکی شهید بهشتی  
تلفن: ۵۵۲۱۴۰۶۶  
email: aliapeyvandi@yahoo.com

### مقدمه

برداشتن کامل حنجره (Total Laryngectomy) یکی از راه‌های درمانی مناسب سرطان پیشرفته حنجره و هیپوفارنکس می‌باشد. این عمل مانند دیگر عمل‌های جراحی عوارض خاص خودش را دارد. هماتوم، خونریزی، سروما و فیستول حلقی- پوستی (فارنگو- کوتائوس) از عوارض زودرس و شایع است. فیستول شایع‌ترین عارضه این عمل جراحی می‌باشد.<sup>۱،۲</sup> شیوع عارضه فیستول پس از عمل جراحی لارنژکتومی توتال از ۶۵-۶/۷٪ ذکر شده است.<sup>۳،۴</sup> گرچه در ۸۰٪ موارد فیستول بدون نیاز به دستکاری جراحی بسته می‌شود<sup>۵</sup> ولی می‌تواند موجب مشکلاتی از قبیل وارد شدن ترشحات دهانی به داخل تراشه، طولانی شدن زمان بستری بیمار، عفونت محل زخم شده و نیاز به جراحی مجدد برای بستن آن شود.<sup>۶</sup> ریسک ایجاد فیستول بسته به عوامل خطری مانند بالا بودن مرحله بیماری، نوع تومور، میزان دوز رادیوتراپی قبل از عمل، تزریق خون حین عمل، مدت

زمینه و هدف: شایع‌ترین عارضه بعد از لارنژکتومی توتال فیستول حلقی- پوستی است. برای ترمیم زخم مخاطی روش‌های مختلفی ذکر شده است. به‌منظور کاهش شیوع عارضه فیستول حلقی- پوستی و کاهش مدت زمان بستری بیمار روش جدیدی بررسی شد. روش بررسی: این تحقیق یک کارآزمایی بالینی که بر روی ۴۰ بیمار کاندیدای لارنژکتومی توتال که مبتلاً به سرطان سنگفرشی حنجره با درجه ۳ یا ۴ بودند انجام گردید. هر ۴۰ بیمار با یک روش استاندارد تحت عمل لارنژکتومی توتال قرار گرفتند. محل زخم مخاطی حنجره در ۲۰ بیمار (گروه شاهد) در سه لایه به روش کلاسیک و ۲۰ نفر دیگر (گروه مورد) با متد جدید ترمیم شد. در روش جدید ترمیم، زخم مخاطی به‌صورت T به شکل ساده ترمیم گردید، سپس فشار منفی به‌مدت سه روز در محل زخم بین لایه عمقی فلاپ پوستی و محل ترمیم زخم مخاطی ایجاد گردید. یافته‌ها: میانگین سنی گروه شاهد ۸/۷±۸/۵ و گروه مورد ۴/۶±۳/۶۱ سال بود. در گروه شاهد طول مدت عمل جراحی ۲/۲۳±۱/۵۱ و در گروه مورد ۱/۸±۱۳/۰ دقیقه بود. طول مدت بستری در گروه شاهد ۵/۱±۶/۱ و در گروه مورد ۱/۳±۲/۰ روز بود. در گروه شاهد سه مورد فیستول (۱۵ درصد) و در گروه مورد فیستول دیده نشد. نتیجه‌گیری: با متد ترمیم جدید، علاوه بر کاهش چشمگیر زمان عمل جراحی و زمان بستری برای بیمار پس از عمل، خطر فیستول نیز به‌صفر می‌رسد. ما استفاده از این روش ساده را به‌تمامی همکاران پیشنهاد می‌کنیم.

کلمات کلیدی: لارنژکتومی، ترمیم زخم، فیستول.

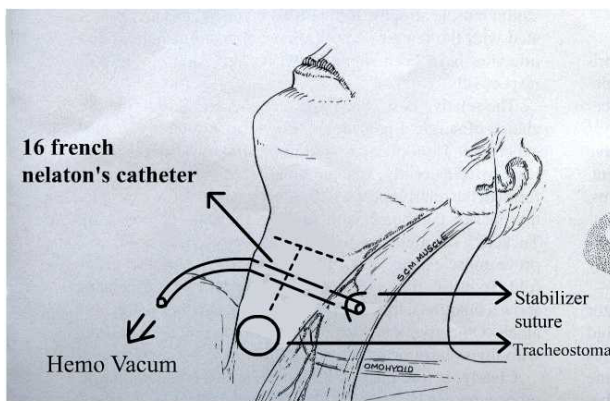
زمان عمل، بیماری‌های سیستمیک مثل دیابت کنترل نشده دارد. در بسیاری از بیماران بدون داشتن عوامل خطر فوق نیز فیستول پس از عمل جراحی دیده می‌شود.<sup>۷</sup> مکاتب مختلف برای جلوگیری از ایجاد فیستول روش‌های متفاوتی از قبیل تعبیه لوله نازوگاستریک پس از عمل، شروع تغذیه دهانی ۱۴-۱۰ روز پس از عمل، دوختن فارنکس به‌صورتی که لبه‌های زخم به داخل فارنکس باشد، دوختن عضلات تنگ‌کننده حلق بر روی محل ترمیم فارنکس پس از برداشتن حنجره و کوتاه بودن زمان عمل را پیشنهاد و به‌کار می‌برند.<sup>۸،۹</sup> به‌کار بستن موارد فوق باعث طولانی شدن زمان بستری، صدمات فیزیکی و روانی ناشی از تغذیه با NGT شده، در حالی که باز هم خطر فیستول وجود دارد.<sup>۱۰</sup> لذا بر آن شدیم تا با ابداع روش جدید در بستن زخم ناشی از عمل لارنژکتومی توتال در ضمن کم کردن عوارض جراحی به خصوص فیستول حلقی- پوستی، مدت بستری کاهش داده و میزان اثر بخشی این روش را با روش استاندارد رایج مقایسه نماییم.

## روش بررسی

در حد تحمل برای بیمار شروع شد. از روز پس از عمل سرم تزریقی قطع شده و داروها خوراکی آغاز گردید. روز سوم درن هموواک خارج شده و بیمار مرخص گردید. سپس بیماران هر دو گروه هفته‌ای دو مرتبه به مدت یک‌ماه از نظر هماتوم، سروما و فیستول و تا سه ماه از نظر تنگی فارنکس جدید بررسی شدند. یافته‌ها به کمک Student's t-test ارزیابی و مقادیر  $p < 0.05$  معنی‌دار در نظر گرفته شد.

## یافته‌ها

در گروه شاهد دو زن و در گروه مورد یک زن بود. دامنه سنی گروه مورد ۷۲-۴۷ سال با میانگین  $47.6 \pm 3.6$  سال و در گروه شاهد ۷۱-۴۹ سال با میانگین  $49.5 \pm 8.5$  سال بود. در گروه مورد دو بیمار دیابتی و دو بیمار با سابقه رادیوتراپی بودند و در گروه شاهد دو مورد دارای سابقه رادیوتراپی و یک مورد دیابتی بود. Modified neck dissection در گروه مورد و گروه شاهد در چهار بیمار همزمان با لارنژکتومی انجام شد. در هر دو گروه هیچ‌گونه خونریزی، هماتوم، سروما و عفونت زخم پس از عمل دیده نشد. در گروه شاهد سه مورد فیستول به‌وجود آمد و در گروه مورد، خیر. طول مدت بستری در گروه شاهد  $1.6 \pm 5.1$  روز و در گروه مورد  $2.0 \pm 1.3$  روز بود ( $p < 0.01$ ). طول مدت جراحی گروه شاهد  $23.2 \pm 15.0$  دقیقه و در گروه مورد  $18.7 \pm 13.0$  دقیقه بود ( $p < 0.02$ ) (جدول ۱).



شکل ۱- سوند نلاتون در زخم ترمیم شده با روش جدید در لارنژکتومی توتال

تحقیق به صورت کارآزمایی بالینی با در نظر گرفتن ملاحظات اخلاقی بر روی ۴۰ بیمار با سرطان حنجره که کاندید لارنژکتومی بودند و تومور آنها از نوع کارسینوم سلول‌های سنگفرشی در مرحله T3 یا T4 بود انجام گردید. بیماران پس از گرفتن رضایت به دو گروه مورد و شاهد به صورت تصادفی یک در میان تقسیم شدند. برای هر دو گروه لارنژکتومی توتال با متد رایج استاندارد انجام شد. در گروه شاهد پس از لارنژکتومی با روش معمول در سه لایه زیر مخاطی (به شکل T)، عضلات تنگ‌کننده حلقی و فلاپ پوستی ترمیم انجام شد و درن هموواک به مدت سه روز قرار داده شد.<sup>۹</sup> در گروه مورد زخم مخاطی به صورت ساده در یک لایه به شکل T با ویکریل ۳/۰ دوخته شد و برای جلوگیری از تنگی، شاخه عرضی T بزرگتر از حد معمول شد. توسط آمبوبک با ماسک از راه دهان و بینی هوا با فشار مثبت به فضای حلق وارد گردید و جهت حفظ فشار مثبت ناحیه کریکو فارنژ به فشار انگشت بسته شد. محل هرگونه نشستی هوا توسط صدای خروج هوا یا ریختن سرم مشخص شده و سطور گردید به طوری که هیچ‌گونه نشستی هوا در سرتاسر محل زخم T وجود نداشت. سپس توسط سوند نلاتون نارنجی رنگ (شماره ۱۶ فرانسوی) درن به شکل لوله درن هموواک سوراخ گردید و از دو سانتی‌متری حاشیه لبه زخم پوستی وارد زخم گردید. سوند دو سانتی‌متر پایین‌تر از محل دوختن ضلع عرضی T قرار داده شده و برای جلوگیری از جابه‌جایی نوک سوند (قسمت دیستال) از حالت عرضی خود، توسط بخیه شل به شکل U که به عضله استرنو کلیدو ماستوئید طرف مقابل محل ورود سوند زده شده بود، در محل قرار داده شد. (شکل ۱). فلاپ پوستی به محل خود برگردانده شده و دوخته شد. هموواک به سوند نلاتون متصل شده و هرگونه نشستی در محل دوختن فلاپ پوستی گرفته شد. حداکثر فشار منفی برای هموواک برقرار شده و تا سه روز هر دو ساعت این فشار کنترل گردید. شش ساعت پس از عمل جراحی غذای طبیعی (جامد و مایع)

جدول ۱: نتایج بررسی عوامل مختلف در گروه‌های مورد و شاهد

مورد	سن	فاکتور خطر	طول مدت بستری	طول مدت عمل	فیستول بعد از عمل
مورد	۴۷-۷۲	دیابت یک مورد رادیوتراپی دو مورد	$3.1 \pm 0.2$ روز	$13.0 \pm 18.7$ دقیقه	-
شاهد	۴۹-۷۱	دیابت دو مورد رادیوتراپی دو مورد	$1.6 \pm 5.1$ روز	$23.2 \pm 15.0$ دقیقه	۳

## بحث

محل برداشتن حنجره، استفاده از آنتی‌بیوتیک‌های بی‌هوازی، ریسک فیستول را به چهار درصد در بیماران رساند.<sup>۱۰</sup> Montoya با انجام ترمیم محل برداشتن لارنژکتومی به صورت مکانیکال توانست علاوه بر کم کردن زمان جراحی از ۲۴۰ دقیقه به ۲۱۲ دقیقه، شروع تغذیه دهانی را نیز از ۵/۱۳ روز به ۷۳/۱۰ روز برساند و عارضه فیستول کمتری (۲۶/۵ درصد) نیز داشت.<sup>۱۱</sup> تلاش تحقیقات فوق کم کردن مدت زمان عمل جراحی و زمان بستری و کاهش ریسک به وجود آمدن فیستول می‌باشد. در متد ابداعی ما نیز علاوه بر اینکه مدت عمل جراحی بیست دقیقه کمتر می‌شود، زمان بستری پس از عمل نیز به سه روز کاهش یافته و امکان ایجاد فیستول نیز منتهی می‌گردد. در ضمن بیمار صدمات روانی و فیزیکی ناشی از لوله نازو گاستریک را نیز نخواهد داشت. از دیگر مزایای این روش سادگی آن در نحوه بخیه زدن است که از بخیه‌های ساده بدون تکنیک خاص استفاده می‌شود. علت عدم ایجاد فیستول در این متد فشار منفی به میزان بالا به مدت سه روز می‌باشد که باعث چسبیدن نسوج زخم ناشی از برداشتن توتال حنجره به سطح داخلی فلاپ پوستی می‌باشد. در دو مورد از بیماران در حین انتقال از اتاق عمل به بخش درن آنها خارج شد که بلافاصله فیستول ایجاد شد و این بیماران از مطالعه حذف شدند. شاید بتوان نام این متد را لارنژکتومی بدون فیستول گذاشت. این متد موجبات آسایش خیال پزشک و راحتی بیمار را به دنبال دارد. ما استفاده از این روش را به تمامی همکاران توصیه می‌کنیم.

## References

- Sherman D, Matthews TW, Lampe H, LeBlanc S. Laryngectomy clinical pathway: development and review. *J Otolaryngol* 2001; 30: 115-20.
- Cavalot AL, Gervasio CF, Nazionale G, Albera R, Bussi M, Staffieri A, et al. Pharyngocutaneous fistula as a complication of total laryngectomy: review of the literature and analysis of case records. *Otolaryngol Head Neck Surg* 2000; 123: 587-92.
- Volling P, Singelmann H, Ebeling O. Incidence of salivary fistulas in relation to timing of oral nutrition after laryngectomy. *HNO* 2001; 49: 276-82.
- Saydam L, Kalcioğlu T, Kizilay A. Early oral feeding following total laryngectomy. *Am J Otolaryngol* 2002; 23: 277-81.
- Virtaniemi JA, Kumpulainen EJ, Hirvikoski PP, Johansson RT, Kosma VM. The incidence and etiology of postlaryngectomy pharyngocutaneous fistulae. *Head Neck* 2001; 23: 29-33.
- Ganly I, Patel S, Matsuo J, Singh B, Kraus D, Boyle J, et al. Postoperative complications of salvage total laryngectomy. *Cancer* 2005; 103: 2073-81.
- Seven H, Calis AB, Turgut S. A randomized controlled trial of early oral feeding in laryngectomized patients. *Laryngoscope* 2003; 113: 1076-9.
- Medina JE, Khafif A. Early oral feeding following total laryngectomy. *Laryngoscope* 2001; 111: 368-72.
- Lore JM. An Atlas of Head and Neck Surgery. 2<sup>nd</sup> ed. Philadelphia Pa: WB Saunders: 1973.
- Ahmet K, Erdogan U, Fikret Y, Yusuf K, Levent B, Birol U. Can pharyngocutaneous fistula incidence be reduced in total laryngectomy patients. *Gazi Medical Journal* 1999; 10: 33-7.
- Santaolalla Montoya F, Ruiz de Galarreta JC, Sánchez del Rey A, Martínez Ibarquén A, Zabala López de Maturana A. Comparative study of the use of manual and mechanical suturing in the closure of the mucosal defect in total laryngectomy. *Acta Otorrinolaringol Esp* 2002; 53: 343-50.

## A new method for closure of total laryngectomy wound

Bazyari Delavar H.<sup>1</sup>  
Fatahi Bafghi A.<sup>2</sup>  
Fathol Olomi M R.<sup>2</sup>  
Peyvandi A A.<sup>2\*</sup>

1- Department of Otolaryngology,  
Milad Hospital  
2- Department of Otolaryngology,  
Shaeed Beheshti University of  
Medical Sciences

### Abstract

**Background:** Total laryngectomy is the mainstay of treatment for laryngeal cancer. Fistula is one of the most common complications after total laryngectomy. In patients without risk factors such as prior radiotherapy, diabetes mellitus or chronic renal disease, the incidence of pharyngocutaneous fistula is related to wound healing and duration of operation. We have developed a new method that is both simple and without the complication of pharyngocutaneous fistula. Herein, we report the efficacy of this innovative method for the closure of total laryngectomy compared to the conventional method for closure.

**Methods:** In this clinical trial, we included 40 patients with grade T3 or T4 squamous cell carcinoma of the larynx. The total laryngectomy of all patients was performed by the standard method. Twenty patients (case group) were repaired by the new method for closure and 20 patients (control group) were repaired by the standard method. Duration of surgery and hospital stay, bleeding, hematoma, seroma and fistula formation were characterized for every patient and statistically analyzed.

**Results:** The mean age was  $59.8 \pm 7.8$  years for the control group and  $61.3 \pm 6.4$  years for the case group. Duration of surgery was  $150 \pm 23.2$  minutes and  $130 \pm 18.7$  minutes for the control and case groups, respectively ( $p < 0.001$ ). Duration of hospital stay was  $10.5 \pm 1.6$  and  $3.1 \pm 0.2$  days in the control and case groups, respectively ( $p < 0.002$ ). Bleeding, hematoma or seroma were not seen in either group. Pharyngocutaneous fistula occurred in three patients in control group and was not observed in case group.

**Conclusion:** This new method for closure shortens the duration of surgery and hospital stay. Furthermore, the patients in the case group avoided the psychological and traumatic side effects of tube feeding associated with fistula. In addition, no other complications were observed with this method. We recommend the use of this simple and efficient method for wound closure after total laryngectomy.

**Keywords:** Laryngectomy, wound closure, fistula.

\* Corresponding author: Dept. of  
Otolaryngology, Kamali St., south  
Kargar Ave., Loghman Hospital,  
Tehran, IRAN  
Tel: +98-21-55414066  
email: aliapeyvandi@yahoo.com