

درمان جراحی بی‌اختیاری ادراری در زنان با نوار ترانس - ایتورتور

چکیده

زمینه و هدف: هدف از انجام این مطالعه ارزیابی اثربخشی و ایمنی جراحی با روش نوار ترانس ایتورتور (با حداقل تهاجم) در درمان زنان با بی‌اختیاری استرسی ادراری می‌باشد. **روش بررسی:** مطالعه حاضر، مطالعه One sample clinical trail است که برای اولین بار در بخش‌های زنان در ایران صورت گرفت. ۳۵ بیمار با بی‌اختیاری استرسی ادراری مراجعه‌کننده به بیمارستان امام‌خمینی (ولیعصر) تحت عمل TOT قرار گرفتند. (سال ۱۳۸۲ تا ۱۳۸۳) متوسط سن بیماران ۵۰ سال (۲۶-۷۴) بود. همه بیماران پس از عمل مورد معاینه بالینی، تست سرفه با مثانه پر، یوروفلومتری و ارزیابی post voiding residual قرار گرفتند. **یافته‌ها:** متوسط زمان پی‌گیری بیماران ۱۴ ماه (۲۶-۸) و متوسط زمان عمل جراحی حدود ۲۰ دقیقه بود. میزان بهبودی کامل ۹۱/۴٪، بهبودی نسبی ۸/۶٪ و عدم وجود شکست درمانی به‌دست آمد. به‌طور کلی عوارض حین عمل حدود ۲/۹٪ (خونریزی و هماتوم) بدون آسیب عروقی، عصبی و روده‌ای بود و یک مورد باقیمانده ادراری پس از عمل مشاهده گردید. **نتیجه‌گیری:** مطالعه حاضر نتایج حاصله از مطالعات ابداع‌کننده این تکنیک یعنی آقای Delorme را تأیید کرد و نشان داد که این روش موثر و ایمن برای درمان زنان با بی‌اختیاری استرسی ادرار به تنهایی یا در ترکیب با ترمیم پرولاپس می‌باشد. با این حال بهتر است مطالعات RCT که بتواند روش TOT را با روش‌های جراحی استاندارد موجود در درمان بی‌اختیاری ادراری زنان مقایسه نماید، انجام گیرد.

کلمات کلیدی: بی‌اختیاری استرسی ادراری، TOT

زینت قنبری^۱
مژگان دهاقین^{۲*}
مامک شریعت^۳
طاهره افتخار^۱
مریم اشرفی^۴

۱- گروه زنان و مامایی، بیمارستان ولیعصر
۲- پزشک عمومی و کارشناس پژوهشی
مرکز تحقیقات بهداشت باروری ولیعصر،
۳- گروه بهداشت مادر و کودک، مرکز تحقیقات
سلامت مادر و جنین
دانشگاه علوم پزشکی تهران
۴- گروه زنان و مامایی و فلوشیپ اروژنیکولوژی،
بیمارستان بقیه‌الله

*نویسنده مسئول، تهران انتهای بلوار کشاورز- مجتمع
بیمارستانی امام خمینی، مرکز تحقیقات بهداشت باروری
ولیعصر
تلفن: ۶۶۹۳۹۳۲۰
email: valrec2@yahoo.com

مقدمه

منجر به ابداع روش‌های جراحی کم عارضه‌تر، با تهاجم کمتر (ترجیحاً از راه واژن)، مدت کوتاه‌تر عمل جراحی و اقامت کوتاه‌تر در بیمارستان در درمان بی‌اختیاری استرسی ادرار طی چند سال گذشته شد.^۱ آقای Ulmsten در سال ۱۹۹۵ روش حمایتی mid-urethral بدون کشش را شرح داد.^۲ که Tension Free Vaginal Tape (TVT) نام گرفت و میزان بهبودی بالای ۸۰٪ را نشان داد.^{۳-۶} با این حال برخی عوارض، همچنان گزارش می‌شد که بیشتر آنها مربوط به نفوذ و دستکاری در فضای خلف پوبیک در روش مذکور است. بنابراین روش جراحی دیگری که در آن Tape یا نوار بین دو سوراخ ایتورتور Trans Obturator Tape (TOT) جایگذاری می‌شود توسط آقای E. Delorme در سال ۲۰۰۱ شرح داده شد. این شیوه مزایای روش TVT را داشته اما با عوارض کمتری از جمله عدم نیاز به سیستم اسکوپپی ضمن عمل و عدم دستکاری در فضای وریدی اطراف

بی‌اختیاری ادراری (urinary incontinence) یکی از معضلات شایع بهداشتی اجتماعی در خانم‌های سنین مختلف به‌ویژه ۴۰ سال و بالاتر می‌باشد. (شیوع ۲۰-۴۰٪ در جامعه زنان).^۱ بی‌اختیاری ادراری انواع مختلفی دارد که شایع‌ترین نوع آن urge Incontinence, Stress Incontinence و نوع Mix می‌باشد. نوع I stress و نوع Mixed I Incontinence نیازمند مداخله جراحی هستند. تاکنون اعمال جراحی گوناگونی (قریب به ۲۰۰ نوع) در این مورد به شیوه‌های شکمی و واژنی یا با هم برای بیماران انجام شده است. از میان روش‌های گوناگون جراحی، روش شکمی Burch و شکمی واژن sling موثرترین روش بوده است.^۱ نتایج موفقیت عمل‌های فوق‌الذکر تا ۸۰٪ می‌باشد ولی به دلیل موربیدیت بالا این روش و مداخله زیاد و باز کردن شکم، اقامت طولانی بعد از عمل در بیمارستان (بیش از پنج روز)،

گذاشته می‌شود، نیم سانتی‌متر زیر مجرای ادرار، آلیس زده و برشی به طول ۱/۵cm زیر آلیس روی مخاط واژن داده می‌شود، مخاط واژن را از مجرای ادرار با قیچی متز جدا کرده سپس با انگشت اشاره سوراخ ایجاد شده را بزرگتر نموده و کاملاً از مجرای ادرار جدا می‌نماییم تا انگشت به استخوان راموس برسد پس از آن در خط کشاله ران به محاذات کلیتوریس، در دو طرف سوراخی را در کانال ایتورتور ایجاد نموده، سپس تونولر را از سوراخی که در کشاله ران در کانال ایتورتور ایجاد کرده بودیم، وارد نموده تا از برش واژن بیرون آید (شکل ۱). Tape را داخل سوراخ تونولر کرده و از پشت استخوان راموس به وسیله تونولر خارج می‌نماییم، این کار را در طرف مقابل نیز انجام داده (شکل ۲) پس از آن Tape را از دو طرف کشیده و به مجرای ادرار (به فاصله فقط ضخامت قیچی متز) چسبانده و اضافه Tape را که در بیرون واژن از سوراخی که در کشاله ران (کانال ایتورتور) ایجاد کرده بودیم، بیرون کشیده و قطع می‌کنیم و Tape را آزاد در کانال ایتورتور نگه می‌داریم، برش روی مخاط واژن (۱/۵cm) و دو سوراخ کشاله ران در روی کانال ایتورتور با نخ ویکریل ۰-۲ ترمیم می‌نماییم.^۲

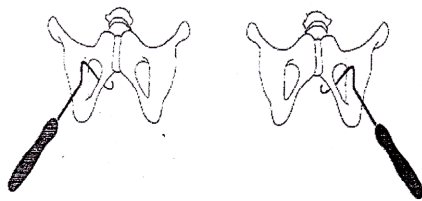
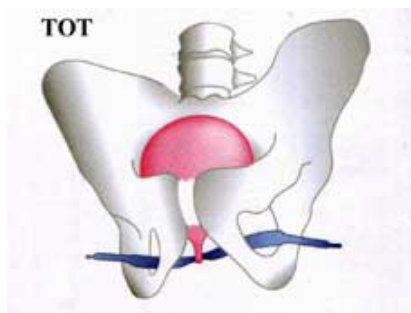


Fig. 1 Passage of the needle to the right and left via the obturator route. AMS needles (America Medical Systems)

شکل - ۱: تونولر



شکل - ۲: جایگذاری Tape ترانس اوبتورتور

واژن و رحم همراه است.^۷ این مطالعه با هدف ارزیابی اثربخشی و ایمنی شیوه جراحی TOT با حداقل تهاجم و عوارض ضمنی و پس از عمل در مقایسه با شیوه استاندارد جراحی‌های بی‌اختیاری استرسی ادرار (Burch, Abdominal sling) طراحی شد. از آنجائی که بی‌اختیاری ادرار به‌طور شایع با پرولاپس ژنیتالیا همراه است ضروری است که جراحی همزمان لگن انجام شود.

روش بررسی

مطالعه حاضر، مطالعه One sample clinical trail است که برای اولین بار در بخش‌های زنان در ایران صورت گرفت. این طرح از سال ۱۳۸۲ تا ۱۳۸۳ روی ۳۵ بیمار با بی‌اختیاری استرسی ادراری مراجعه‌کننده به بیمارستان ولیعصر انجام شد. هزینه ۱۵ مورد از طریق طرح و بقیه از جانب خود بیماران تأمین شد. معیار ورود به مطالعه دارا بودن Stress urinary Incontinence و معیارهای خروج از مطالعه وزن بیش از ۱۰۰ کیلوگرم، کشیدن سیگار، علائم بی‌اختیاری، ارجنسی بیماری‌های مزمن نظیر دیابت و برونشیت بود. ارزیابی بیماران شامل تاریخچه بیماری، معاینه بالینی، کشت ادرار، تست استرس (تست سرفه) و بررسی اورودینامیک بود. برای همه بیماران استرس تست را در وضعیت supine و مثانه با حجم‌های ۱۵۰ تا ۳۰۰ میلی‌لیتر انجام شد. اگر با انجام مانور والسالوا یا سرفه با حجم نرمال سیستمتری leakage رخ می‌داد، مثبت تلقی می‌شد. معیار بهبودی بیماران بر اساس تقسیم‌بندی Blavias و Jacobs تعیین شد:^{۱۴} درمان شده: عدم حضور بی‌اختیاری ادراری، بهبودی: بی‌اختیاری کمتر از یکبار در دو هفته، شکست: بی‌اختیاری ادراری بیش از یکبار در هفته. تمام عمل‌های جراحی توسط یک جراح واحد صورت گرفت، جنس نوار به‌کار رفته در عمل‌ها woven polypropylen بود، مش و سوزن از نوع (AMS) corkscrew spaped بود. آنالیز داده‌ها به‌صورت استخراج آمارهای توصیفی (فراوانی مطلق و نسبی) در مورد اطلاعات دموگرافیک، Successful rate، عوارض و آمار استنباطی جهت مقایسه تفاوت پارامترهای اوروفلومتری قبل و بعد از عمل با استفاده از آزمون Pair t- test صورت گرفت. ۲۰ بیمار با بیهوشی عمومی و ۱۵ بیمار بی‌حسی اسپینال تحت عمل جراحی TOT قرار گرفتند. البته لازم به ذکر است که این جراحی را می‌توان با بی‌حسی موضعی نیز انجام داد. پس از بیهوشی عمومی یا بی‌حسی نخاعی، سوند فولی

یافته‌ها

هر شش ماه انجام گردید. جهت همه بیماران شش ماه پس از عمل تست اورودینامیک انجام شد و پی‌گیری‌های بعدی با معاینه فیزیکی و تست سرفه ادامه یافت و در نتیجه آن ۹۱/۴٪ (۳۲ نفر) از بیماران بهبودی کامل و ۸/۶٪ (سه نفر) بهبودی نسبی را نشان دادند.

بحث

Delorme دو مقاله در مورد موثر و ایمن بودن روش جراحی با TOT در درمان زنان با بی‌اختیاری ادرار ارائه کرد.^{۸-۹} Csorba و Pardo Schanz نیز به ترتیب هر کدام با مطالعه روی ۱۵۰ و ۲۰۰ بیمار، جراحی با روش TOT را روشی موثر با کمترین تهاجم و زمان کوتاهتر بستری در بیمارستان توصیف کردند.^{۱۰،۱۱} در یک مطالعه چند مرکزی در سال ۲۰۰۴ جراحی TOT روی ۱۸۳ زن با متوسط سنی ۵۶ سال و بی‌اختیاری استرسی ادرار صورت گرفت. در مطالعه حاضر که بر ۳۵ بیمار با بی‌اختیاری استرسی ادراری صورت گرفت، نتایجی مشابه با مطالعات ذکر شده به دست آمد. عارضه حین عمل ما ۲/۹٪ در مقابل ۲/۲٪، عارضه پس از عمل ما یک مورد احتباس ادراری (۲/۹٪) در برابر ۳/۳٪ به دست آمد. پیامد طولانی مدت و بهبودی پس از عمل در مطالعه حاضر، بهبودی کامل ۹۱/۴٪، بهبودی نسبی ۸/۶٪ و عدم وجود شکست درمانی می‌باشد که مشابه مطالعه چند مرکزی در اروپا است^{۱۲} این نتایج به گزارشات عمل‌های جراحی TVT که به صورت مطالعات مشاهده‌ای بوده است خیلی نزدیک است و Cure rate آن کمتر از نتایج به دست آمده از مطالعات RCT نیست.^{۱۳} همچنین مطالعه مقایسه‌ای که بین TOT، TVT اخیراً انجام شده، موثرتر بودن TOT را نشان دادند و تفاوت معنی‌داری از لحاظ اثربخشی بین این دو روش یافت نشد.^{۱۴} با این تفاوت که در جراحی TVT دستکاری در فضای رتروپوبیک صورت می‌گیرد و به دلیل نزدیک بودن به دیواره‌های مثانه خطر عوارضی چون سوراخ شدن مثانه بیشتر است و نیاز به سیستوسکوپی ضمن عمل قطعی است در حالی که در TOT هیچ دستکاری در این فضا صورت نمی‌گیرد و به دلیل دور بودن از مثانه نیاز به سیستوسکوپی نخواهد بود. بنابراین عمل جراحی در زمان کوتاه‌تر صورت می‌گیرد و نیازی به تبهر و تجربه در استفاده از سیستوسکوپی نمی‌باشد.^{۱۷-۱۴} ضمناً میزان عوارض TOT نسبت به عوارض TVT (۱۵٪) که در مطالعات ذکر شده، کمتر است.^{۱۸،۱۹} هدف کاربردی مهم این مطالعه اثبات این

مشخصات دموگرافیک و کلینیکی بیماران در جدول ۱ آمده است. پی‌گیری پس از عمل بیماران یک ماه و سپس هر شش ماه انجام گردید. عوارض ضمن عمل بسیار کم بود. یک مورد (۲/۹٪) هماتوم اَبورتور که پس از ۲-۱ هفته خودبه‌خود و بدون مداخله جراحی جذب شد. یک مورد (۲/۲٪) خونریزی بیش از ۳۰۰ میلی‌لیتر ضمن عمل مشاهده شد، اما نیاز به ترانسفوزیون خون نشد. یک مورد نیز به دلیل احتباس ادراری (باقی‌مانده ادراری < ۱۰۰ میلی‌لیتر) به مدت ۱۰ روز که با self catheterization بهبود یافت (باقی‌مانده ادراری > ۵۰ میلی‌لیتر). یک مورد هم پس‌زدگی Tape داشتیم که بیمار با علائم ترشحات واژینال، مکرر به درمانگاه مراجعه کرده و تحت درمان آنتی‌بیوتیک موضعی و سیستمیک قرار گرفت ولی علائم بی‌اختیاری ادراری او بهبود یافته بود. برای همه بیماران شش ماه پس از عمل تست اورودینامیک انجام شد. اما پی‌گیری‌های بعدی با معاینه فیزیکی و تست سرفه ادامه یافت. پی‌گیری بیماران به‌طور متوسط طی ۱۴ ماه (۲۶-۸) بود که به ترتیب یک ماه و سپس

جدول- ۱: مشخصات دموگرافیک و کلینیکی بیماران

مشخصات دموگرافیک / بالینی	
سن در زمان عمل	۵۰ (۲۶-۷۴)
یانگی	۷ نفر
تعداد زایمان	۶ (۱-۱۴)
وزن (کیلوگرم)	< ۱۰۰
عمل جراحی قبلی به دلیل پرولاپس	۲ نفر
هیستکتومی	۱ نفر
عمل جراحی قبلی به دلیل بی‌اختیاری استرسی ادرار	-
تکرر ادرار بیش از هشت بار در روز	۱۳
طول مدت بی‌اختیاری استرسی ادرار	۶ (۱-۱۳) سال

جدول- ۲: مقایسه فلومتری قبل و بعد از عمل TOT

پارامترهای اروفلومتری	قبل از عمل	شش ماه پس از عمل	p*
جریان ادرار (ml/s)	۳۳±۵	۲۸±۳	Ns
زمان ادرار کردن (s)	۳۱±۴	۳۶±۵	Ns
ادرار باقی‌مانده (ml)	۱۰±۵	۱۴±۵	Ns

* به صورت میانگین محاسبه شده است. Ns = غیراختصاصی

آزمون آماری انجام شده paired t-test می‌باشد.

کنیم که بهبودی بیماران نشان‌دهنده موفقیت درمان است هر چند که بالای ۹۰٪ بیماران رضایت خود را از جراحی ذکر کرده‌اند و بهتر است در مطالعات بعدی جزئیات بیشتری در مورد کیفیت زندگی با پرسشنامه‌های استاندارد شده برای ایران (مانند SF36) تهیه شود. لازم است مطالعات RCT که بتواند روش TOT را با روش‌های جراحی استاندارد موجود در درمان بی‌اختیاری ادراری زنان مقایسه نماید.

References

1. Delaney J. Normal Pelvic Floor Epidemiology and Pathology. Philadelphia: Lippincott Williams & Wilkins; 2003.
2. Ulmsten U, Petros P. Intravaginal slingplasty (IVS): an ambulatory surgical procedure for treatment of female urinary incontinence. *Scand J Urol Nephrol* 1995; 29: 75-82.
3. Meschia M, Pifarotti P, Bernasconi F, Guercio E, Maffiolini M, Magatti F, et al. Tension-Free vaginal Tape: analysis of outcomes and complications in 404 stress incontinent women. *Int Urogynecol J Pelvic Floor Dysfunct* 2001; 12: 24-7.
4. Leuret T, Lugagne PM, Hervé JM, Barré P, Orsoni JL, Yonneau L, et al. Evaluation of tension-free vaginal Tape procedure. Its safety and efficacy in the treatment of female stress urinary incontinence during the learning phase. *Eur Urol* 2001; 40: 543-7.
5. Ulmsten U, Johnson P, Rezapour M. A three-year follow up of tension free vaginal Tape for surgical treatment of female stress urinary incontinence. *Br J Obstet Gynaecol* 1999; 106: 345-50.
6. Boustead GB. The tension-free vaginal Tape for treating female stress urinary incontinence. *BJU Int* 2002; 89: 687-93.
7. Delorme E. Transobturator urethral suspension: mini-invasive procedure in the treatment of stress urinary incontinence in women. *Prog Urol* 2001; 11: 1306-13.
8. Brink DM. Bowel injury following insertion of tension-free vaginal Tape. *S Afr Med J* 2000; 90: 450.
9. Peyrat L, Boutin JM, Bruyere F, Haillot O, Fakfak H, Lanson Y. Intestinal perforation as a complication of tension-free vaginal Tape procedure for urinary incontinence. *Eur Urol* 2001; 39: 603-5.
10. Costa P. Surgical treatment of female stress urinary incontinence with a trans-obturator- Tape (TOT) uraTape. *Eur Urology* 2004; 46: 102-7.
11. Ward K, Hilton P; United Kingdom and Ireland Tension-free Vaginal Tape Trial Group. Prospective multicentre randomised trial of tension-free vaginal Tape and colposuspension as primary treatment for stress incontinence. *BMJ* 2002; 325: 67.
12. de Tayrac R, Deffieux X, Droupy S, Chauveaud-Lambling A, Calvanèse-Benamour L, Fernandez H. A prospective randomized trial comparing tension-free vaginal Tape and transobturator suburethral Tape for surgical treatment of stress urinary incontinence. *Am J Obstet Gynecol* 2004; 190: 602-8.
13. Mansoor A, Vedrine N, Darcq C. Surgery of female urinary incontinence using trans-obturator Tape (TOT): a prospective randomized comparative study with TVT. *NeuroUrol Urodyn* 2003; 22: 526-7.
14. Blaivas JG, Jacobs BZ. Pubovaginal fascial sling for the treatment of complicated stress urinary incontinence. *J Urol* 1991; 145: 1214-8.
15. Barber MD, Kleeman S, Karram MM, Paraiso MF, Walters MD, Vasavada S, et al. Transobturator Tape compared with tension-free vaginal Tape for the treatment of stress urinary incontinence: a randomized controlled trial. *Obstet Gynecol* 2008; 111: 611-21.
16. Porena M, Costantini E, Frea B, Giannantoni A, Ranzoni S, Mearini L, et al. Tension-free vaginal Tape versus transobturator Tape as surgery for stress urinary incontinence: results of a multicentre randomised trial. *Eur Urol* 2007; 52: 1481-90.
17. Jeon MJ, Chung da J, Park JH, Kim SK, Kim JW, Bai SW. Surgical therapeutic index of tension-free vaginal Tape and transobturator Tape for stress urinary incontinence. *Gynecol Obstet Invest* 2008; 65: 41-6.
18. Csorba R, Lampé R, Simó D, Bacskó G, Póka R. Our experience with trans-obturator Tape surgery in 150 cases. *Orv Hetil* 2007; 148: 1649-55.
19. Pardo Schanz J, Ricci Arriola P, Tacla Fernández X, Betancourt Ortiz E. Trans obturator Tape (TOT) for female stress incontinence. Experience with three years follow-up in 200 patients. *Actas Urol Esp* 2007; 31: 1141-7.

Trans-obturator Tape for surgical treatment of urinary incontinence

Abstract

Ghanbari Z.¹
Dahaghin M.^{2*}
Shariat M.³
Eftekhar T.¹
Ashrafi M.⁴

1- Department of Obstetric & Gynecology Vali-asr Reproductive Health Research Center

2- Research Department, Vali-asr Reproductive Health Research Center

3- Department of Maternal Fetal Neonatal Health Research Center, Maternal-Child Health

4-Department of Obstetric & Gynecology, Baghiatallah Hospital

Background: The aim of this study was to assess the efficacy and safety of a new minimally-invasive surgical procedure using trans-obturator Tape (TOT) to treat female stress urinary incontinence.

Methods: This clinical trial study was performed from 2003 to 2004 in the Gynecology Department of Imam Hospital, Vali-e-Asr, Tehran, Iran. A total of 35 women with stress urinary incontinence underwent the TOT procedure. All patients underwent pre-operative clinical examination, cough-stress test (full bladder), uroflowmetry and post-voiding residual volume assessment.

Results: The mean age of patients was 50 years, ranging from 26 to 74 years, with an average urinary stress incontinence duration of six years. The mean time of follow-up was 14 months (at 1, 6, 12 and 24 months) and the average duration of surgery was about 20 minutes. The perioperative complication rate was 9% with no vascular, nerve or bowel injuries. The rate of hemorrhagic side effects (spontaneously-absorbed hematoma and blood loss not requiring blood transfusion) was 2.9%. Post-operative urinary retention and vaginal erosion occurred in one case each; the former was treated by intermittent self-catheterization. In total, 91.4% of patients were completely cured and 8.6% were improved without failure of treatment.

Conclusions: The present study confirms the results obtained by Delorme and coworkers, and allows us to consider TOT as a safe, minimally invasive and efficient short-term surgical technique for the treatment of female stress urinary incontinence, alone or in combination with prolapse repair. Following this study, a randomized control trial is recommended to compare TOT with the gold standard surgery for women with urinary incontinence.

Keywords: Stress urinary incontinence, TOT

*Corresponding author: Imam Khomeini Hospital, Vali-asr Reproductive Health Research Center., Keshavarz Blvd. Tel: +98-21-66939320 email: valrec2@yahoo.com