

درمان حاملگی سرویکال با حفظ باروری: گزارش دو مورد

چکیده

دریافت: ۱۳۹۳/۰۵/۱۵ پذیرش: ۱۳۹۳/۱۰/۱۳ آنلاین: ۱۳۹۳/۱۱/۰۵

سیما کدخدایان
گلرخ شرافتی*گروه زنان و مامایی، بیمارستان قائم (عج)،
دانشکده پزشکی، دانشگاه علوم پزشکی مشهد،
مشهد، ایران.* نویسنده مسئول: مشهد، بیمارستان قائم (عج)،
دانشکده پزشکی، دانشگاه علوم پزشکی مشهد
تلفن: ۰۵۱-۳۸۴۱۲۴۷۷
E-mail: sabalanmountain@yahoo.com

زمینه و هدف: سرویکس محل نادر و خطرناکی برای حاملگی نابجاست. وقتی محل چسبندگی جفت پایین‌تر از سوراخ داخل سرویکس باشد، حاملگی سرویکال باید تلقی کرد. از درمان‌های محافظه‌کارانه استفاده از متوترکسات و کلریدپتاسیم، گلوکز هیپراسمولار و پروستاگلاندین است. همچنین درمان‌های جراحی با حفظ باروری مطرح شده است. هدف از این مطالعه گزارش دو بیمار با حاملگی سرویکال و درمان محافظه‌کارانه با حفظ باروری بود.

معرفی بیمار: بیمار اول با حاملگی شش هفته سرویکال و جنین دارای ضربان قلب معرفی می‌شود که پس از تجویز دو دوز متوترکسات حاملگی به‌طور کامل از بین رفته است. بیمار دوم با حاملگی هشت هفته سرویکال دارای ضربان قلب به ما مراجعه نمود. سه روز پس از تجویز دو دوز متوترکسات، کورتاژ ناحیه اندوسرویکس انجام و حاملگی ختم شد.

نتیجه‌گیری: از روش‌های محافظه‌کارانه برای درمان حاملگی سرویکال در بیمارانی که تمایل به حفظ قدرت باروری دارند می‌توان استفاده کرد که با موفقیت بالایی همراه است.

کلمات کلیدی: حاملگی سرویکال، درمان محافظه‌کارانه، متوترکسات در حاملگی خارج از رحم.

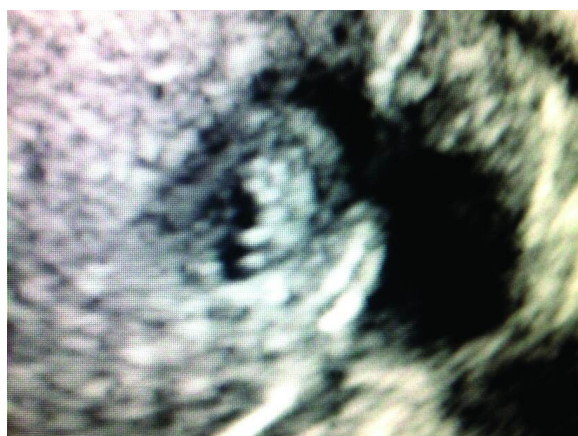
مقدمه

کورتاژ، از درمان‌های نگهدارنده مانند تجویز متوترکسات سیستمیک و یا داخل مایع آمنیوتیک-تجویز کلراید پتاسیم داخل مایع آمنیوتیک-بستن شریان ایلپاک دو طرف و آمبولیزاسیون شریان رحمی هر کدام به تنهایی یا توأم را می‌توان ذکر کرد.^۱ میزان بروز حاملگی سرویکال در آمریکا از یک مورد در ۲۴۰۰ تا یک مورد در ۵۰۰۰۰ متغیر است^۲ و کمتر از ۱٪ حاملگی‌های نابجا را تشکیل می‌دهد.^۳ هدف از این گزارش معرفی دو بیمار و ارایه تجربه حاصل در درمان این حاملگی نادر با حفظ باروری است.

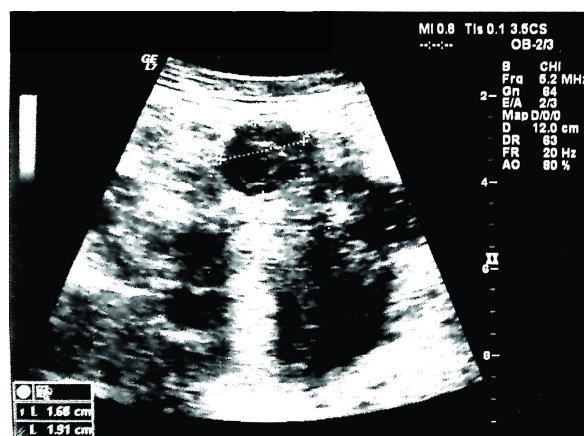
معرفی بیمار

مورد اول: خانم ۳۴ ساله با یک بچه زنده و یک سقط

سرویکس محل نادر و خطرناکی برای حاملگی نابجاست. زمانی که محل لانه‌گزینی ماحصل حاملگی پایین‌تر از سوراخ داخلی سرویکس باشد، حاملگی سرویکال محسوب می‌شود. تشخیص هر چه زودتر یافته فوق‌پیش از افزایش سایز آن بسیار با اهمیت است. تشخیص تاخیری با علت چسبندگی نابجا و وسیع جفت می‌شود و با توجه به محل نامناسب آناتومیکی خطر خونریزی‌های خطرناک افزایش می‌یابد. در سابق، درمان بیشتر هیستریکتومی بوده است ولی با روش‌های تشخیص سریع‌تر و روش‌های درمانی جدیدتر گزارشاتی از موارد درمان با حفظ باروری با نتایج متغیر گزارش شده است.^۱ غیر از روش‌های جراحی مانند آمپوتاسیون سرویکس و یا دیلاتاسیون و



شکل ۲: رحم با اکوژن‌هایی مربوط به بقایای حاملگی داخل سرویکس



شکل ۱: ساک حاملگی داخل سرویکس با سن حاملگی شش هفته و ضربان قلب نرمال

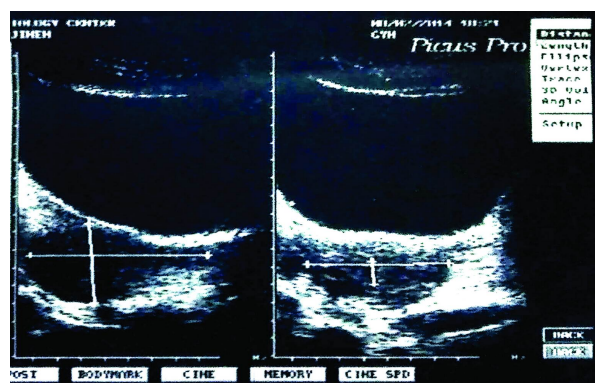
(۷۰ mg) با فاصله یک روز به صورت داخل عضلانی دریافت کرد. پس از ترخیص با اندازه‌گیری سریال β hCG و سونوگرافی پیگیری شد. سطح β hCG سه هفته پس از دریافت متوترکسات به ۱ mIU/ml رسید. ۲۱

در سونوگرافی یک ماه پس از تزریق متوترکسات اکوژن‌هایی مربوط به بقایای حاملگی داخل سرویکس مشاهده شد (شکل ۲) و در سونوگرافی ۱۷ روز پس از آن تصویر کانون هیپوکوهتروزن به دیامتر ۱۱ mm در دیواره قدامی قسمت دیستال سرویکس رویت شد (شکل ۳) و β hCG به صفر رسید.

مورد ۲: خانم ۳۰ ساله (Gravida 2, live births 1) با سن حاملگی هشت هفته و سابقه یک‌بار سزارین با تهوع، استفراغ و β hCG مثبت و سونوگرافی که ساک حاملگی با جایگزینی غیرطبیعی در سرویکس با ضربان قلب نرمال جنین در آبان ۱۳۸۸ به مرکز دانشگاهی بیمارستان قائم (عج) مشهد مراجعه کرد.

بیمار بستری شده و دو دوز متوترکسات (۷۵ mg) به فاصله ۷۲ ساعت دریافت کرد. تیتراژ هفتگی β hCG عبارت بود از:

هفته اول: ۷۰۳۷۹، هفته دوم: ۴۶۵۰۲، هفته سوم: ۱۲۴۰ (mIU/ml) به علت عدم افت مناسب β hCG سه روز پس از دوز دوم متوترکسات دیلاتاسیون و ساکشن کورتاژ انجام شد. حین عمل به علت خونریزی شدید از سرویکس، سوند فولی ۲۲ F داخل سرویکس تعبیه شد. سپس لاپاراتومی انجام شد و شریان‌های



شکل ۳: رحم با تصویر کانون هیپوکوهتروزن به دیامتر ۱۱ mm در دیواره قدامی قسمت دیستال سرویکس

(Gravida 1, live births 1, abortion 1) با سن حاملگی هشت هفته بر اساس تاریخ آخرین قاعدگی و سابقه یک نوبت سزارین و یک نوبت کورتاژ که با شکایت خونریزی واژینال در حد لکه‌بینی بدون درد شکم با علائم حیاتی پایدار دی ماه ۱۳۹۲ به مرکز دانشگاهی بیمارستان قائم (عج) مشهد مراجعه کرد.

در بررسی‌های انجام شده β hCG و در سونوگرافی ساک حاملگی داخل سرویکس با سن حاملگی شش هفته و ضربان قلب نرمال داشته است (شکل ۱). بیمار بستری شده و دو دوز متوترکسات

مطالعات	شباهت
مطالعه Kameswari	در خانم ۲۵ ساله، حاملگی سرویکال با درمان MTX خاتمه یافت.
مطالعه Kochi و همکاران	خانم ۴۳ ساله که با درمان MTX خونریزی کنترل شده، حاملگی سرویکال خاتمه یافت و باروری حفظ شد.

بحث

هیپوگاستر دو طرف لیگاتور شد. به علت افت هماتوکریت (۴۰٪ به ۲۵٪) بیمار پس از عمل دو واحد Packed cells دریافت کرد.

حاملگی نابجا جایگزینی بلاستوسیت خارج اندومتر حفره رحم است که شرایط خطرناکی است و در ۱۹٪ حاملگی‌ها اتفاق می‌افتد. شایع‌ترین محل برای حاملگی نابجا لوله فالوپ است که ۹۷٪ موارد را تشکیل می‌دهد. حاملگی سرویکال کمتر از ۱٪ موارد را شامل می‌شود. به‌تازگی گزارش شده است که In Vitro Fertilisation (IVF) با افزایش ریسک حاملگی سرویکال همراه است.^۵

تعدادی از ریسک فاکتورهای شناخته شده شامل سابقه سزارین، سیگار کشیدن، انتقال سریع تخمک بارور شده پیش از آماده شدن به اندومتر و بیماری التهابی لگن است.^۵

در دو مورد بیماران ما یک مورد سابقه یک بار کورتاژ و در هر دو سابقه یک بار سزارین وجود داشت. بیماران به‌صورت شایع دچار خونریزی واژینال بدون درد می‌شوند.^۶ درد کرامپی قسمت پایین شکم تنها در ۱/۳ بیماران وجود دارد و درد بدون خونریزی واژینال نادر است.^۵ در بیماران ما یک بیمار بدون علامت کلینیکی و بیمار دیگر تنها با خونریزی مراجعه کردند و در هر دو تشخیص بر اساس سونوگرافی داده شد.

مطالعات تصویربرداری در تایید تشخیص مفید هستند. سونوگرافی ترانس واژینال و MRI برای تشخیص زودرس استفاده می‌شود.^۳ گاهی اوقات تشخیص حاملگی سرویکال از سقط مشکل است. بنابراین تشخیص سریع و صحیح برای جلوگیری از برداشتن جراحی محصولات حاملگی که می‌تواند منجر به خونریزی شدید و هیستریکتومی شود حایز اهمیت است.^۶

در بررسی گزارشات ارایه شده اغلب تعداد موارد محدود است و گهگاهی گزارش از موارد تشخیص داده شده در سنین بالای حاملگی ۲۰-۱۵ هفته نیز وجود دارد.

درمان جراحی با موربیدیتهی جدی و احتمال مورتالیتی یا از دست دادن قدرت باروری همراه است. درمان موفق با حفظ باروری در صورت تشخیصی زودرس امکان‌پذیر است.^۴ درمان محافظه‌کارانه برای بیمارانی که تمایل به حفظ باروری

دارند با موفقیت بالایی همراه است.^۵ پرمصرف‌ترین دارو برای درمان طبی حاملگی نابجا متوترکسات است. اما عوامل دیگری مثل کلریدپتاسیم، گلوکز هیپراسمولار، پروستاگلاندین و RU486 نیز برای این منظور مورد مطالعه قرار گرفته‌اند.^۳

متوترکسات می‌تواند سیستمیک (داخل عضلانی، داخل وریدی)، لوکال (تزریق داخل آمینون) و یا داخل شریان رحمی تجویز شود. در موارد بدون خونریزی شدید واژینال این روش حتی بدون آمبولیزاسیون بی‌خطر است.^۶

کورتاژ، تامپوناد آمپوتاسیون سرویکس، سرکلاژ سرویکس، جایگذاری سوند فولی در کانال سرویکس، لیگاتور شریان ایلپاک داخلی، آمبولیزاسیون شریان رحمی، تزریق داخل سرویکال کاربوپروست و اسپیراسیون محصولات از دیگر روش‌های پیشنهادی است.^۴

سن بارداری بالا و سطوح بالای βhCG و جنین زنده با میزان شکست بیشتری همراه است. تزریق داخل قلبی کلریدپتاسیم در جنین زنده موفقیت درمان با متوترکسات را افزایش می‌دهد.^۴

در مورد توجه به درمان‌های محافظه‌کارانه بدون انجام هیستریکتومی در بیماران مبتلا به EP سرویکال توصیه می‌شود.

درمان با متوترکسات بدون اقدام جراحی در موارد حاملگی خارج از رحم ناحیه سرویکال می‌تواند روش خوبی باشد.

در نهایت نتایج حاصل از این مطالعه نشان داد که درمان با متوترکسات بدون اقدام جراحی در موارد حاملگی خارج از رحم ناحیه سرویکال می‌تواند روش خوبی باشد. لذا در مورد توجه به درمان‌های محافظه‌کارانه بدون انجام هیستریکتومی در بیماران مبتلا به EP سرویکال توصیه می‌شود.

References

1. Kirk E, Condous G, Haider Z, Syed A, Ojha K, Bourne T. The conservative management of cervical ectopic pregnancies. *Ultrasound Obstet Gynecol* 2006;27(4):430-7.
2. English D, Verma U, Yasin S. Conservative management of a 20-week cervical ectopic pregnancy with placenta percreta. *Arch Gynecol Obstet* 2013;288(1):225-8.
3. Berek JS, editor. *Berek and Novak's Gynecology*. 15th ed. Philadelphia, PA: Lippincott Williams and Wilkins; 2012. p. 642-3.
4. Adabi K, Nekuie S, Rezaeei Z, Rahimi-Sharbat F, Banifatemi S, Salimi S. Conservative management of cervical ectopic pregnancy: systemic methotrexate followed by curettage. *Arch Gynecol Obstet* 2013;288(3):687-9.
5. Surampudi K. A case of cervical ectopic pregnancy: successful therapy with methotrexate. *J Obstet Gynaecol India* 2012;62(Suppl 1):1-3.
6. Kochi K, Hidaka T, Yasoshima K, Yoneda K, Arai K, Arai T. Cervical pregnancy: a report of four cases. *J Obstet Gynaecol Res* 2014;40(2):603-6.

Treatment of cervical pregnancy with preserving fertility: *report of two cases*

Sima Kadkhodayan M.D.
Golrokh Sherafati M.D.*

Department of Obstetrics and Gynecology, Ghaem Hospital, School of Medicine, Mashhad University of Medical Sciences, Mashhad, Iran.

Abstract

Received: 06 Aug. 2014 Accepted: 03 Jan. 2015 Available online: 25 Jan. 2015

Background: Cervix is a rare and dangerous site for ectopic pregnancy. When the placenta is implanted lower than internal cervical os, it is called “cervical pregnancy”. Known risk factors for cervical pregnancy are previous cesarean section, cigarette smoking, premature transfer of fertilized ovum before having suitable endometrium and pelvic inflammatory disease. In the past, hysterectomy was the usual treatment. Nowadays, with the newer diagnostic and therapeutic managements, cases of cervical pregnancy treated by fertility sparing methods have been reported. Conservative treatments include using methotrexate and KCl, hyperosmolar glucose, and prostaglandins. Also, surgical methods with fertility sparing have been reported. The purpose of this study is introducing two cases of cervical pregnancies treated by fertility sparing.

Case presentation: The first patient had six weeks pregnancy with live fetus and detectable fetal heart beat. There was six weeks menstrual retard and β hCG titer was 10.000 UI/ml. Two doses of methotrexate were prescribed and pregnancy terminated successfully. The other patient had eight weeks pregnancy with fetal heart beat. There was eight weeks retardation and β hCG titer was 70379 UI/ml with no gestational sac in sonography in both patients. After prescribing two doses of methotrexate and doing curettage three days after the last dose of methotrexate, pregnancy terminated. The known risk factors for our patients were history of endometrial curettage in one and history of cesarean section in both of them.

Conclusion: Conservative method may be considered for the treatment of cervical pregnancy in patients who desire to preserve their fertility. The treatment is associated with high success rates. Methotrexate (MTX) is the most common medicine for resolving ectopic cervical pregnancy, other medications such as KCl, hyperosmolar glucose, RU486 and prostaglandins have also been used with different success rate. Methotrexate may be administered systemic (intramuscular or intravenous) or local (intra-amniotic transfusion or intrauterine).

Keywords: cervical pregnancy, conservative treatments, methotrexate in EP.

* Corresponding author: Ghaem Hospital, Ahmadabad Ave., School of Medicine, Mashhad University of Medical Sciences, Mashhad, Iran.
Tel: +98- 51-38412477
E-mail: sabalanmountain@yahoo.com