

گزانتوگرانولوم جوانی متعدد در یک فرد بالغ: گزارش موردی

چکیده

مصطفی میرشمس شهشهانی
کاترین کیاوش*

گروه پوست

بیمارستان رازی، دانشگاه علوم پزشکی تهران

*نویسنده مسئول: تهران، میدان وحدت اسلامی،
بیمارستان رازی
تلفن: ۵۵۶۳۰۶۶۵
email: kiavashkatrin@yahoo.com

زمینه و هدف: جوانیال گزانتوگرانولوما نوعی هیستوسیتوز خوش خیم سلول‌های دندروسیتی پوستی و نرمولپیمیک است که اغلب بچه‌های کوچک را گرفتار می‌کند. این بیماری از نظر بالینی به صورت یک یا چند ضایعه پاپولونندولر زرد-قهوه‌ای در قسمت فوقانی بدن به خصوص سر و گردن تظاهر می‌یابد. گزانتوگرانولوما در بالغین کمتر دیده می‌شود و اغلب به صورت ضایعات منفرد تظاهر می‌کند. گزانتوگرانولومای متعدد در بالغین نادر است. در این مقاله یک بیمار بالغ با گزانتوگرانولومای متعدد را گزارش می‌کنیم. **معرفی بیمار:** بیمار زنی ۴۵ ساله بود که به علت وجود ضایعاتی پاپولونندولر در زیر چشم، سینه و پشت مراجعه نموده بود. در بیوپسی از ضایعه ارتشاح سلولی در درم به همراه سلول‌های ژانت با قرارگیری wreath-like هسته‌ها (Touton giant cell) به وضوح مشهود بود و تشخیص گزانتوگرانولومای جوانان (جوانیال گزانتوگرانولوما) داده شد. **نتیجه‌گیری:** جوانیال گزانتوگرانولوما اغلب در کودکی دیده می‌شود اما شروع این بیماری به ندرت در دوران بزرگسالی است و در این افراد درگیری سایر ارگان‌های بدن، به خصوص چشم از نظر عوارضی مانند گلوکوم باید در نظر گرفته شود.

کلمات کلیدی: جوانیال گزانتوگرانولوما، هیستوسیتوز، سلول ژانت.

مقدمه

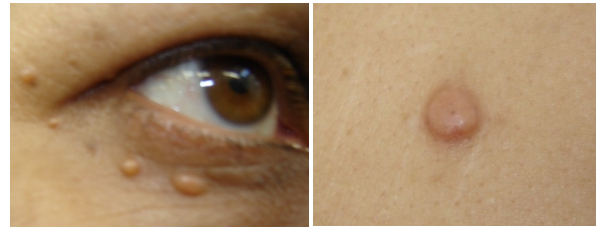
جوانیال گزانتو گرانولوما (JXG) Juvenile Xanthogranuloma نومور خوش خیم سلول‌های هیستوسیتی است که نخستین بار توسط آدامسون در سال ۱۹۰۵ و تحت عنوان congenital xanthoma multiplex گزارش شد.^۱ تظاهر بالینی این تومورها به صورت پاپول و ندولهای قهوه‌ای تا زرد به اندازه پنج میلی‌متر تا یک سانتیمتر است که اغلب در قسمت فوقانی بدن توزیع شده‌اند. ضایعه اغلب منفرد است اما ممکن است چندین ضایعه و گاه صدها ضایعه یافت شود.^۲ ضایعه خارج پوستی (سیستمیک) شایع نیست و معمولاً چشم را درگیر ساخته، ممکن است سبب گلوکوم یا خونریزی در اتاقک قدامی چشم شود.^۳ درگیری دهانی و همراهی با نروفیبروماتوز، درگیری دستگاه عصبی مرکزی، کلیه، ریه، کبد، بیضه و پریکارد و استخوان گزارش شده است.^۳ این تومور عمدتاً در دوران شیرخواری و اوایل بچگی تظاهر می‌یابد. بیماران عمدتاً سن زیر شش ماه دارند و ۲۰٪ ضایعات به هنگام تولد وجود دارند.^۲ گزارشات معدودی از JXG در بالغین وجود دارد.^۴ مواردی که در بزرگسالی شروع می‌شوند اغلب در

سنین بین ۲۰ تا ۴۰ سالگی تظاهر یافته، منفرد هستند.^۵ در این مقاله یک مورد JXG متعدد در یک فرد ۴۵ ساله گزارش می‌شود.

معرفی بیمار

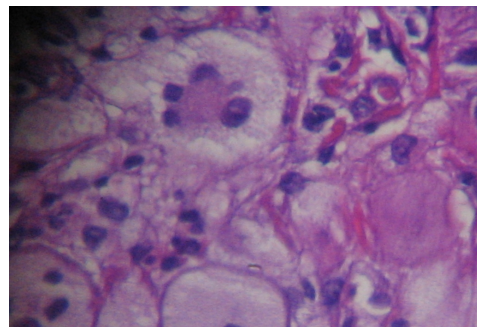
بیمار زنی ۴۵ ساله اهل و ساکن شیراز بود که با شکایت از وجود ضایعاتی در زیر چشم و تنه به درمانگاه پوست بیمارستان رازی مراجعه کرده بود. به گفته بیمار این ضایعات از چهار سال پیش تظاهر یافته بودند و به صورت تدریجی در حال افزایش بودند. بیمار شکایتی از خارش نداشت. سابقه‌ای از تماس مکانیکی یا عامل خارجی در محل ضایعات وجود نداشت. سابقه‌ای از بیماری مهم داخلی یا پوستی وجود نداشت و سابقه خانوادگی نیز از نظر بیماری مشابه منفی بود. در معاینه ضایعات پاپولونندولر قهوه‌ای تا زرد به اندازه نیم در نیم سانتیمتر (شکل ۱) با توزیع اطراف چشم (شکل ۲)، زیر پستان‌ها و ناحیه پشت مشهود بود. ضایعات در لمس کاملاً سفت و لاستیکی بودند. درگیری مخاط مشاهده نشد و معاینه عمومی طبیعی بود. در بررسی‌های به عمل آمده شامل معاینه چشم، سونوگرافی

در آنها اغلب هیستوسیت‌ها دارای فنوتیپ سلول لانگرهانس هستند. کلاس IIa متشکل از هیستوسیت‌های رده درمال دندروسیت است که برای CD68 و XIIIa مثبت می‌باشند. تغییر هیستولوژیک مشخص در این انواع واکنش گزانتوگرانولوماتوز است. این تغییرات واکنشی هستند و شواهدی از بدخیمی وجود ندارد. کلاس IIb هیستوسیتوزهایی را شامل می‌شود که سلول‌هایی به‌جز سلول‌های لانگرهانس و درمال دندروسیت‌ها را گرفتار می‌سازند و کلاس III هیستوسیتوزهای بدخیم شامل لوسمی لنفوسیتیک را در بر می‌گیرد. JXG مشخص‌ترین هیستوسیتوز از گروه IIIa است که از نظر پاتولوژی نمایانگر ارتشاح مختلط سلولی شامل هیستوسیت، لنفوسیت، اتوزینوفیل و گاهی نوتروفیل و پلازما سل است که از اپیدرم به بافت زیرجلدی گسترش می‌یابد. خصوصیت تیپیک، وجود سلول‌های ژانت با نمای wreath-like (گل آذین) هسته‌ها است (سلول‌های ژانت T Touton).^۷ بررسی ایمنو‌هیستو‌کمیستری نشان‌دهنده سلول‌های لیزوزیم، a1-AT، CD68، Factor XIIIa مثبت و S-100 و CD1 منفی است.^۸ علی‌رغم عدم امکان بررسی هیستوایمنونولوژیک، وجود سلول‌های ژانت با نمای wreath-like (گل آذین) در بیوپسی، تشخیص JXG در مورد گزارش شده را مسجل می‌سازد. اتیولوژی نامشخص است.^۲ عوامل فیزیکی و عفونی مطرح شده‌اند^۹ اما در اکثر موارد علتی خاص یافت نمی‌شود. در بیمار گزارش شده علتی در شرح حال و بررسی‌ها یافت نشد. اغلب موارد JXG در شیرخواری و کودکی رخ می‌دهند و موارد معدودی با شروع در سن بزرگسالی گزارش شده است. نخستین مورد در بالغین در سال ۱۹۶۳ گزارش شد^{۱۰} و از آن زمان تاکنون کمتر از ۴۰ مورد در بالغین گزارش شده است.^{۱۱} این موارد نیز عمدتاً^{۱۲} به‌صورت ضایعه‌ای منفرد بوده‌اند و گزارش موارد متعدد در بالغین بسیار اندک بوده است (جدول ۱).^{۱۳-۱۵} در بیمار گزارش شده، وجود ضایعات متعدد و شروع در سنین بعد از ۴۰ سالگی قابل توجه است. JXG در بالغین از



شکل-۱: پاپول قرمز-زرد سفت به قطر یک سانتی‌متر روی قدام سینه

شکل-۲: پاپول‌های متعدد قرمز-زرد در زیر چشم



شکل-۳: تجمع هیستوسیت‌های foamy با سلول‌های مشخص ژانت Touton

(قرارگیری گل آذین هسته‌ها) (رنگ‌آمیزی H&E * ۴۰)

شکم، ماموگرام، گرافی ساده ریه و جمجمه، درگیری سیستمیک وجود نداشت و آزمایشات روتین از جمله لیپیدهای سرم نرمال بودند. در بیوپسی به‌عمل آمده از ضایعه ندولار پشت بیمار مخلوطی از انفلترای سلولی در درم به‌همراه سلول‌های ژانت با قرارگیری wreath-like هسته‌ها (Touton giant cell) به‌وضوح مشهود بود (شکل ۳). تشخیص JXG داده شد.

بحث

گزانتوگرانولوما تومور خوش‌خیم سلول‌های هیستوسیتیک است. هیستوسیتوزها به انواع کلاس I، کلاس IIa، کلاس IIb و کلاس III تقسیم می‌شوند.^۶ کلاس I همان هیستوسیتوز لانگرهانس هستند که

جدول-۱: موارد گزارش جوانیل گزانتوگرانولوما متعدد در بالغین

نویسنده	سال	مجله	تعداد بیمار
Davies و همکاران (۱۳)	۱۹۷۷	Br J Dermatol	۱
Navajas و همکاران (۱۲)	۲۰۰۵	Actas Dermosifiliogr	۱
Saad و همکاران (۱۴)	۲۰۰۶	Dermatology	۱
Nayak و همکاران (۱۵)	۲۰۰۸	Indian J Dermatol Venereol Leprol	۱

به صورت خود به خود پسرقت نمی‌کنند و کمتر از انواع جوانان با درگیری سیستمیک همراه هستند.^{۱۷} در این بیمار نیز ضایعات در حال افزایش بودند و بررسی سیستمیک منفی بود.

نظر هیستولوژیک از نوع جوانایل غیر قابل افتراقاند و همانند موارد جوانایل با اختلالات لیپید همراه نیستند^{۱۶} اما تفاوت‌هایی نیز گزارش شده است. نوع بالغین بر خلاف نوع جوانان معمولاً

References

1. Adamson N. Congenital xanthoma multiplex in a child. *Br J Dermatol* 1905; 17: 222-3.
2. Dehner LP. Juvenile xanthogranulomas in the first two decades of life: a clinicopathologic study of 174 cases with cutaneous and extracutaneous manifestations. *Am J Surg Pathol* 2003; 27: 579-93.
3. Chang MW. Update on juvenile xanthogranuloma: unusual cutaneous and systemic variants. *Semin Cutan Med Surg*. 1999; 18: 195-205.
4. Shin SJ, Scamman W, Gopalan A, Rosen PP. Mammary presentation of adult-type "juvenile" xanthogranuloma. *Am J Surg Pathol* 2005; 29: 827-31.
5. Janney CG, Hurt MA, Santa Cruz DJ. Deep juvenile xanthogranuloma: subcutaneous and intramuscular forms. *Am J Surg Pathol* 1991; 15: 150-9.
6. [No authors listed]. Histiocytosis syndromes in children. Writing Group of the Histiocyte Society. *Lancet* 1987; 1: 208-9.
7. Tahan SR, Pastel-Levy C, Bhan AK, Mihm MC Jr. Juvenile xanthogranuloma. Clinical and pathologic characterization. *Arch Pathol Lab Med* 1989; 113: 1057-61.
8. Sonoda T, Hashimoto H, Enjoji M. Juvenile xanthogranuloma. Clinicopathologic analysis and immunohistochemical study of 57 patients. *Cancer* 1985; 56: 2280-6.
9. Sueki H, Saito T, Iijima M, Fujisawa R. Adult-onset xanthogranuloma appearing symmetrically on the ear lobes. *J Am Acad Dermatol* 1995; 32: 372-4.
10. Gartmann H, Tritsch H. Nevoxanthoendothelioma with small and large nodules. Report on 13 cases. *Arch Klin Exp Dermatol* 1963; 215: 409-21.
11. Rodriguez J, Ackerman AB. Xanthogranuloma in adults. *Arch Dermatol* 1976; 112: 43-4.
12. Navajas B, Eguino P, Trébol I, Lasa O, Gardeazabal J, Díaz-Pérez JL. Multiple adult xanthogranuloma. *Actas Dermosifiliogr* 2005; 96: 171-4.
13. Davies MG, Marks R. Multiple xanthogranulomata in an adult. *Br J Dermatol* 1977; 97: 70-2.
14. Saad N, Skowron F, Dalle S, Forestier JY, Balme B, Thomas L. Multiple adult xanthogranuloma: case report and literature review. *Dermatology* 2006; 212: 73-6.
15. Nayak S, Acharjya B, Devi B, Patra MK. Multiple xanthogranulomas in an adult. *Indian J Dermatol Venereol Leprol* 2008; 74: 67-8.
16. Zelger B, Cerio R, Orchard G, Wilson-Jones E. Histologic and immunohistochemical study comparing xanthoma disseminatum and histiocytosis X. *Arch Dermatol* 1992; 128: 1207-12.
17. de Graaf JH, Timens W, Tamminga RY, Molenaar WM. Deep juvenile xanthogranuloma: a lesion related to dermal indeterminate cells. *Hum Pathol* 1992; 23: 905-10.

Multiple juvenile xanthogranuloma in an adult patient: a case report

Mirshams Shahshahani M.
Kiavash K.*

Department of Dermatology
Tehran University of Medical
Sciences

Abstract

Background: Juvenile xanthogranuloma is a benign, normolipemic, dendrocytic histiocytosis that usually affects young children. It presents clinically as single or multiple yellow-brown papulonodular lesions in the upper part of the body, especially the head and neck. In adults, xanthogranuloma is not common and usually presents as a single lesion. Multiple xanthogranuloma in adults is rare. For the most part, cutaneous lesions are self-limited and seldom necessitate treatment. Here we report an adult patient with multiple xanthogranuloma.

Case: A 45-year-old woman presented with multiple papulonodular lesions around the eyes and over her breasts and back. Biopsy showed giant cells with a wreath-like arrangement of nuclei (Touton giant cell) and diagnosis of juvenile xanthogranuloma was made.

Conclusion: Although juvenile xanthogranuloma is a disease of children, it can rarely occur in adults. These patients should be evaluated for involvement of other organs to prevent complications. With ocular involvement, the risk of morbidity is high, and complications can include glaucoma, retinal detachment, cataract, vascular occlusion, hyphema, and corneal blood staining.

Keywords: Juvenile xanthogranuloma, histiocytosis, giant cell.

* Corresponding author: Razi
Hospital, Vahdate- Eslami Sq., 11966,
Tehran, IRAN
Tel: +98-21-55630665
email: kiavashkatrin@yahoo.com