

مطالعه هیستومورفومتریک اثر سم دیازینون بر پلاک رشد استخوانی موش صحرائی نر

چکیده

دریافت: ۱۳۹۳/۱۱/۰۸ پذیرش: ۱۳۹۴/۰۱/۲۵ آنلاین: ۱۳۹۴/۰۳/۲۰

مهدیه بزمی^۱، میترا حقایقی^۱رویا لاری^{۱*}، ناصر مهدوی شهری^۲مرتضی بهنام رسولی^۱^۱- گروه زیست‌شناسی، دانشکده علوم، دانشگاه فردوسی مشهد، ایران.^۲- گروه زیست‌شناسی، گروه تحقیقاتی سلول‌های بنیادی، پژوهشکده فناوری زیستی، دانشکده علوم، دانشگاه فردوسی مشهد، ایران.

زمینه و هدف: استخوان بافت سختی است که محتوای آن مرتب در حال تغییر و تحول می‌باشد. رشد طولی استخوان به واسطه‌ی پلاک رشد صورت می‌گیرد که ساختاری غضروفی در انتهای استخوان‌های دراز بدن می‌باشد. هنگام بلوغ جنسی، ضمن بسته شدن (استخوانی شدن) پلاک رشد، رشد طولی استخوان متوقف می‌گردد. دیازینون از سموم ارگانوفسفره است که ضمن ایجاد استرس اکسیداتیو می‌تواند به سلول‌ها و بافت‌های بدن آسیب برساند. هدف این مطالعه بررسی اثر سم دیازینون بر تغییرات پهنای پلاک رشد (شامل ناحیه سلول‌های در حال تکثیر و ناحیه سلول‌های هاپروتروفه) در موش صحرائی نابالغ بود.

روش بررسی: این مطالعه‌ی تجربی در اردیبهشت سال ۱۳۹۲ در دانشگاه فردوسی مشهد و بر روی ۱۲ سر موش صحرائی نر نابالغ از نژاد ویستار که به‌طور تصادفی در دو گروه کنترل و دیازینون قرار گرفتند، انجام شد. تیمارها به صورت گاوآژ دهانی و طی ۲۸ روز انجام شد. در روز ۲۸، حیوانات کشته و استخوان ران پای چپ برای بررسی‌های هیستومورفومتریک پهنای پلاک رشد اپیفیز ران جدا شدند. بررسی‌ها توسط ImageJ, ver. 1.40g (Wayne Rasband, NIH, USA) و معنادار بودن نتایج توسط آنالیز واریانس ANOVA به همراه Tukey's test انجام شد.

یافته‌ها: پهنای پلاک رشد در گروه دیازینون نسبت به گروه کنترل کاهش معنادار ($P=0/0126$) داشت که به صورت کاهش پهنای ناحیه در حال تکثیر ($P<0/001$) و افزایش پهنای ناحیه هیپرتروفی شده ($P=0/016$) مشاهده شد.

نتیجه‌گیری: دیازینون منجر به کاهش پهنای پلاک رشد اپیفیز ران موش‌های صحرائی نابالغ می‌شود و می‌تواند عاملی باشد بر اختلال در روند رشد طولی استخوان و بسته شدن پیش از موعد پلاک رشد.

کلمات کلیدی: پلاک رشد، بافت استخوان، دیازینون، استرس اکسیداتیو، موش صحرائی.

* نویسنده مسئول: مشهد، میدان آزادی، دانشگاه فردوسی، دانشکده علوم، گروه زیست‌شناسی

تلفن: ۰۵۱-۳۸۸۰۵۵۱۱
E-mail: rlari@um.ac.ir

مقدمه

غضروفی (Chondrocytes) در مراحل مختلف تمایز (سلول‌های در حال تکثیر و سلول‌های هیپرتروفی شده هیپرتروفی شده) تقسیم می‌شود.^۲ رشد طولی استخوان نتیجه تکثیر و تمایز کندروسیت‌های پلاک رشد می‌باشد که متأثر از عوامل ژنتیکی، هورمونی، فاکتورهای رشد، محیط و تغذیه است.^۱ پلاک‌های رشد همراه با بلوغ جنسی بسته شده (ماتریکس کندروسیت‌ها استخوانی می‌شود) و رشد طولی استخوان پایان می‌یابد.^۲ پلاک‌های رشد در موش‌ها برای یک دوره طولانی تا پس از بلوغ جنسی و شاید در سراسر طول عمر طبیعی

بافت استخوان بافتی فعال و دینامیک است که ساختمان میکروسکوپی درونی آن به‌طور مداوم توسط سلول‌های استخوانی (استئوبلاست‌ها و استئوکلاست‌ها) در حال تغییر و تحول (Remodeling) می‌باشد.^۱ بافت پلاک رشد (Growth plate)، ساختار غضروفی بسیار سازمان‌دهی شده بین استخوان اپیفیز و دیافیز در انتهای استخوان‌های دراز بدن است که به نواحی افقی از سلول‌های

در پاسخ به این سوال که آیا تماس با سم دیازینون می‌تواند منجر به بسته شدن پیش از موعد پلاک رشد و به دنبال آن تأخیر یا کاهش رشد طولی استخوان گردد، مطالعه حاضر با هدف بررسی اثر سم دیازینون بر غضروف اپیفیزی (پلاک رشد) موش‌های صحرایی نابالغ انجام گردید.

روش بررسی

این مطالعه‌ی تجربی بر ۱۲ سر موش صحرایی نر نژاد ویستار چهار تا پنج هفته‌ای (میانگین وزنی ۱۰۰ gr) که در سال ۱۳۹۲ از دانشکده داروسازی دانشگاه فردوسی مشهد تهیه و به آزمایشگاه تحقیقات جانوری دانشکده علوم این دانشگاه منتقل شدند، انجام شد. موش‌ها به‌طور تصادفی در دو گروه شش تایی کنترل و دیازینون قرار گرفتند. کلیه مراحل آزمایش با رعایت اصول اخلاق زیستی در مورد حیوانات آزمایشگاهی انجام شد. موش‌ها، طی دوره پژوهش تحت شرایط یکسان و استاندارد از نظر نور (۱۲ ساعت روشنایی و ۱۲ ساعت تاریکی)، تهویه مناسب و دما ($22 \pm 2^\circ \text{C}$) قرار گرفته و آب و غذای استاندارد (Standard rat chaw) به میزان کافی در اختیارشان قرار داده شد.

غلظت دیازینون مورد استفاده در این پژوهش، بر اساس پژوهش‌های پیشین 30 mg/kg انتخاب شد.^{۱۱، ۱۸} اما تست یک بار تزریق دوز 30 mg/kg و حتی دوزهای 25 ، 15 و 10 منجر به مرگ حیوانات شد. دلیل این امر می‌تواند سن پایین و عدم بلوغ موش‌های مورد آزمایش و در نتیجه عدم تحمل دوز مصرفی توسط آنها باشد، بنابراین دوز 5 mg/kg ، دوز مصرفی و غیرکشنده دیازینون در این پژوهش در نظر گرفته شد. برای تهیه دوز مصرفی از دیازینون 95% (Shanghai Tosco Chemical Co., Shanghai, China) استفاده گردید. رقیق سازی با استفاده از فرمول $\text{C1V1}=\text{C2V2}$ و توسط روغن ذرت به عنوان حلال انجام شد.^۹

حجم 0.5 ml دیازینون با دوز 5 mg/kg ، برای گروه دیازینون و همان حجم روغن ذرت برای گروه کنترل، به صورت گاواژ دهانی به مدت ۲۸ روز و در ساعت ۱۰ صبح صورت گرفت. پس از اتمام این دوره، حیوانات در دستگاه دسپیکاتور و با رعایت اصول اخلاقی کشته و استخوان ران پای چپ بلافاصله پس از خروج و پاک‌سازی،

حیوان باز می‌ماند.^{۳، ۴} ترکیبات ارگانوفسفره ترکیبات سمی هستند که به‌طور وسیع به‌عنوان آفت‌کش و حشره‌کش در کشاورزی، صنعت و باغبانی استفاده می‌شوند.^۵ دیازینون (O,O-diethyl-O-[2-isopropyl-6-methyl-4-pyrimidinyl] phospho thioate) سموم است که برای کنترل حشرات و آفات در خاک، گیاهان زینتی، میوه‌ها و سبزیجات مورد استفاده قرار می‌گیرد.^۶ این ترکیب پس از ورود به محیط، در تماس با بدن و بیشتر از طریق پوست، چشم، تنفس و بلع می‌تواند وارد بدن شود. مکانیسم عمل این ترکیب به این صورت است که با فسفریلاسیون اسیدآمینه سرین در جایگاه فعال آنزیم استیل کولین استراز باعث مهار این آنزیم می‌گردد که تجمع استیل کولین در سیناپس‌های کولینرژیک و وقوع بحران کولینرژیک و عصبی را به دنبال دارد.^{۷، ۸}

بسیاری از آثار مخرب دیازینون ارتباطی به مهار آنزیم استیل کولین استراز نداشته، بلکه توسط مکانیسم‌های سلولی دیگر القاء می‌شوند. یکی از مکانیسم‌هایی که بسیار مورد توجه قرار گرفته است، تولید رادیکال‌های آزاد توسط این ترکیب و به دنبال آن تغییر در سیستم آنتی‌اکسیدان سلول و در پی آن، پراکسیداسیون لیپیدهای غشاهای سلولی می‌باشد.^{۹-۱۱} دیازینون در جانوران و انواع بافت‌ها ایجاد سمیت کرده و طیف وسیعی از آثار بیوشیمیایی خود را در دوزهای غیرکشنده بر جای گذارده و می‌تواند باعث صدمات سلولی، ژنتیکی و محیطی گردد.^۶

از جمله آثار سمیت می‌توان به اثر تخریبی بر سیستم عصبی، سلول‌های کبدی، سلول‌های کلیوی، سلول‌های جنسی و غدد تناسلی اشاره کرد.^{۱۲-۱۴} مطالعات اندکی در مورد اثر دیازینون بر بافت استخوانی و غضروفی سیستم اسکلتی انجام شده است. طی بررسی اثر دیازینون بر جنین جوجه‌ی مرغ و بلدرچین، آثار تراژدیک این سم بر رشد غضروف و استخوان گزارش شده است.^{۱۵، ۱۶} همچنین در بررسی خانواده‌ای که به اشتباه در منزل در معرض این سم قرار گرفته بودند، مشخص شد که دیازینون علاوه بر سمیت عصبی و اندوکراین، آثار مخربی بر رشد سیستم اسکلتی کودکان این خانواده داشته است که از آن جمله می‌توان به تأخیر کلسیفه شدن (استخوانی شدن)، تأخیر رشد استخوانی، رشد کیست در استخوان‌ها، شکستگی‌های پاتولوژیک و عدم پاسخ به پیوند استخوان در فرزندان این خانواده اشاره کرد.^{۱۶}

GraphPad Prism® software, با استفاده از One-way ANOVA version 6 (La Jolla, CA, USA) La Jolla, CA 92037 USA کمک گرفته شد.

میانگین‌ها به صورت Mean±SEM محاسبه شده و مقایسه آنها با آزمون آماری Tukey's multiple comparisons test انجام شد. سطح معناداری $P < 0.05$ در نظر گرفته شد. همچنین نمودارها به کمک نرم‌افزار Microsoft Office Excel 2007 ترسیم شدند.

یافته‌ها

میانگین پهنای پلاک رشد، ناحیه در حال تکثیر و ناحیه هیپرتروفی شده در گروه ديازینون به ترتیب 0.4278 ± 0.2317 و 0.2383 ± 0.3417 mm بود. این مقادیر در گروه کنترل 0.1950 ± 0.3417 و 0.1950 بود (جدول ۱).

بررسی میانگین پهنای پلاک رشد اپیفیزی گروه‌های مورد آزمایش، کاهش معنادار ($P = 0.0126$) پهنای پلاک رشد را در گروه ديازینون در مقایسه با گروه کنترل نشان داد (شکل ۳).

همچنین بررسی میانگین پهنای ناحیه در حال تکثیر پلاک رشد اپیفیزی گروه‌های مورد آزمایش، کاهش معنادار ($P < 0.0001$) پهنای این ناحیه در گروه ديازینون را در مقایسه با گروه کنترل نشان داد (شکل ۳) در بررسی میانگین پهنای ناحیه هیپرتروفی شده پلاک رشد اپیفیزی گروه‌های مورد آزمایش، افزایش معنادار ($P = 0.0166$) پهنای این ناحیه در گروه ديازینون در مقایسه با گروه کنترل مشاهده شد (شکل ۳).

به منظور بررسی‌های بافت‌شناسی (هیستومورفومتريک پلاک رشد) جهت تثبیت سلولی در فرمالین ۱۰٪ برای حداقل زمان ۲۴ ساعت قرار داده شدند.^{۱۹} به منظور نرم کردن بافت استخوانی (دکلسیفیکاسیون) از محلول اسید نیتریک ۷٪ به مدت پنج شبانه روز و تعویض روزانه محلول استفاده شد. پس از پایان دکلسیفیکاسیون، برای حذف اثر اسید نیتریک از محلول سولفات سدیم ۵٪ و برای حذف اثر سولفات سدیم از آب جاری به مدت ۲۴ ساعت استفاده شد.

جهت بررسی تغییرات بافتی حاصل از تیمارهای انجام شده، مطالعات هیستومورفومتريک بر روی اسلایدهای آماده شده از بافت پلاک رشد ناحیه اپیفیز استخوان ران پای چپ و به کمک رنگ آمیزی هماتوکسیلین-ائوزین (H&E) انجام گرفت. در این رنگ آمیزی که یک رنگ آمیزی عمومی است، هسته‌ها به رنگ آبی تا بنفش و سیتوپلاسم و رشته‌های همبندی به رنگ صورتی نمایان می‌شوند.^{۲۰} (شکل ۱).

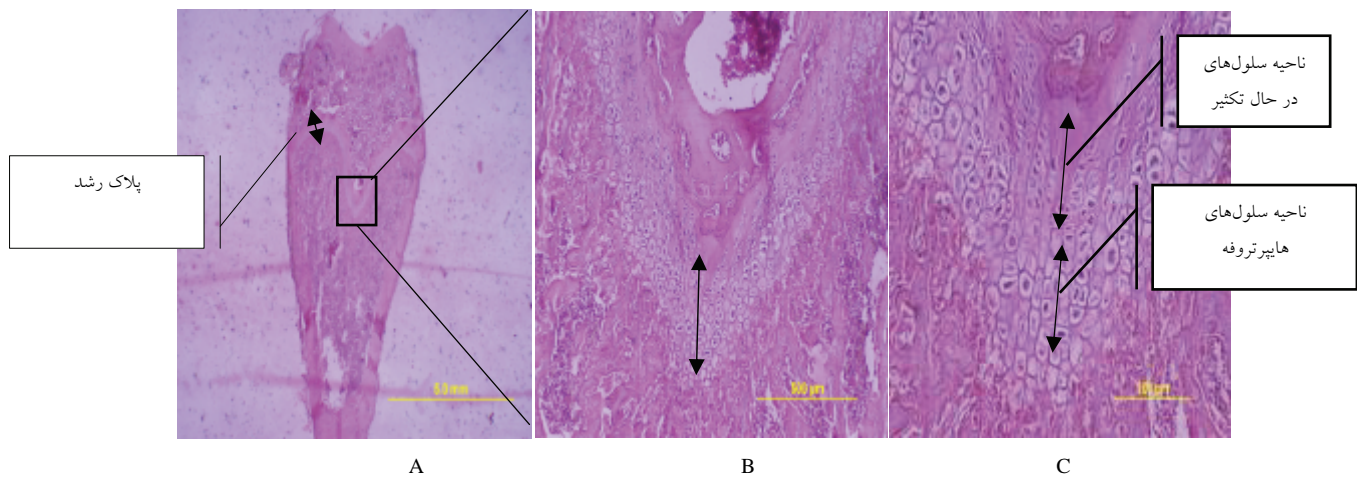
برای اندازه‌گیری پهنای پلاک رشد اپیفیزی در هر گروه، پهنای در شش مقطع بافتی متفاوت از آن گروه و در سه ناحیه از هر مقطع با استفاده از ImageJ software, version 1.40g (Wayne Rasband, NIH, USA) و بر روی فتوگراف‌های تهیه شده از مقاطع میکروسکوپی اندازه‌گیری شد (شکل ۲) و سپس میانگین این مقادیر به عنوان پهنای پلاک رشد اپیفیزی در هر گروه در نظر گرفته شد.

پهنای ناحیه‌ی سلول‌های در حال تکثیر و ناحیه‌ی سلول‌های هیپرتروفی شده پلاک رشد نیز در هر گروه به همین ترتیب اندازه‌گیری شد.^{۲۱} (شکل ۱). در انجام محاسبات آماری، از آزمون

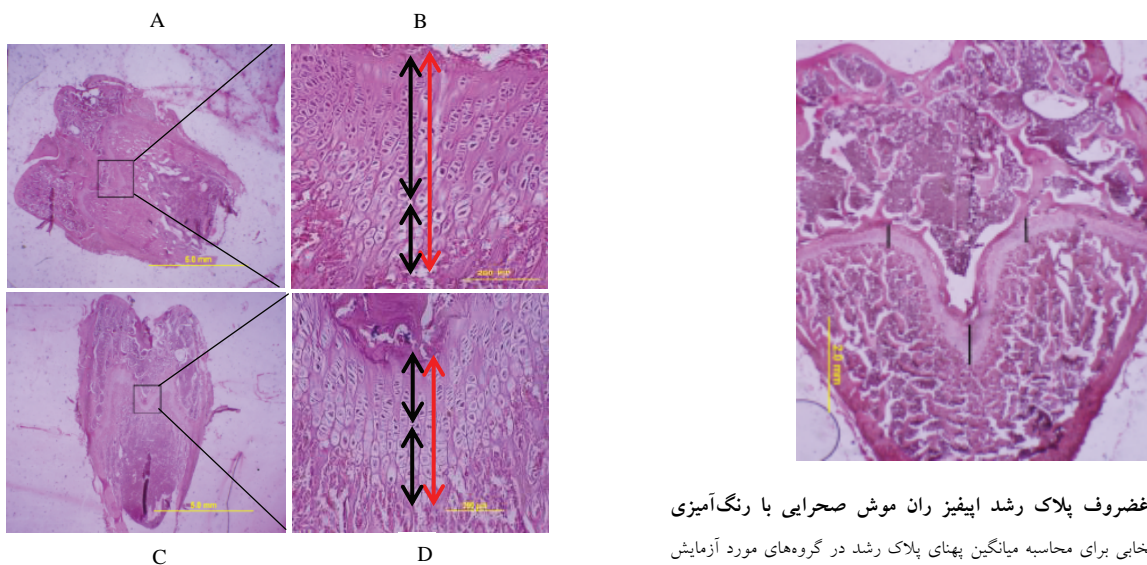
جدول ۱: میانگین پهنای پلاک رشد، ناحیه سلول‌های در حال تکثیر پلاک رشد و ناحیه سلول‌های هیپرتروفی شده پلاک رشد در گروه ديازینون و گروه کنترل

P*	گروه کنترل (انحراف معیار±میانگین)	گروه ديازینون (انحراف معیار±میانگین)	متغیرهای مورد بررسی
0.0126	0.9200±0.3787	0.4278±0.2317	پهنای پلاک رشد (mm)
0.0001	0.3417±0.2401	0.2383±0.3417	پهنای ناحیه سلول‌های در حال تکثیر پلاک رشد (mm)
0.0166	0.1950±0.2258	0.2383±0.2927	پهنای ناحیه سلول‌های هیپرتروفی شده پلاک رشد (mm)

*آزمون آماری: One-way ANOVA. مقادیر $P < 0.05$ معنادار می‌باشد.



شکل ۱: نمایش پلاک رشد اپیفیزی تحتانی ران موش صحرايي و نواحی مختلف آن با رنگ آمیزی H&E. شکل (A) پلاک رشد با بزرگ‌نمایی ۱۰X. شکل (B) بزرگ‌نمایی ۱۰۰X. شکل (C) ناحیه سلول‌های در حال تکثیر و سلول‌های هایپرتروفی شده، بزرگ‌نمایی ۲۰۰X.



شکل ۲: نمایش غضروف پلاک رشد اپیفیزی ران موش صحرايي با رنگ آمیزی H&E. سه ناحیه انتخابی برای محاسبه میانگین پهنای پلاک رشد در گروه‌های مورد آزمایش با خطوط تیره مشخص شده است.

شکل ۳: (A-D) مقاطع بافتی پلاک رشد اپیفیزی و نواحی در حال تکثیر و هایپرتروفی شده (یک نمونه از شش نمونه انتخابی از هر گروه) با رنگ آمیزی هماتوکسیلین-اوتوزین. (A, B) گروه کنترل. (C, D) گروه دیازینون.

بحث

داده‌های حاصل از محاسبه‌ی پهنای پلاک رشد اپیفیزی گروه‌های مورد آزمایش نشان داد که دیازینون، پهنای پلاک رشد را به‌طور معناداری کاهش داده است. در مطالعه‌ی اثر دیازینون بر جنین‌های جوجه‌ی مرغ و بلدرچین، آثار تراژدیک این سم بر رشد غضروف و استخوان شامل کاهش رشد عناصر اسکلتی پا و بال و کاهش میزان

کلسیفه شدن در استخوان‌های پا گزارش گردید.^{۱۵،۱۲} Dahlgren و همکاران در مطالعه‌ی تأخیر رشد استخوان و تأخیر کلسیفه شدن استخوان در اثر تماس با دیازینون را در کودکانی که در معرض این

سلولی که منجر به کاهش سنتز ماتریکس بین سلولی می‌شود می‌تواند دلیلی بر کاهش پهنای ناحیه در حال تکثیر در مطالعه حاضر باشد. علت افزایش پهنای ناحیه هیپرتروفی شده در تیمار با دیازینون را می‌توان به اثر این سم بر بلوغ و آپوپتوز کندروسیت‌های این ناحیه و اختلال در روند کندروکلاستوزن و کلسیفیکاسیون پلاک رشد نسبت داد. در واقع در این مورد هم دیازینون با تخریب غشای سلولی ارگانل‌ها اثر تخریبی خود را اعمال می‌کند.

Panda و همکاران با استفاده از موش‌های تراریخته که نقص در جذب ویتامین D داشتند بیان کردند که پهنای پلاک رشد استخوان درشتنی در این جهش‌یافته‌ها افزایش یافته است.^{۲۶} در مطالعه‌ی حاضر به نظر می‌رسد دیازینون ضمن تخریب استئوکلاست‌ها و کندروکلاست‌ها و مهار استئو/کندروکلاستوزن منجر به افزایش پهنای ناحیه هیپرتروفی شده است.

دستیابی به نتایج دقیق‌تر مستلزم انجام آزمایشاتی در سطح سلولی و مولکولی (از جمله سنجش سطوح مالون دی‌الدید سرم به عنوان آخرین محصول ناشی از پراکسیداسیون لیپیدی سلول‌ها در بافت استخوان، سنجش نوسانات کلسیم، فسفر، متابولیت‌های ویتامین D، پاراتورمون، هورمون‌های جنسی (FSH, LH, Estradiol, Testosterone)، سنجش نشانگرهای بیوشیمیایی تغییرات استخوان شامل استئوکلسین، استئوپروتگرین و آلکالین فسفاتاز بافت استخوان (مارکرهای ساخت استخوان)، و مارکرهای جذب استخوان مثل کلاژن انتهایی C (CTX) و sRANKL، سنجش میزان استئوئید ساخته شده توسط استئوبلاست‌ها با رنگ‌آمیزی Goldner، اندازه‌گیری نرخ رسوب معدنی استخوان Mineral Apposition Rate (MAR) و تخمین مقدار استخوان اسفنجی که در امتداد پلاک رشد ایجاد می‌شود توسط نقشه‌های رنگی سه بعدی برای مشاهده کاهش یا افزایش ضخامت این ناحیه که مبین میزان کلسیفه شدن پلاک رشد است می‌باشد.

با توجه به اثرات هیستوپاتولوژیک تیمار با دیازینون در بافت استخوان موش صحرایی می‌توان به امکان بروز چنین سمیت سلولی در کشاورزان و افرادی که در تماس مزمن با این ترکیب قرار دارند اشاره نمود و بر لزوم مراقبت و رعایت پوشش‌های محافظتی جهت جلوگیری از ورود سم به بدن که منجر به اختلالات استخوانی و کاهش یا تأخیر رشد اسکلتی خواهد شد تأکید کرد. کودکان به علت

سم بوده‌اند گزارش کردند.^{۱۶} مطالعات کمی در رابطه با اثر سمیت عوامل خارجی بر بسته شدن پلاک رشد و با مکانیسم‌هایی متفاوت از اثر دیازینون انجام شده است.

Price و همکاران نشان دادند در موش‌های صحرایی که تحت تیمار شدید و طولانی مدت با وارفارین (از تولد تا هشت ماهگی) قرار گرفته بودند، معدنی شدن بیش از حد پلاک رشد منجر به فیوز و بسته شدن کامل پلاک رشد استخوان درشتنی و توقف رشد طولی قد در این حیوانات شده است. وارفارین ضمن نقص در سنتز فاکتورهای انعقادی مرتبط با ویتامین K در کبد، باعث کاهش میزان BGP (پروتئین مهار کننده معدنی شدن، که برای سنتز به ویتامین K نیاز دارد) منجر به معدنی شدن بیش از حد و بسته شدن پلاک رشد می‌گردد. در حالی‌که افزایش BGP سرم در بیماران کلیوی یا موش‌های صحرایی فاقد کلیه باعث باز ماندن صفحات رشد می‌گردد. به نظر می‌رسد دیازینون ضمن اثر تخریبی بر کبد و هپاتوسیت‌ها باعث نقص عملکرد ویتامین K و کاهش سطح BGP و در پی آن اختلال مهار معدنی شدن و در نتیجه فیوز پلاک رشد و کاهش پهنای آن گردد. البته این فرضیه خلاف اثر اکسیداتیو دیازینون بر سلول‌های استخوانی و غضروفی می‌باشد.^{۲۳}

نواحی پلاک رشد دارای ویژگی‌های مورفولوژیک و بیوشیمیایی مجزایی اند که توسط مسیرهای سیگنالینگ فاکتور رشد کنترل می‌شوند.^{۲۴} اثر مخرب دیازینون بر انتقال غشای میتوکندریایی، واکوئوله شدن و تورم میتوکندری‌ها در کبد و قلب موش صحرایی، تخریب سیتوکروم P450 و میکروزوم‌ها در کبد انسان، ایجاد تغییر در آنزیم‌های کبدی و شاخص‌های بیوشیمیایی هپاتوسیت‌ها به اثبات رسیده است.^{۲۵}

میتوکندری‌ها اولین ارگانل‌هایی هستند که تحت تأثیر سمیت دیازینون قرار می‌گیرند. تغییرات میتوکندریایی ناشی از دیازینون، شاخصی بر افزایش نیاز سلول به انرژی است تا بتواند بر آثار سمیت فائق آید. با توجه به حضور عمده میتوکندری‌ها در ناحیه در حال تکثیر پلاک رشد و نقش این ارگانل‌ها در تولید انرژی در این ناحیه،^۲ می‌توان این فرضیه را بیان کرد که کاهش انرژی در این سلول‌ها بر اثر آسیب اکسیداتیو ناشی از دیازینون، باعث اختلال در روند تکثیر و مراحل بعدی تمایز سلولی برای گذار از حالت تکثیری به حالت بلوغ و هیپرتروفی شده می‌گردد. همچنین تخریب غشاء سایر ارگانل‌های

در واقع دیازینون می‌تواند در روند رشد طولی استخوان اختلال ایجاد کرده و موجب بسته شدن پیش از موعد پلاک رشد شود. *سپاسگزاری*: این مقاله حاصل طرح تحقیقاتی با عنوان "مطالعه رادیوگرافیک و هیستومورفومتريک اثر سم دیازینون و مکمل ویتامین D بر بافت استخوان و پلاک رشد موش صحرائی" مصوب دانشگاه فردوسی مشهد در سال ۱۳۹۲ به کد ۲۶۱۹۸ می‌باشد و تأمین بخشی از هزینه‌های آن توسط معاونت پژوهشی این دانشگاه صورت گرفته. نویسندگان بر خود لازم می‌دانند مراتب سپاس و امتنان خود را از حوزه‌ی معاونت پژوهشی این دانشگاه ابراز نمایند.

گرایش طبیعی‌شان برای کشف محیط پیرامون از طریق به دهان بردن اشیاء مختلف و همچنین آلوده شدن در تماس مستقیم با سطوح، کف و هوای آلوده می‌توانند بیشتر در خطر سمیت قرار گیرند. به علاوه، خصوصیات فیزیولوژیک کودکان، مانند مصرف بالای آب، غذا و هوا در هر واحد سطح بدنشان می‌تواند عامل تشدید خطر و آثار زیان‌آور باشد. همچنین لزوم حفاظت در مورد مادران باردار ضروری است. با تکیه بر نتایج حاصل از بررسی‌های هیستومورفومتريک، می‌توان نتیجه‌گیری کرد که دیازینون منجر به کاهش پهنای پلاک رشد اپیفیز ران موش‌های صحرائی نابالغ می‌شود.

References

- Upledger J. Taming osteoporosis. *Massage Today* 2005;5(11):36-41.
- van der Eerden BC, Karperien M, Wit JM. Systemic and local regulation of the growth plate. *Endocr Rev* 2003;24(6):782-801.
- Kilborn SH, Trudel G, Uthoff H. Review of growth plate closure compared with age at sexual maturity and lifespan in laboratory animals. *Contemp Top Lab Anim Sci* 2002;41(5):21-6.
- Martin EA, Ritman EL, Turner RT. Time course of epiphyseal growth plate fusion in rat tibiae. *Bone* 2003;32(3):261-7.
- US Department of Health and Human Services. Agency for Toxic Substances and Disease Registry. Toxicological Profile for Diazinon. [Internet] 2008 Sep [cited 2015 May 15]. Available from: <http://www.atsdr.cdc.gov/toxprofiles/tp86.pdf>
- Barrett K, Jaward FM. A review of endosulfan, dichlorvos, diazinon, and diuron: Pesticides used in Jamaica. *Int J Environ Health Res* 2012;22(6):481-99.
- Yen J, Donerly S, Levin ED, Linney EA. Differential acetylcholinesterase inhibition of chlorpyrifos, diazinon and parathion in larval zebrafish. *Neurotoxicol Teratol* 2011;33(6):735-41.
- Flaskos J. The developmental neurotoxicity of organophosphorus insecticides: a direct role for the oxon metabolites. *Toxicol Lett* 2012;209(1):86-93.
- Keramati V, Jamili S, Ramin M. Effect of diazinon on catalase antioxidant enzyme activity in liver tissue of rutilus rutilus. *Fisher Aquatic Sci* 2010;5(5):368-76.
- Messarah M, Amamra W, Boumendjel A, Barkat L, Bouasla I, Abdenour C, et al. Ameliorating effects of curcumin and vitamin E on diazinon-induced oxidative damage in rat liver and erythrocytes. *Toxicol Ind Health* 2013;29(1):77-88.
- Oksay T, Naziroglu M, Ergun O, Dogan S, Ozatik O, Armagan A, et al. N-acetyl cysteine attenuates diazinon exposure-induced oxidative stress in rat testis. *Andrologia* 2013;45(3):171-7.
- Meneely GA, Wytenbach CR. Effects of the organophosphate insecticides diazinon and parathion on bobwhite quail embryos: skeletal defects and acetylcholinesterase activity. *J Exp Zool* 1989;252(1):60-70.
- Yilmaz N, Yilmaz M, Altuntas I. Diazinon-induced brain toxicity and protection by vitamins E plus C. *Toxicol Ind Health* 2012;28(1):51-7.
- Salehi M, Jafari M, Asgari A, Saleh Moghaddam M, Salimian M, Abbasnejad M, et al. Study of diazinon Effect on antioxidant enzymes and lipid peroxidation in rat's brain. *RJMS* 2010;17(70):15-23.
- Misawa M, Doull J, Uyeki EM. Teratogenic effects of cholinergic insecticides in chick embryos. III. Development of cartilage and bone. *J Toxicol Environ Health* 1982;10(4-5):551-63.
- Dahlgren JG, Takhar HS, Ruffalo CA, Zwass M. Health effects of diazinon on a family. *J Toxicol Clin Toxicol* 2004;42(5):579-91.
- Ogutcu A, Uzunhisarcikli M, Kalender S, Durak D, Bayrakdar F, Kalender Y. The effects of organophosphate insecticide diazinon on malondialdehyde levels and myocardial cells in rat heart tissue and protective role of vitamin E. *Pesticide Biochem Physiol* 2006;86(9):93-8.
- Saberi M, Gholizadehmoghadam S, Sharifzadeh M. Assessment of diazinone-induced oxidative stress on memory acquisition in male rats. *Daneshvar Med* 2010;17(87):19-28.
- Baniadam A, Esmaeilzadeh S, Razi Jalali M, Khazali MR. Histopathological and paraclinical study of autogenous cancellous bone and bone marrow grafting for filling of segmental bone defect. *Jundishapur Sci Med J* 2006;5(1):412-20.
- Kiernan JA. *Histological and Histochemical Methods: Theory and Practice*. 4th ed. Bloxham, UK: Scion, 2008.
- Parfitt AM, Drezner MK, Glorieux FH, Kanis JA, Malluche H, Meunier PJ, et al. Bone histomorphometry: standardization of nomenclature, symbols, and units. Report of the ASBMR Histomorphometry Nomenclature Committee. *J Bone Miner Res* 1987;2(6):595-610.
- Azarni M, Minaeii B, Mozaffari Z, Tahamtani Y. Histopathological effects of leaf extracts of *Trigonella foenum-graecum* on the development of the fetal rat long bone tissue. *J Dev Biol* 2008;1(1):50-8. [Persian]
- Price PA, Williamson MK, Haba T, Dell RB, Jee WS. Excessive mineralization with growth plate closure in rats on chronic warfarin treatment. *Proc Natl Acad Sci U S A* 1982;79(24):7734-8.
- Lee CS, Chen J, Wang Y, Williams JK, Ranly DM, Schwartz Z, et al. Coordinated tether formation in anatomically distinct mice growth centers is dependent on a functional vitamin D receptor and is tightly linked to three-dimensional tissue morphology. *Bone* 2011;49(3):419-27.

25. Ogutcu A, Uzunhisarcikli M, Kalender S, Durak D, Bayrakdar F, Kalender Y. The effects of organophosphate insecticide diazinon on malondialdehyde levels and myocardial cells in rat heart tissue and protective role of vitamin E. *Pesticide Biochem Physiol* 2006;86(2):93-8.
26. Panda DK, Miao D, Bolivar I, Li J, Huo R, Hendy GN, et al. Inactivation of the 25-hydroxyvitamin D 1alpha-hydroxylase and vitamin D receptor demonstrates independent and interdependent effects of calcium and vitamin D on skeletal and mineral homeostasis. *J Biol Chem* 2004;279(16):16754-66.

Histomorphometric study of diazinon on growth plate of rat

Abstract

Received: 28 Jan. 2015 Accepted: 14 Apr. 2015 Available online: 10 Jun. 2015

Mahdiye Bazmi M.D.¹
Mitra Haghayeghi M.D.¹
Roya Lari Ph.D.^{1*}
Nasser Mahdavi Shahri Ph.D.²
Morteza Behnam Rasouli
Ph.D.¹

1- Department of Biology, Faculty of Science, Ferdowsi University of Mashhad, Mashhad, Iran.

2- Department of Biology, Stem cell Research Group, Institute of Biotechnology, Faculty of Science, Ferdowsi University of Mashhad, Mashhad, Iran.

* Corresponding author: Department of Biology Faculty of Science, Ferdowsi University of Mashhad, Mashhad, Iran.
Tel: +98- 51- 38805511
E-mail: rlari@um.ac.ir

Background: Bone is a hard and dynamic tissue, which continually undergoes remodeling process. Longitudinal growth of bone is mediated by growth plate that is a cartilage structure at the end of long bones. During puberty, along with the closure (ossification) of growth plate, the longitudinal growth of bone will stop. Diazinon is one of the widely used organophosphorus pesticides that have been known to cause damage to the cells and tissues of the body by enhancing oxidative stress. Due to the dynamism and active process, bone and growth plate tissues are suitable models to investigate the effect of diazinon on bone development and bone growth. The aim of this study was to investigate the effects of diazinon on the epiphyseal growth plate width (including the proliferating cells zone and hypertrophy cells zone) of immature rat.

Methods: This is an experimental study. This study was performed on 12 immature male in Ferdowsi University of Mashhad in May 2014, Wistar rats that randomly divided into 2 groups: control group and diazinon group. All treatments were done by oral gavage during 28 days. The animals were sacrificed on day 28 and left femur bones were removed for histomorphometric studies of epiphyseal growth plate width. Assessments were done by ImageJ software, version 1.40g (Wayne Rasband, NIH, USA) and the significance of the results were performed by ANOVA analysis and Tukey's test.

Results: Epiphyseal growth plate width of diazinon group was significantly reduced ($P=0.0126$) in compared to control group. This reduction was associated with reduced of width of the proliferating zone ($P=0.0001$) and increased width of the hypertrophy zone ($P=0.0166$).

Conclusion: Diazinon leads to reduction in the Epiphyseal growth plate width of immature male rats. Therefore it could be a factor in the impairment of bone longitudinal growth and premature closure of the growth plate.

Keywords: bone tissue, diazinon, growth plate, oxidative stress, rat.