

اندازه‌گیری ضخامت چربی زیرپوستی در تصاویر مادون قرمز در لیپوساکشن: گزارش کوتاه

چکیده

دریافت: ۱۳۹۳/۰۱/۲۹ پذیرش: ۱۳۹۴/۰۳/۱۱ آنلاین: ۱۳۹۴/۰۵/۱۰

زمینه و هدف: در حال حاضر چندین روش برای اندازه‌گیری چربی زیرپوستی بدن وجود دارد اما این روش‌ها محدودیت‌های زیادی دارند. در این پژوهش سعی شد تا یک الگوریتم خوشه‌بندی برای اندازه‌گیری ضخامت بافت چربی زیر پوستی در تصاویر ترموگرافی ارائه شود.

روش بررسی: مطالعه حاضر از نوع تحقیقات کاربردی است که بر روی ۱۰۰ نفر از افراد مراجعه‌کننده به بیمارستان شهید مبینی سبزوار (از فروردین ۱۳۹۲ تا آذر ۱۳۹۲) صورت گرفت و ضخامت چربی زیرپوستی آنها بر اساس الگوی حرارتی و استفاده از روش‌های کلاستر بندی K-Means و Fuzzy c-means و الگوریتم اجزای متصل برگشتی محاسبه شد.

یافته‌ها: تمام اندازه‌گیری‌های انجام شده بر روی تصاویر حرارتی، توسط روش پیشنهادی، با روش سونوگرافی مقایسه شد، که نتیجه این مقایسه یکسان دانستن این اندازه‌گیری‌ها با تقریب قابل قبول از نظر پزشک رادیولوژیست نسبت به روش سونوگرافی بود. در بررسی فوق مقدار حساسیت تشخیصی برابر با یک و میزان کسر منفی نادرست، صفر بود. **نتیجه‌گیری:** روش ارائه شده در این مقاله به عنوان یک روش غیرتهاجمی و مقرون به صرفه برای اندازه‌گیری ضخامت چربی زیرپوستی مورد توجه قرار می‌گیرد.

کلمات کلیدی: چربی زیرپوستی، ترموگرافی، کلاستر بندی، برچسب گذاری اجزا.

فاطمه ولی‌پوری گودرزی^{۱*}جواد حدادنیا^۱طاهره حبشی‌زاده^۲، مریم هاشمیان^۳

۱- گروه مهندسی پزشکی، دانشکده مهندسی برق و کامپیوتر، دانشگاه حکیم سبزواری، سبزوار، ایران.

۲- گروه رادیولوژی و سونوگرافی، بیمارستان شهید مبینی سبزوار، سبزوار، ایران.

۳- گروه تغذیه و بیوشیمی، دانشگاه علوم پزشکی شهید بهشتی، تهران، ایران.

* نویسنده مسئول: تهران، بزرگراه جلال آل احمد، دانشگاه تربیت مدرس، دانشکده علوم پزشکی، گروه انفورماتیک پزشکی.

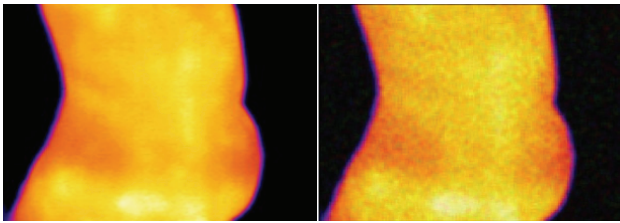
تلفن: ۰۵۱-۴۴۰۱۲۸۲۵

E-mail: fatemeh.goodarzi10@gmail.com

مقدمه

نمی‌باشد. در مقابل روش ارائه شده در این مقاله به‌عنوان یک روش غیرتهاجمی و مقرون به صرفه برای اندازه‌گیری ضخامت چربی زیرپوستی افراد با سایزهای بدنی مختلف مورد توجه قرار می‌گیرد. تاکنون Infrared Thermography (IRT) به‌طور موفقیت‌آمیزی در تشخیص بیماری‌هایی مانند سرطان پستان و دیابت استفاده شده است^۱، اما تا به حال پژوهشی مبنی بر اندازه‌گیری ضخامت چربی زیرپوستی بدن توسط IRT صورت نگرفته است. در این بررسی سعی شد تا یک الگوریتم خوشه‌بندی، با سرعت و دقت بالا برای جداسازی و اندازه‌گیری ضخامت بافت چربی زیر پوستی بدن ارائه شود.

در حال حاضر چندین روش برای اندازه‌گیری چربی زیرپوستی بدن، مانند: MRI، CT اسکن، Dual Energy X-ray (Dual Energy X-ray Absorptiometry DEXA) وجود دارد.^۲ این روش‌ها به‌طور وسیعی در حوزه‌های بالینی مورد استفاده قرار می‌گیرند. به هر حال این روش‌ها محدودیت‌های زیادی مانند هزینه بالا و یا خطر تابش اشعه را دارا می‌باشند. علاوه بر این، استفاده از این روش‌ها برای اندازه‌گیری چربی زیرپوستی در طول عمل جراحی که نیازمند بررسی وضعیت چربی زیرپوستی است، مانند عمل لیپوساکشن آسان



شکل ۱: تصویر ورودی نويزدار (الف)، تصویر ورودی نويزدار پس از اعمال مراحل پیش پردازش (فیلتر میانه + فیلتر لاپلاسین) (ب)

ورودی را یک‌بار خوشه‌بندی می‌کند، چرا که K-Means سرعتی بیشتر نسبت به FCM دارد، پس با سرعت بالا و دقت پایینی می‌تواند مراکز خوشه‌ها را به دست آورد، سپس مراکز به‌دست آمده در الگوریتم K-Means به‌عنوان مراکز اولیه در FCM استفاده می‌شود، در نتیجه، سرعت انجام خوشه‌بندی در الگوریتم FCM نسبت به زمانی که مراکز خوشه‌ها به صورت تصادفی در نظر گرفته می‌شوند، افزایش می‌یابد. تعداد خوشه‌ها در اجرای الگوریتم KFCM برای جداسازی بافت چربی زیرپوستی برابر با چهار خوشه و مرکز خوشه‌ی متعلق به بافت چربی (رنگ زرد) در مکان اول از ماتریس مراکز خوشه‌ها (خوشه ۱) در نظر گرفته شد. نتیجه اعمال الگوریتم خوشه‌بندی KFCM، بر روی تصویر در شکل (۳، ب) مشخص شده است.

در مرحله‌ی بعد، از الگوریتم اجزای متصل برگشتی که یکی از روش‌های برجسب زدن اجزا است، برای جداسازی قسمت مورد نظر از بافت چربی، استفاده می‌شود. نحوه اجرای این الگوریتم به این صورت است که در ابتدا، تصویر باید، برای پیدا کردن پیکسل ۱ بدون برجسب و اختصاص دادن یک برجسب جدید L به آن پیمایش شود و به صورت برگشتی، یک برجسب L به تمام همسایگان ۱ آن پیکسل نسبت داده شود سپس اگر هیچ پیکسل ۱ بدون برجسبی وجود نداشته باشد الگوریتم متوقف می‌شود و در غیر اینصورت تمامی مراحل دوباره از ابتدا تکرار می‌شود.

مراحل نحوه انجام برجسب‌گذاری و جدا کردن قسمت مورد نظر از بافت چربی زیرپوستی در شکل (۴، الف) مشخص شده است. سپس جهت محاسبه و اندازه‌گیری ضخامت قسمت مورد نظر از بافت چربی، تصویر باید از بالا به پایین، پوشش شود و تعداد

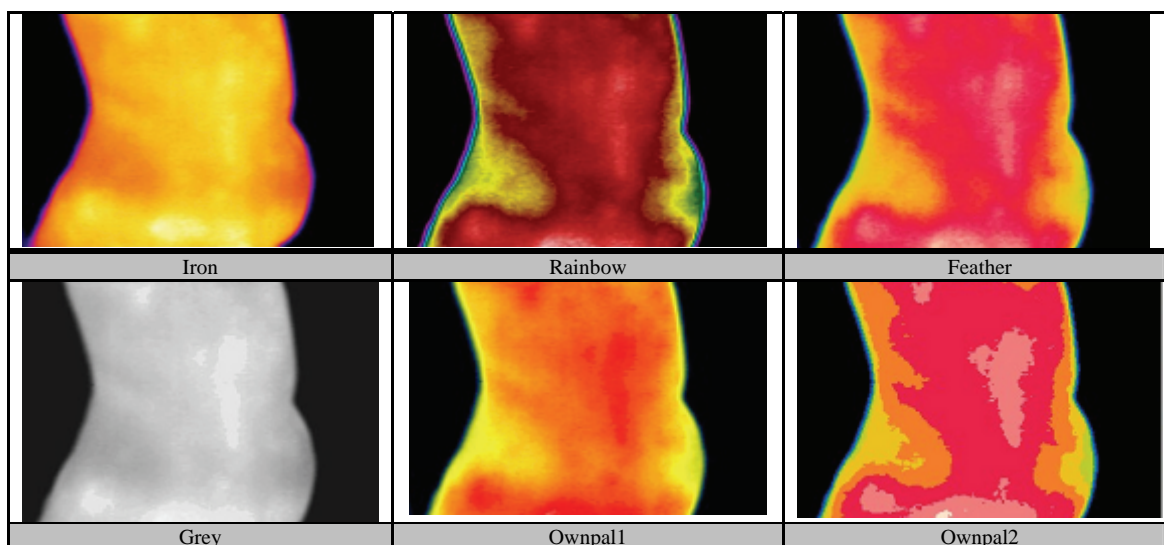
روش بررسی

مطالعه حاضر از نوع تحقیقات کاربردی است که بر روی ۱۰۰ نفر از افراد مراجعه‌کننده به بیمارستان شهید مبینی سبزوار از فروردین ۱۳۹۲ تا آذر ۱۳۹۲ صورت گرفت. برای تشخیص بافت چربی زیرپوستی در ناحیه‌ی خط وسط شکم (از ناحیه گزیفویید تا پوییس) تصویربرداری در جهت نیمرخ راست یا چپ، فرد مورد نظر و برای تشخیص این بافت در ناحیه فلانک چپ و راست (از ناحیه دنده تا کمرست ایلیاک)، تصویربرداری از جهت مقابل صورت گرفت. دوربین به‌گونه‌ای تنظیم شد که قسمت‌های داخلی بدن از حرارت بالاتری (که در این تصویربرداری با رنگ قرمز مشخص شد) نسبت به بافت‌های مجاور پوست که همان بافت چربی زیرپوستی است (در این تصویربرداری با رنگ زرد مشخص شد) برخوردار باشند.

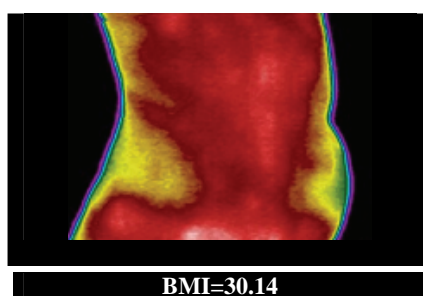
از آنجایی که الگوریتم‌های خوشه‌بندی به‌کار برده شده در روش پیشنهادی (K-Means و FCM) نسبت به سیگنال‌های ناخواسته بسیار حساس هستند، بنابراین اولین قدم در این روش، شامل مراحل حذف نويز تصویر توسط فیلتر میانه^{۴-۶} و سپس تیز کردن تصویر توسط فیلتر Highboost^۷ است. بنابراین تصاویری که مورد پردازش قرار می‌گیرند مانند شکل (۱، ب) می‌باشند.

از این روی باید پیش از انجام مراحل پردازش تصویر، عملیاتی بر روی تصاویر انجام شود. به کمک MATLAB software, version 6.5.0 (MathWorks Inc., Natick, MA, USA) می‌توانیم نوع تصاویر را بنا به روش پیشنهادی تغییر دهیم که نتایج در شکل ۲ آورده شده است.


پس از انجام مراحل پیش پردازش، نوبت به مرحله‌ی جداسازی بافت چربی توسط الگوریتم خوشه‌بندی پیشنهادی می‌رسد. الگوریتم پیشنهادی مبتنی بر دو الگوریتم خوشه‌بندی می‌باشد: الگوریتم K-Means (برای نخستین بار در دهه‌ی ۱۹۶۰ مطرح شد) (Mac-Queen) و برای بسیاری از مسائل تشخیص الگو به‌کار رفت^{۸،۹} و الگوریتم خوشه‌بندی فازی (FCM) (Ruspini) در سال ۱۹۶۹ اولین مدل خوشه‌بندی با ایده فازی را مطرح کرد^{۱۰} و به اختصار KFCM نامیده می‌شود. در این روش از تصاویر نوع Rainbow استفاده می‌نماییم. در الگوریتم خوشه‌بندی پیشنهادی (KFCM)، در ابتدا، الگوریتم K-Means با معیار فاصله اقلیدسی، مجموعه داده‌های



شکل ۲: انواع فرمت‌های تصویری ایجاد شده برای مراحل پردازش تصویر



(الف)



(ب)

شکل ۳: تصویر حرارتی گرفته شده از ناحیه خط وسط شکم در نمونه زن ($BMI=30/14$) (الف) نتیجه اعمال الگوریتم خوشه‌بندی KFCM بر روی تصویر حرارتی (ب)

در بررسی فوق مقادیر شایستگی‌های مدل نیز به این صورت بود که مقدار حساسیت تشخیصی $Sensitivity = \frac{TP}{TP+FN}$ ابر با یک و میزان کسر منفی نادرست $False\ Negative\ Fraction = \frac{FN}{FN+TP}$ صفر بود. که در محاسبات فوق True Positive (TP) و False Negative (FN) به ترتیب تعداد مثبت‌های درست و منفی‌های نادرست هستند. تمام اندازه‌گیری‌های انجام شده توسط روش پیشنهادی، با روش سونوگرافی مقایسه شد، که نتیجه این مقایسه یکسان دانستن این اندازه‌گیری‌ها با تقریب قابل قبول (حداکثر اختلاف ۲ mm) از نظر پزشک رادیولوژیست نسبت به روش سونوگرافی بود.

بحث

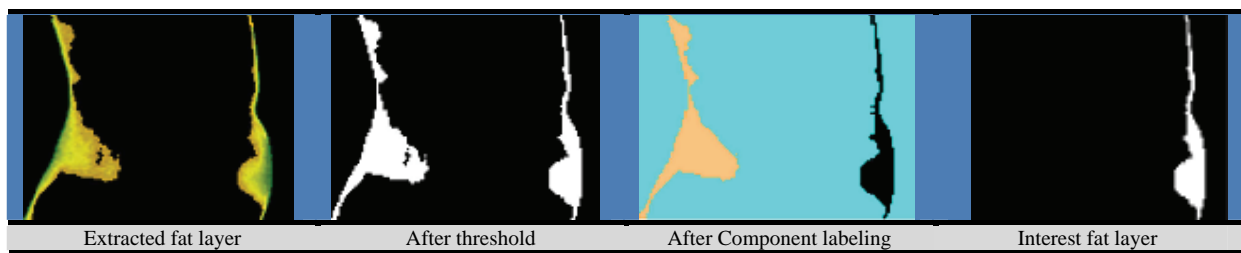
بر پایه جستجوی انجام شده این نخستین باری است که تشخیص و اندازه‌گیری خودکار چربی زیرپوستی بدن به روش ترموگرافی صورت می‌گیرد. روش ارایه شده در این بررسی به‌عنوان یک روش غیرتهاجمی و مقرون به صرفه برای اندازه‌گیری ضخامت چربی زیرپوستی تمامی افراد با شاخص توده بدنی مختلف به‌خصوص در

پیکسل‌های غیر صفر هر سطر محاسبه شود و در ضریب اندازه بدن هر فرد که نحوه محاسبه آن در ادامه توضیح داده خواهد شد، ضرب شود.

ضخامت بافت چربی در هر سطر از تصویر حرارتی = (تعداد پیکسل‌های غیر صفر در همان سطر) × (ضریب اندازه بدن) بیشترین ضخامت بافت چربی = (بیشترین تعداد پیکسل غیر صفر اندازه‌گیری شده در سطرهای تصویر) × (ضریب اندازه بدن) ضریب اندازه بدن: برای محاسبه ضریب اندازه بدن، در ابتدا باید کمر فرد از ناحیه ناف تا قوس کمر (به‌صورت دو بعدی) توسط خط‌کش و یا متر نواری اندازه‌گیری شده و سپس عدد به‌دست آمده بر تعداد پیکسل‌های همان ناحیه در تصویر حرارتی تقسیم شود.

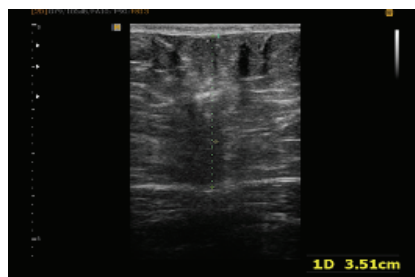یافته‌ها

ماکزیمم ضخامت چربی زیرپوستی به دست آمده از خوشه‌ی متعلق به بافت چربی پس از اجرای مرحله برجسب‌گذاری بر روی نمونه زن و نتیجه حاصل از این اندازه‌گیری توسط سونوگرافی به ترتیب در شکل (۴، الف، ب) مشخص شده است.



الف

BMI=۳۰/۱۴ ، MAX THICKNESS=۳/۶۷ cm



ب

شکل ۴: ماکزیمم ضخامت چربی زیرپوستی به دست آمده در ناحیه خط وسط شکم بر روی نمونه زن، بر اساس روش پیشنهادی (الف)، سونوگرافی (ب)

عدم تابش پرتوهای مضر یکی از مزیت‌های مهم این روش است. سپاسگزاری: این مقاله حاصل بخشی از پایان‌نامه تحت عنوان "اندازه‌گیری ضخامت بافت چربی زیرپوستی بدن بر اساس ویژگی‌های حرارتی در تصاویر مادون قرمز، در مقطع کارشناسی ارشد در سال ۱۳۹۲ و کد ۲۲۰۳۶۰۲ می‌باشد که با حمایت دانشگاه علوم پزشکی تهران اجرا شده است.

طول عمل جراحی لیپوساکشن مورد توجه قرار می‌گیرد Tang و همکارانش نیز موفق به اندازه‌گیری چربی شکمی موش بر اساس روش فازی در تصاویر MRI شدند.^{۱۱} این روش می‌تواند به‌عنوان جایگزین مناسب در اندازه‌گیری چربی زیرپوستی، نسبت به روش‌های متداول امروزی که بسیاری از آنها پرهزینه و زمانبر مانند MRI و یا دارای خطر تابش اشعه مانند CT اسکن هستند، در نظر گرفته شود.

References

1. Song SH, Kobayashi Y, Fujie MG. Detection of Dermis and Fascia on Skin Layers for Liposuction Surgery Robot using Texture and Geometric Information. 12th International Conference on Control, Automation and Systems. Korea: ICC Jeju, 2012.
2. Wallner SJ, Luschnigg N, Schnedl WJ, Lahousen T, Sudi K, Crailsheim K, et al. Body fat distribution of overweight females with a history of weight cycling. *Int J Obes Relat Metab Disord* 2004;28(9):1143-8.
3. Lahiri BB, Bagavathiappan S, Jayakumar T, Philip J. Medical applications of infrared thermography: a review. *Infrared Phys Technol* 2012;55(4):221-35.
4. Shapiro LG, Stockman GC. Computer Vision. Upper Saddle River, NJ: Prentice-Hall; 2001. p. 279-325.
5. Zhai L, Dong S, Ma H. Recent Methods and Applications on Image Edge Detection. Proceedings of the 2008 International Workshop on Education Technology and Training. International Workshop on Geoscience and Remote Sensing, Shanghai, China, December, 2008.
6. Umbaugh SE. Computer Vision and Image Processing: A Practical Approach Using CVIPTools. Upper Saddle River, NJ: Prentice-Hall 1998. p. 209.
7. Gonzalez RC, Woods RE. Digital Image Processing. Upper Saddle River, NJ: Prentice Hall; 2002.
8. Bezdek JC. Pattern Recognition with Fuzzy Objective Function Algorithms. New York, NY: Plenum Press; 1981.
9. Etehad Tavakol M, Sadri S, Ng EY. Application of K- and fuzzy c-means for color segmentation of thermal infrared breast images. *J Med Syst* 2010;34(1):35-42.
10. Baraldi A, Blonda P. A survey of fuzzy clustering algorithms for pattern recognition. II. *IEEE Trans Syst Man Cybern B Cybern* 1999;29(6):786-801.
11. Tang Y, Simerly R, Moats RA. An automatic technique for MRI based murine abdominal fat measurement. *Radioengineering* 2011;20(4):988-95.

Measurement of subcutaneous adipose tissue thickness by infrared images during liposuction surgery: *brief report*

Fatemeh Valipoori Goodarzi Ph.D.^{1*}
 Javad Haddadnia Ph.D.¹
 Tahereh Habashi Zadeh M.D.²
 Maryam Hashemiyani M.D.³

1- Department of Electrical and computer Engineering, Hakim Sabzevari University, Sabzevar, Khorasan Razavi, Iran.

2- Department of Radiology and Sonography, Shahid Mobini Hospital of Sabzevar, Sabzevar, Khorasan Razavi Iran.

3- Department of Nutrition and Biochemistry, Shahid Beheshti University of Medical Sciences, Tehran, Iran.

Abstract

Received: 18 Apr. 2014 Accepted: 01 Jun. 2015 Available online: 01 Aug. 2015

Background: Currently, there are many techniques to measure subcutaneous body fat but these methods have many limitations. In this study, we tried to provide a clustering algorithm to measure the thickness of subcutaneous fat in thermography images.

Methods: For the detection of subcutaneous adipose tissue in the midline area (from pubis to the xiphoid process), imaging takes place in the right or left lateral sides of the concerned person and to detect this tissue at the left and right flank (from ribs to the iliac crest), imaging takes place from the front. This study was done on 100 subjects (50 female, 50 male) of patients referred to the Shahid Mobini Hospital of Sabzevar since April 2013/4 to December, 2013 and the thickness of their subcutaneous fat in midline abdomen from pubis to the xiphoid process and flank from ribs to the iliac crest were measured based on thermal model and using K-Means and Fuzzy c-means (FCM) clustering methods and also recursive connected components algorithm.

Results: Subcutaneous fat tissue can quickly appear in the thermogram as an area of low temperature and since in the thermal images, temperature is characterized by the color, as a result, subcutaneous fat tissue must have lower levels of color (temperature) relative to internal body tissues. All the measurements based-on thermal images to determine the maximum thickness of subcutaneous fat were compared with ultrasound. The results of our method were similar to the results of ultrasound method done by a radiologist, with the acceptable approximation.

Conclusion: The method presented in this paper is considered as a noninvasive and cost-effective method to measure the thickness of subcutaneous body fat.

Keywords: clustering, components labeling, subcutaneous fat, thermography.

* Corresponding author: Department of Electrical and computer Engineering, Hakim Sabzevari University, Sabzevar, Khorasan Razavi, Iran.
 Tel: +98- 51- 44012825
 E-mail: fatemeh.goodarzi10@gmail.com