

فراوانی یافته‌های غیر طبیعی در CT اسکن مغز بیماران مبتلا به سردرد در مرکز تصویربرداری بیمارستان امام در دو سال

چکیده

هژیر صابری^{۱*}

حمیدرضا زهره‌ای^۱

علیرضا عبداللهی^۲

۱- گروه رادیولوژی

۲- گروه پاتولوژی

دانشگاه علوم پزشکی تهران

زمینه و هدف: سردرد یکی از شایع‌ترین علل مراجعه بیماران به مراکز درمانی است. بسیاری از پزشکان پس از گرفتن شرح حال برای پی بردن به علت سردرد درخواست تصویربرداری‌هایی مثل CT اسکن مغز می‌کنند. علت عمده درخواست تصویربرداری‌های مغز ترس از ضایعات ارگانیک مغزی است. بررسی‌ها نشان می‌دهد که در تعداد زیادی از موارد CT اسکن‌های انجام شده نرمال هستند با توجه به اینکه تصویربرداری موجب صرف هزینه و وقت می‌شود و بیمار در معرض اشعه قرار می‌گیرد این سوال مطرح می‌شود که CT مغز در بیماران مبتلا به سردرد در چه مواردی اندیکاسیون دارد؟ **روش بررسی:** بیماران مبتلا به سردرد که جهت انجام CT اسکن مغز در سال ۸۴-۸۳ به مرکز تصویربرداری بیمارستان امام خمینی مراجعه کردند مورد بررسی قرار گرفتند برای بیماران پرسشنامه‌ای که شامل شرح دقیق علائم بالینی بیمار و یافته‌های CT اسکن بود تهیه شد در مجموع تعداد ۱۴۶ بیمار مورد بررسی قرار گرفتند. **یافته‌ها:** مطالعه نشان می‌دهد که سردرد در زنان تقریباً دو برابر مردان شایع‌تر است. فقط ۶/۸٪ بیماران سردردی CT اسکن غیرطبیعی داشتند. و علائم نورولوژیک همراه با سردرد در بیماران با CT اسکن غیرطبیعی شایع‌تر از بیماران با CT طبیعی بوده و رابطه معنی‌داری بین CT غیرطبیعی مغز و علائم نورولوژیک وجود دارد. **نتیجه‌گیری:** در انتخاب بیماران با شکایت سردرد جهت انجام CT مغز، معیارهای دیگر شامل شرح حال دقیق با تأکید بر علائم نورولوژیک ضروری است.

کلمات کلیدی: سردرد، سی‌تی‌اسکن، تومور مغز

*نویسنده مسئول، تهران، انتهای بلوار کشاورز، بیمارستان امام خمینی، مرکز تصویربرداری
تلفن: ۶۶۹۱۰۲۰۰
email: Hazer-saberi@Hotmail.com

مقدمه

مسئولیت رد کردن علل ساختمانی و ارگانیک است که جهت آن MRI و CT درخواست می‌شود.^۳ بررسی CT اسکن‌های انجام شده نشان می‌دهد که تعداد بسیاری از این اسکن‌ها نرمال هستند^۵ باید توجه داشت که CT اسکن مغزی موجب صرف هزینه و وقت زیاد می‌شود. از طرف دیگر خطرات قرار گرفتن در معرض اشعه برای بیماران و همچنین خطر تزریق ماده حاجب در CT اسکن با کنتراست نیز مسائل مهمی هستند که باید در نظر داشت یکی دیگر از مضرات CT اسکن‌های بدون اندیکاسیون نتایج مثبت و منفی کاذب آنهاست که در موارد مثبت کاذب فرد را در معرض جراحی‌های بی‌مورد و درخواست آزمایشات غیرلازم قرار می‌دهد و در موارد منفی کاذب اطمینان نادرست به پزشک معالج داده و درمان بیمار به تأخیر می‌افتد لذا این سوال مطرح می‌شود که اندیکاسیون درخواست CT اسکن مغز در مبتلایان به سردرد کدام است؟^۶

سردرد (Headache) یکی از شایع‌ترین علل مراجعه بیماران به مراکز درمانی است. مطالعات اپیدمیولوژیک نشان می‌دهد که در ایالات متحده ۹۵-۷۵٪ مردم یک یا چند حمله سردرد را در سال متحمل می‌شوند.^۱ بسیاری از پزشکان پس از گرفتن شرح حال و انجام معاینات کلینیکی برای پی بردن به علت سردرد درخواست انجام آزمایشات مختلف از جمله Neuroimaging می‌کنند^۲ تصویربرداری مغزی مانند CT اسکن معمولاً^۳ به علت شک به وجود ضایعات ایتراکرانیا ل درخواست می‌شود اما بسیاری از پزشکان تنها به دلیل ترس از وجود ضایعات ارگانیک و یا اطمینان دادن به بیماران درخواست گرافی می‌کنند.^۳ بیش از ۹۵٪ بیماران مراجعه کننده مبتلا به سردرد دچار سردرد میگرنی، Tension یا سردردهای آتیبیک بدون ضایعات ارگانیک هستند.^۴ در برخورد با بیماران مبتلا به سردرد اولین

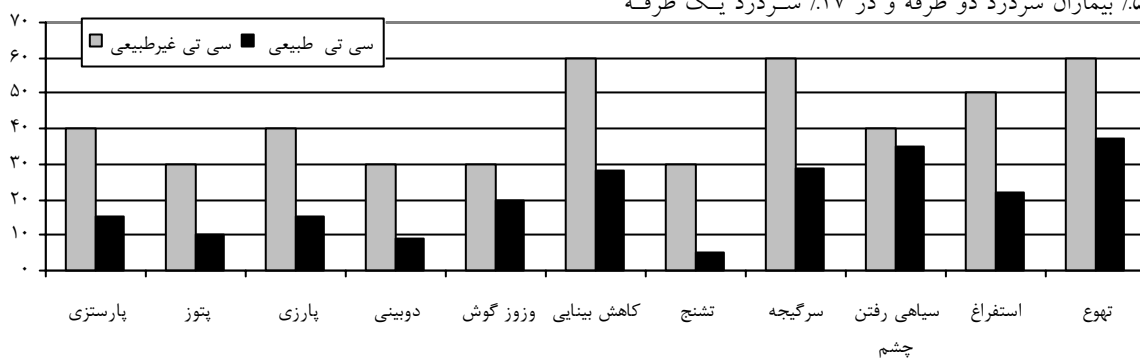
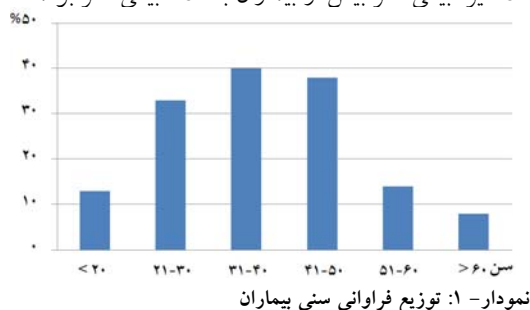
روش بررسی

با توجه به مطالعات گذشته که شیوع یافته‌های غیر طبیعی در CT بیماران سردردی ۱۰٪ بوده با قبول خطای ۵٪ و اطمینان ۹۵٪، ۱۴۰ نمونه جهت بررسی انتخاب شد. این بررسی یک مطالعه cross sectional بود. بیمارانی که به علت سردرد برای انجام CT مغز به مرکز تصویربرداری بیمارستان امام خمینی در سال ۸۴-۸۳ مراجعه کرده‌اند مورد بررسی قرار گرفتند. پرسشنامه‌ای که شامل شرح دقیق چگونگی سردرد و علائم نورولوژیک همراه با سردرد و سابقه بیماری‌های مزمن بود برای هر بیمار پر می‌شد. از آنجایی که به بیماران بار مالی تحمیل نمی‌شد و با توجه به اینکه کلیه پرسشنامه‌ها محرمانه بودند بنابراین از نظر اخلاقی مشکلی ایجاد نمی‌شود. همچنین نتایج CT اسکن مغز بیماران در پرسشنامه ثبت می‌شد. در آنالیز اطلاعات برای تعیین فراوانی یافته‌های غیر طبیعی CT از آنالیز توصیفی با استفاده از نرم‌افزار spss ویراست ۱۱/۵ و جهت ارتباط کمیت‌های کیفی از آزمون χ^2 استفاده شد. مقادیر $p < 0.05$ معنی‌دار در نظر گرفته شد.

یافته‌ها

۱۴۶ بیمار ۱۰۱ نفر (۶۹٪) زن و ۴۵ نفر (۳۱٪) مرد بودند میانگین سنی بیماران $37/8 \pm 12/9$ سال بود که کمترین آنها ۱۵ و بزرگترین شان ۷۰ سال داشتند میانگین سنی خانم‌ها $40/5 \pm 12/3$ و میانگین سنی آقایان $31/7 \pm 12/1$ سال بود بیماران بر اساس سن به شش گروه تقسیم شدند که فراوانی هر گروه سنی در نمودار ۱ آورده شده است. ۲۶/۷٪ بیماران سابقه مثبت ضربه به سر قبل از شروع سردرد داشتند. ۵۸٪ بیماران سردردشان شروع تدریجی و ۴۲٪ شروع حاد داشته است. سردرد در ۴۸٪ بیماران کمتر از یک ساعت طول می‌کشید و در ۴۸٪ با حرکت دادن سر و سرفه تشدید پیدا می‌کرده است. در ۵۳٪ بیماران سردرد دو طرفه و در ۴۷٪ سردرد یک طرفه

است. ۱۱٪ بیماران سابقه فشار خون و ۹٪ سابقه دیابت داشتند. ده نفر از ۱۴۶ بیمار، یافته غیر طبیعی در CT اسکن مغز داشتند که می‌توانست توجیه‌کننده سردرد باشد که شامل پنج مورد تومور، یک مورد آبسه، یک مورد خونریزی داخل پارانشیم مغز، یک مورد خونریزی ساب دورال، یک مورد کیست آراکنوئید و یک مورد متاستاز بود. از این ده نفر، شش مورد مرد و چهار مورد زن بودند. میانگین سنی بیماران با CT غیر طبیعی $35/8 \pm 14/8$ سال بوده و بین CT غیر طبیعی مغز و جنس بیماران رابطه معنی‌داری وجود داشت ($p = 0.03$). بین CT غیر طبیعی و سابقه دیابت و نیز سابقه فشارخون رابطه معنی‌داری وجود نداشت. در بیماران با CT غیر طبیعی نسبت به بیماران با CT طبیعی مغز علائم همراه با سردرد شیوع بیشتری دارد که در نمودار ۲ نشان داده شده است. بین CT غیر طبیعی مغز و بعضی علائم نورولوژیک مثل پارستزی ($p = 0.04$) پتوز ($p = 0.04$) پارزی ($p = 0.03$) تشنج ($p = 0.04$) دوبینی ($p = 0.03$) کاهش بینایی ($p = 0.03$) تشنج سرگیجه ($p = 0.00$) بی‌خوابی ($p = 0.04$) استفراغ ($p = 0.04$) سرگیجه ($p = 0.04$) رابطه معنی‌داری وجود داشت. بین CT غیر طبیعی مغز و علائم سیاهی رفتن چشم وزوز گوش کاهش سطح هوشیاری و تهوع رابطه معنی‌داری وجود نداشت هرچند شیوع علائم فوق در بیماران با CT غیر طبیعی مغز بیش از بیماران با CT طبیعی مغز بود.



بحث

این مطالعه رابطه معنی‌داری بین CT غیرطبیعی مغز و علائم نورولوژیک مثل پارستری، پتوز، پارالزی، دوبینی، کاهش بینایی، تشنج، بی‌خوابی، استفراغ و سرگیجه دیده شد لذا وجود علائم فوق شک بالینی را برای ضایعات داخل مغزی موجب می‌گردد. در این گونه موارد درخواست Neuroimaging ضرورت پیدا می‌کند.^۹ متغیر دیگری که در مطالعه مورد بررسی قرار گرفته تاریخچه سردرد در اقوام بیمار است. ۳۰٪ بیماران سابقه فامیلی مثبت سردرد داشتند که تقریباً "مطابق با سایر مطالعات است"^{۷،۸} در صورتی که در بیماران دارای ضایعه داخل مغزی سابقه فامیلی سردرد در ۱۰٪ موارد داشتند و رابطه معنی‌داری بین سابقه فامیلی سردرد و CT اسکن غیرطبیعی پیدا نشد این متغیر را نمی‌توان به صورت معیاری برای درخواست CT در نظر گرفت. در مطالعه ما فقط ۶/۸٪ از CT اسکن‌ها ضایعه پاتولوژیک نشان دادند بررسی مطالعات نیز نشان می‌دهد که اکثر CT اسکن‌های درخواست شده برای پی‌بردن به علت سردرد طبیعی هستند.^{۱۰،۱۱} همانطور که ذکر شد با توجه به هزینه بالای Neuroimaging و خطر اشعه و عواقب ناشی از تشخیص غلط CT اسکن به صورت مثبت و منفی کاذب ضرورت انجام CT در بیماران سردردی مورد سوال قرار می‌گیرد و معیارهایی را برای تصمیم‌گیری درست در مورد درخواست Neuroimaging در مبتلایان به سردرد می‌طلبد^۷ که مهم‌ترین آنها گرفتن شرح حال دقیق و معاینه عصبی کامل و تاکید بر علائم نورولوژیک همراه است. توصیه شده است برای افزایش احتمال یافتن ضایعات اینتراکرانیا و جلوگیری از قرارگیری بیمار در معرض اشعه در مبتلایان به سردرد به جای CT اسکن MRI جایگزین شود.^{۱۱،۱۲}

در این مطالعه شیوع سردرد در زنان ۲/۲ برابر مردان است که با سایر مطالعات مطابقت دارد^{۷،۸} ولی شیوع یافته‌های غیرطبیعی در CT بیماران مبتلا به سردرد در مردان شایع‌تر است (M/F=۶/۴) لذا احتمال یافتن ضایعه پاتولوژیک در مردان بیشتر بوده ولی نمی‌توان جنسیت را به عنوان ملاک برای درخواست سی‌تی‌اسکن در نظر گرفت و بیشتر باید به نوع سردرد و سیر آن توجه داشت. میانگین سنی بیماران در این مطالعه ۳۷/۸±۱۲/۹ سال بود که با برخی از مطالعات مشابه مطابقت دارد^۷ در حالی که در بعضی مطالعات متفاوت است.^۸ در این مطالعه میانگین سنی در بیماران CT غیرطبیعی ۳۵/۸±۱۴/۸ سال و در بیماران با CT طبیعی ۳۷/۹±۱۲/۲ سال بود که تفاوت معنی‌داری نشان نمی‌دهد. در مطالعات مشابه میانگین سنی در بیماران با CT غیرطبیعی بالاتر از افراد با CT طبیعی است که شاید به این دلیل باشد که در سایر مطالعات ضایعات پاتولوژیک اینتراکرانیا "اکثراً" تومور می‌باشد^۸ در مطالعه ما تومورها نصف ضایعات را تشکیل می‌دهند. نکته قابل توجه دیگر این است که در بیماران با CT غیرطبیعی در ۷۰٪ موارد سردرد یک طرفه است ولی در بیماران با CT طبیعی در ۴۵٪ موارد سردرد یک طرفه است و این نشان می‌دهد که در سردرد مزمن یک طرفه احتمال داشتن ضایعه اینتراکرانیا بیشتر است. از طرفی همانطور که در نمودار ۲ ذکر شد علائم نورولوژیک همراه با سردرد در بیماران با CT غیرطبیعی شایع‌تر از بیماران با CT طبیعی است. در سردردهای ایزوله احتمال ضایعات ارگانیک کمتر است، در

References

- Rasmussen BK. Epidemiology of headache. *Cephalgia* 1995; 15: 45-68.
- Pryse-Phillips WE, Dodick DW, Edmeads JG, Gawel MJ, Nelson RF, Purdy RA, et al. Guidelines for the diagnosis and management of migraine in clinical practice. Canadian Headache Society. *CMAJ* 1998; 159: 47-54.
- Sabri MS, Lamont AC, Alias NA, Rad M, Win MN. Red flags in patients presenting with headache: clinical indications for neuroimaging. *Br J Radiol* 2003; 76: 532-5.
- Olesen J. The International Classification of Headache Disorders. *Cephalgia* 2004; 24: 9-160.
- Mitchell CS, Osborn RE, Grosskreutz SR. Computed tomography in the headache patient: is routine evaluation really necessary? *Headache* 1993; 33: 82-6.
- Goadsby PJ. To scan or not to scan in headache. *BMJ* 2004; 329: 469-70.
- Becker LA, Green LA, Beaufait D, Kirk J, Froom J, Freeman WL. Use of CT scans for the investigation of headache: a report from ASPN, Part 1. *J Fam Pract* 1993; 37: 129-34.
- Weingarten S, Kleinman M, Elperin L, Larson EB. The effectiveness of cerebral imaging in the diagnosis of chronic headache. *Arch Intern Med* 1992; 152: 2457-62.
- Frishberg BM. The utility of neuroimaging in the evaluation of headache in patients with normal neurologic examinations. *Neurology* 1994; 44: 1191-7.
- Dumas MD, Pexman JH, Kreeft JH. Computed tomography evaluation of patients with chronic headache. *CMAJ* 1994; 151: 1447-52.
- Sanchez del Rio M, Alvarez Linera J. Functional neuroimaging of headaches. *Lancet Neural* 2004; 3: 645-51.
- Wang HZ, Simonson TM, Greco WR, Yuh WT. Brain MR imaging in the evaluation of chronic headache in patients without other neurologic symptoms. *Acad Radiol* 2001; 8: 405-8.

Prevalence of abnormal brain CT- scan findings in patients with headache: two year study in Imam Hospital

Abstract

Saberi H.^{1*}
Zohrei H.¹
Abdollahi A.²

1- Department of Radiology
2- Department of Pathology

Tehran University of Medical
Sciences.

Background: Headache is one of the most common problems that bring patients to doctors' offices. Many physicians order neuroimaging studies after taking the history of the patient and performing a physical examination. These neuroimaging studies are often requested due to the probable existence of an intracranial lesion. However, at times they are requested to allay the fears of patients or even doctors. Most of these studies are normal and the question arises whether there is any indication for requesting neuroimaging studies for a patient with an isolated headache.

Methods: We studied 146 patients with headache who had been referred for CT scan to the imaging center of Imam Khomeini Hospital during 2004-2005. For each patient, a questionnaire, including the medical history and accompanying neurological symptoms, was filled out and CT scan results were gathered.

Results: The mean of age of the patients was 37.8 years, and 69% were female. Only 10 patients (6.8%) had a brain lesion in the CT scan. Accompanying neurological symptoms were more frequent in patients with abnormal rather than normal CT scans. There was a meaningful correlation between abnormal CT scan and paresthesia, ptosis, paresia, diplopia, visual loss, convulsion, vomiting and vertigo. A statistical correlation existed between gender and positive CT scan.

Conclusions: Many patients with headache have normal brain CT scan results. Thus, better criteria are warranted for requesting neuroimaging including accurate patient history and neurological examination in order to prevent unnecessary radiation exposure. MRI instead of CT scan would be a better first step toward the evaluation of the possible existence of brain lesions.

Keywords: Headache, CT scan, brain tumor

* Corresponding author: Imam
Khomeini Hospital, Keshavarz
Blvd., Tehran.
Tel: +98-21 -66910200
email: Hazhir-saberi@Hotmail.com