

مقایسه نتایج کوتاه مدت و بلند مدت فیوژن ستون مهره‌ها با و بدون وسیله‌گذاری خلفی در درمان اسکولیوز مادرزادی

چکیده

حمید بهتاش*

ابراهیم عامری^۱

محمد صالح گنجویان^۱

نیما کبیریان دهکردی^۱

محمد فرشته نژاد^۲

بهروز اکبرنیا^۳

۱- گروه ارتوپدی

۲- دانشجوی پزشکی

دانشگاه علوم پزشکی ایران

۳- گروه ارتوپدی، دانشگاه کالیفرنیا

*نویسنده مسئول، خیابان استاد مطهری، خیابان میرعماد، ساختمان پزشکان مهداد، مرکز ستون فقرات مهداد
تلفن: ۸۷۵۳۱۳۰

email: hbehtash@yahoo.com

کلمات کلیدی: اسکولیوز مادرزادی، فیوژن خلفی ستون مهره‌ها، وسیله‌گذاری

مقدمه

اسکولیوز (Scoliosis) یک دفرمیتی پیچیده است که به عنوان انحنای جانبی ستون مهره‌ها در صفحه کرونال، قرن‌هاست مورد توجه قرار گرفته است.^۱ این دفرمیتی می‌تواند ناشی از علل مختلف و گوناگونی باشد. اگر علت زمینه ساز اسکولیوز اختلالات تکاملی باشد، اسکولیوز مادرزادی (Congenital) نام می‌گیرد که از بروز تقریبی ۱ تا ۰/۵ در هر ۱۰۰۰ تولد برخوردار است.^{۲-۵} این بیماری می‌تواند عوارض و مخاطراتی را برای شخص به همراه داشته باشد و علاوه بر تاثیری که از نظر زیبایی بر فرد می‌گذارد،^۶ عملکرد

زمینه و هدف: اسکولیوز مادرزادی یک اختلال تکاملی است که به انحنای جانبی ستون مهره‌ها در صفحه کرونال اطلاق می‌شود. روش‌های جراحی در این بیماران فیوژن خلفی مهره‌ها یا Posterior Spinal Fusion (PSF) است که می‌تواند همراه و یا بدون وسیله‌گذاری باشد. خطر نقایص عصبی و نیز احتمال جابه‌جایی وسیله‌ها مورد تردید قرار گرفته است. این مطالعه با هدف بررسی و مقایسه نتایج کوتاه‌مدت و بلندمدت فیوژن خلفی مهره‌ها با و بدون وسیله‌گذاری جهت اصلاح اسکولیوز مادرزادی به انجام رسید. روش بررسی: این مطالعه در ۴۱ بیمار دارای اسکولیوز مادرزادی که در طی سالهای ۷۴-۵۵ تحت عمل فیوژن خلفی مهره‌ها قرار گرفته بودند، انجام شد. بیماران با توجه به استفاده و یا عدم استفاده از وسیله‌گذاری در ستون مهره‌ها در دو گروه تقسیم می‌شدند؛ گروه A: شامل ۲۲ فرد که بدون وسیله‌گذاری تحت عمل جراحی فیوژن خلفی مهره‌ها قرار گرفتند و گروه B: شامل ۱۹ فرد که تحت عمل جراحی PSF قرار گرفته و وسیله‌گذاری نیز در مهره‌های آنها انجام گرفت. زاویه انحنای اسکولیوز قبل از جراحی، دو هفته و یک سال پس از عمل PSF و همچنین در انتهای زمان پی‌گیری ارزیابی شد. یافته‌ها: میانگین انحنای اصلی اولیه (قبل از جراحی) در دو گروه A و B به ترتیب ۶۶/۳° و ۶۹/۱° بود و یک سال پس از عمل PSF به ۴۳/۱° در گروه A و ۳۸/۴° در گروه B رسید. میانگین مدت زمان پی‌گیری در بیماران (SD=۳) هشت سال بود و در انتهای پیگیری میانگین زاویه انحناء در دو گروه A و B به ترتیب به ۴۷/۳° و ۳۹/۴° رسید. بنابراین درصد اصلاح نهایی انحناء در دو گروه A و B به ترتیب ۲۸/۷٪ و ۴۳٪ و درصد کاهش اصلاح ۵/۵٪ و ۴/۳٪ بود. نتایج مطالعه نشان دهنده مقدار اصلاح بیشتر انحناء در بیماران تحت وسیله‌گذاری بود (p<۰/۰۵). نتیجه‌گیری: در بیمارانی که علاوه بر عمل PSF تحت وسیله‌گذاری نیز قرار گرفتند، نتایج اصلاحی بهتر در کوتاه مدت و افزایش درصد اصلاح نهایی انحناء در بلند مدت داشتند و درصد کمتری از کاهش اصلاح در انتهای زمان پیگیری نیز مشاهده شد.

تنفسی،^{۷-۱۰} سیستم قلب و عروق، فشار خون^{۱۱} و سیستم عصبی مرکزی و ریشه‌های کمری^{۱۲} را نیز تحت تاثیر قرار دهد. ضمن آن که اسکولیوز کیفیت زندگی و سطح فعالیت‌های فیزیکی بیماران را نیز کاهش داده^{۱۳} و سبب افزایش بروز کمر درد و درد پشت در این افراد می‌گردد.^{۱۴،۱۵} آن چه در مورد اسکولیوز و به ویژه بیماران اسکولیوزی مادرزادی مطرح می‌باشد، سیر پیشرونده و پیش‌آگهی بد اسکولیوز در اکثر این افراد می‌باشد^{۱۶،۱۷} تا جایی که برخی از مطالعات نشان دهنده‌ی پیشرفت اسکولیوز در ۶۰٪ از کودکانی است که در سنین پیش از بلوغ دچار اسکولیوز می‌باشند^{۱۸} و در مطالعاتی دیگر،

ایستاده و همچنین دو رادیوگرافی در وضعیت خوابیده به طرفین به منظور برآورد مقدار زاویه انحنای اصلی اولیه تهیه شد. جهت تعیین این زاویه از روش Cobb استفاده می‌شد.^{۲۷} همچنین سایر متغیرهای زمینه‌ای از قبیل سن، جنس و نوع آنومالی مهره‌ها نیز در فرم‌های جمع‌آوری اطلاعات مربوط به هر بیمار ثبت می‌شد. پس از انجام عمل فیوژن خلفی مهره‌ها یا Posterior Spinal Fusion (PSF)، بیماران با توجه به استفاده و یا عدم به‌کارگیری وسیله‌گذاری در ستون مهره‌ها در دو گروه تقسیم می‌شدند: گروه A شامل ۲۲ فرد دارای اسکولیوز مادرزادی که بدون وسیله‌گذاری تحت عمل جراحی PSF قرار گرفتند. گروه B شامل ۱۹ فرد دارای اسکولیوز مادرزادی که تحت عمل جراحی PSF قرار گرفته و وسیله‌گذاری نیز در مهره‌هایشان انجام گرفت. لازم به ذکر است که جهت وسیله‌گذاری در بیماران گروه B، در ۱۶ نفر از میله هارینگتون (Harrington Rod) و در سه نفر نیز از کوترل-دبوست (Cotrel-Dubousset) استفاده شد. ضمن آن که در دو نفر از بیماران گروه A و یک نفر از گروه B توراکوپلاستی نیز صورت گرفت. کلیه اعمال جراحی توسط یک پزشک انجام می‌گرفت و در این مطالعه تنها انحنای اصلی بیمار اسکولیوزی مورد بررسی قرار گرفت. همچنین در تمامی ۴۱ بیمار مورد مطالعه پس از عمل، از cast جهت بی‌حرکتی به مدت حداکثر چهار ماه استفاده شد. به جز اندازه‌گیری زاویه‌ی انحراف پیش از عمل، در تمامی بیماران رادیوگرافی به منظور تعیین زاویه‌ی Cobb دو هفته پس از عمل، یک سال پس از عمل و نیز در انتهای زمان پیگیری (Follow-up) به عمل آمده و زوایای مربوطه تعیین می‌گردید. همچنین درصد اصلاح انحنای و نیز کاهش اصلاح (loss of correction) محاسبه می‌گردید. عوارض پس از عمل شامل مواردی چون نقایص عصبی، درد و نیاز مجدد به عمل در هر دو گروه ثبت می‌شد. نهایتاً اطلاعات مورد نظر از پرونده‌ی بیماران استخراج و در فرم‌های جمع‌آوری اطلاعات هر یک از افراد ثبت گردید. نتایج پس از گردآوری توسط نرم افزار آماری SPSS مورد تجزیه و تحلیل قرار گرفت. در آنالیز توصیفی، شاخص‌های مرکزی درصد فراوانی، میانگین و شاخص پراکندگی انحراف از معیار (SD) گزارش شد. در آنالیز تحلیلی نیز از آزمون آماری Independent t-test استفاده شد. همچنین حد معنی‌داری برابر ۵٪ در نظر گرفته شد. محققین طرح به اصول عهدنامه هلسینکی متعهد بودند و نام و اطلاعات بیماران نزد محققین محفوظ بوده است.

پیشرفت اسکولیوز در ۷۱ تا ۹۵/۴٪ از جوانان مبتلا گزارش شده است.^{۱۹،۲۰} از این رو، درمان بیماران اسکولیوزی و اصلاح انحنای ستون مهره‌ها در این افراد از اهمیت ویژه‌ای برخوردار است. تاکنون درمان‌های متعددی برای مبتلایان به اسکولیوز مورد توجه قرار گرفته است. این موارد شامل درمان‌های نگهدارنده همچون کشش، استفاده از بریس و همچنین تکنیک‌های جراحی مختلف می‌باشد.^{۲۱} درمان جراحی در بیماران اسکولیوز از سال ۱۹۱۴ آغاز شد^{۲۲} و تاکنون نتایج مختلف و متناقضی از مداخله‌ی جراحی در این افراد گزارش شده است. اما به طور کلی، امروزه در بیماران با انحنای بیش از ۵۰° یا دارای عوارض قلبی-ریوی و یا درد و مشکلات زیبایی، عمل جراحی در راستای اصلاح انحنای اسکولیوز انجام می‌گیرد.^۱ یکی از رایج‌ترین و موثرترین روش‌های جراحی در این بیماران فیوژن خلفی مهره‌هاست که می‌تواند همراه و یا بدون وسیله‌گذاری (Instrumentation) باشد.^{۲۳} البته به‌کارگیری ثابت سازی داخلی در جراحی ستون مهره‌ها به سال ۱۸۹۱ توسط Harda باز می‌گردد^{۲۴} و از آن زمان تاکنون پیشرفت‌ها در به‌کارگیری ثابت سازی داخلی، همگام با پیشرفت در فیوژن مهره‌ها محقق شد. استفاده از تکنیک‌های امروزی به منظور ثابت سازی داخلی توسط Harrington و از سال ۱۹۶۲ معرفی شد.^{۲۵،۲۶} اخیراً از وسایل چند قطعه‌ای نیز به منظور ثابت سازی داخلی استفاده می‌شود. به هر حال امروزه استفاده از وسیله‌گذاری جهت ثبوت بیشتر به همراه فیوژن خلفی مهره‌ها در اصلاح ناهنجاری‌های مادرزادی ستون مهره‌ها، مد نظر می‌باشد. هر چند که در سه دهه گذشته به دلیل افزایش خطر نقایص عصبی و نیز احتمال جابه‌جایی وسیله‌ها مورد تردید قرار گرفته است و نتایج ضد و نقیضی به همراه داشته است. این مطالعه با هدف بررسی و مقایسه نتایج کوتاه‌مدت و بلندمدت فیوژن خلفی مهره‌ها با و بدون وسیله‌گذاری جهت اصلاح اسکولیوز مادرزادی به انجام رسید.

روش بررسی

این مطالعه مشاهده‌ای به روش هم‌گروهی تاریخی (Historical Cohort) بر روی ۴۱ بیمار دارای اسکولیوز مادرزادی انجام گرفت. افراد مورد مطالعه در طی سال‌های ۱۳۵۵ تا ۱۳۷۴ تحت عمل فیوژن خلفی مهره‌ها به منظور اصلاح اسکولیوز قرار گرفته بودند. برای کلیه بیماران پیش از عمل جراحی، رادیوگرافی در نمای خلفی-قدامی

یافته‌ها

در دو گروه در جدول ۱ آورده شده است. نتایج آنالیز تحلیلی نشان می‌دهد در بیمارانی که علاوه بر PSF تحت وسیله‌گذاری نیز قرار گرفته‌اند (گروه B)، درصد اصلاح نهایی به طور معنی‌داری از بیماران فاقد وسیله بیشتر می‌باشد ($p < 0.05$). بررسی بیشتر نتایج دو گروه به تفکیک نوع آنومالی مهره‌ای نیز به انجام رسید. همان‌طور که در جدول ۲ مشاهده می‌شود، در بیماران دارای همی‌ورتبرا در گروه A، 39.2% اصلاح پس از دو هفته از عمل به دست آمد، در حالی که در انتهای پیگیری با 0.8% پیشرفت در اصلاح انحنای اسکولیوز نهایتاً به 40% اصلاح زاویه در انتهای پیگیری رسید. در گروه B نیز بیماران 48.4% اصلاح پس از دو هفته از عمل داشتند، در حالی که در انتهای پیگیری با 1.8% پیشرفت در اصلاح انحنای اسکولیوز نهایتاً به 50.2% اصلاح زاویه در انتهای پیگیری رسیدند. جدول ۳ نتایج درمانی دو گروه را در دارندگان unilateral bar نشان می‌دهد. در بیماران بدون وسیله‌گذاری (گروه A)، 21.8% اصلاح در انحنای اسکولیوز با گذشت دو هفته از عمل دیده شد، که در انتهای پیگیری با 27.1% پسرفت اصلاح، در نهایت به 5.3% تغییر در انحنای اولیه منجر شد. در حالی که در بیماران تحت وسیله‌گذاری (گروه B)، میزان اصلاح پس از دو هفته از عمل و وسیله‌گذاری، 47% بود، که در انتهای پیگیری با 13.9% کاهش، نهایتاً 33.1% اصلاح نهایی در انحنای ستون فقرات به دست آمد. نتایج آنالیز تحلیلی در این گروه از بیماران، بیانگر کمتر بودن معنی‌دار پسرفت اصلاح و نیز افزایش معنی‌دار اصلاح نهایی در بیمارانی است که علاوه بر عمل، تحت وسیله‌گذاری نیز قرار گرفتند. جدول ۴ نشان‌دهنده نتایج کوتاه‌مدت و بلندمدت اصلاح اسکولیوز در بیماران دارای آنومالی‌های مهره‌ای تیپ III در دو گروه است. مشاهده می‌شود که در گروه A، 38.7% اصلاح با گذشت دو هفته از عمل به دست آمد، در حالی که در انتهای پیگیری با 5.5% کاهش در اصلاح انحنای اسکولیوز نهایتاً به 33.2% اصلاح زاویه در هفته از عمل داشتند؛ در حالی که در انتهای پیگیری با 1.8% پسرفت در اصلاح انحنای اسکولیوز نهایتاً به 38% اصلاح زاویه در انتهای پی‌گیری رسیدند. عوارض پس از عمل در ۹ بیمار (22%) دیده شد که شامل چهار نفر (9.7%) عفونت سطحی زخم (گروه A: دو نفر، گروه B: دو نفر)، سه نفر (7.3%) آسیب موقتی ریشه عصبی (هر سه نفر در گروه B)، یک نفر (2.5%) زخم ناشی از cast (گروه A) و یک

از ۴۱ بیمار اسکولیوزی مورد مطالعه در این پژوهش، ۳۱ نفر (75.6%) زن و ۱۰ نفر (24.4%) مرد بودند. در این بین، ۱۵ نفر (36.5%) دارای همی‌ورتبرا، ۱۴ نفر (34.1%) unilateral bar، ۹ نفر (21.9%) آنومالی مختلط، دو نفر (4.9%) مهره‌ی گوه‌ای و یک نفر (2.6%) چسبندگی مهره بودند. میانگین مدت زمان پیگیری در بیماران ($SD = 3$) هشت سال بود. بیشترین و کمترین زمان پیگیری نیز در بیماران به ترتیب ۱۷ و ۳ سال بود. ۲۲ بیمار در گروه A بدون وسیله‌گذاری تحت عمل PSF قرار گرفتند. میانگین سنی بیماران این گروه ($SD = 4$) ۱۱ سال و محدوده‌ی سنی آنان بین ۶-۱۷ سال بود. آنومالی مهره‌ای بیماران گروه A در ۱۱ نفر (50%) در ناحیه توراسیک، پنج نفر (22.7%) توراکولومبار، چهار نفر (18.2%) سرویکوتوراسیک و دو نفر (9.1%) لومبار قرار داشت. ۱۹ بیمار در گروه B همراه وسیله‌گذاری تحت عمل PSF قرار گرفتند. میانگین سنی بیماران این گروه ($SD = 2$) ۱۲ سال و محدوده‌ی سنی آنان بین ۱۷-۲ سال بود. آنومالی مهره‌ای بیماران گروه B در ۱۲ نفر (63.2%) در ناحیه توراسیک، پنج نفر (26.3%) توراکولومبار و دو نفر (10.5%) لومبار قرار داشت. همچنین فراوانی نوع آنومالی‌های مهره‌ای در بیماران دو گروه در نمودار شماره ۱ نشان داده شده است. در بیماران گروه، میانگین زاویه انحنای اصلی قبل از عمل 66.3° گزارش شد که در محدوده ۹۵ - ۴۲ درجه و با انعطاف‌پذیری 31.8% قرار داشت. این زاویه دو هفته پس از عمل PSF با میانگین 34.2% اصلاح به 43.6° با محدوده ۷۰-۱۷ درجه رسید. در حالی که میانگین زاویه Cobb اندازه‌گیری شده یک سال پس از عمل و در انتهای پی‌گیری به ترتیب 43.1° و 47.3° بود که نشان‌دهنده 28.7% اصلاح نهایی و 5.5% کاهش اصلاح انحنای می‌باشد. در گروه B، میانگین زاویه انحنای اصلی قبل از عمل 69.1° بود که در محدوده ۱۰۲ - ۴۱ درجه و با انعطاف‌پذیری 29.5% قرار داشت. این زاویه دو هفته پس از عمل PSF و نیز وسیله‌گذاری با میانگین 47.3% اصلاح به 36.4° با محدوده ۷۷-۳۳ درجه رسید. در حالی که میانگین زاویه Cobb اندازه‌گیری شده یک سال پس از عمل و در انتهای پیگیری به ترتیب 38.4° و 39.4° بود که نشان‌دهنده 43% اصلاح نهایی و 4.3% کاهش اصلاح انحنای می‌باشد. مقایسه نتایج کوتاه مدت و بلند مدت اصلاح اسکولیوز

جدول- ۱. مقایسه نتایج کوتاه مدت و بلند مدت اصلاح اسکولیوز در مراحل مختلف مطالعه در دو گروه

P	گروه B (n=۶)	گروه A (n=۹)	
p>۰/۰۵	۷۲/۳	۶۱/۲	زاویه انحنای اولیه قبل از عمل (درجه)
p>۰/۰۵	۳۷/۳	۳۷/۲	زاویه انحنای دو هفته پس از عمل (درجه)
p>۰/۰۵	٪۴۸/۴	٪۳۹/۲	درصد اصلاح انحنای دو هفته پس از عمل (٪)
p>۰/۰۵	۳۸/۶	۳۴/۷	زاویه انحنای یک سال پس از عمل (درجه)
p>۰/۰۵	۳۶	۳۶/۸	زاویه انحنای در انتهای زمان پیگیری (درجه)
p>۰/۰۵	٪۵۰/۲	٪۴۰	درصد اصلاح نهایی (٪)
p>۰/۰۵	٪۱/۸	٪۰/۸	درصد پیشرفت اصلاح (٪)

* اختلاف آماری معنی‌دار

جدول- ۲: مقایسه نتایج کوتاه مدت و بلند مدت اصلاح اسکولیوز در بیماران مبتلا به همی ورتبرا در مراحل مختلف مطالعه در دو گروه

P	گروه B (n=۶)	گروه A (n=۵)	
p<۰/۰۵*	۷۳/۲	۴۸/۶	زاویه انحنای اولیه قبل از عمل (درجه)
p>۰/۰۵	۳۸/۸	۳۸	زاویه انحنای دو هفته پس از عمل (درجه)
p<۰/۰۵*	٪۴۷	٪۲۱/۸	درصد اصلاح انحنای دو هفته پس از عمل (٪)
p>۰/۰۵	۴۴/۲	۳۷/۴	زاویه انحنای یک سال پس از عمل (درجه)
p>۰/۰۵	۴۹	۵۰/۶	زاویه انحنای در انتهای زمان پیگیری (درجه)
p<۰/۰۵*	٪۳۳/۱	٪-۵/۳	درصد اصلاح نهایی (٪)
p<۰/۰۵*	٪۱۳/۹	٪۲۷/۱	درصد کاهش اصلاح (٪)

جدول- ۳. مقایسه نتایج کوتاه مدت و بلند مدت اصلاح اسکولیوز در بیماران دارای آنومالی unilateral bar در مراحل مختلف مطالعه در دو گروه

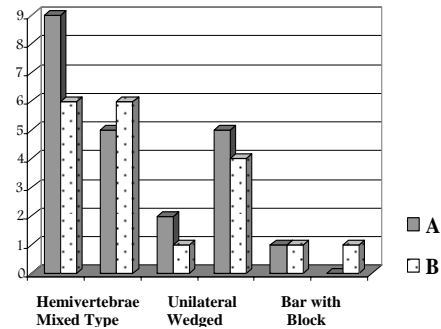
P	گروه B	گروه A	
p>۰/۰۵	(۲-۱۷)، ۱۲ (SD = ۲)	(۴-۱۷)، ۱۱ (SD = ۴)	سن (سال)، (محدوده)
p>۰/۰۵	۶۹/۱، (۴۱-۱۰۲)	۶۶/۳، (۴۲-۹۵)	زاویه انحنای اولیه قبل از عمل (درجه)، محدوده
p>۰/۰۵	۳۶/۴، (۳۳-۷۷)	۴۳/۶، (۱۷-۷۰)	زاویه انحنای دو هفته پس از عمل (درجه)، محدوده
p>۰/۰۵	٪۴۷/۳	٪۳۴/۲	درصد اصلاح انحنای دو هفته پس از عمل (٪)
p>۰/۰۵	۳۸/۴	۴۳/۱	زاویه انحنای یک سال پس از عمل (درجه)
p<۰/۰۵*	۳۹/۴	۴۷/۳	زاویه انحنای در انتهای زمان پیگیری (درجه)
p<۰/۰۵*	٪۴۳	٪۲۸/۷	درصد اصلاح نهایی (٪)
p>۰/۰۵	٪۴/۳	٪۵/۵	درصد کاهش اصلاح (٪)

* اختلاف آماری معنی‌دار

جدول- ۴. مقایسه نتایج کوتاه مدت و بلند مدت اصلاح اسکولیوز در بیماران دارای آنومالی مهره‌ای تیپ III در مراحل مختلف مطالعه در دو گروه

P	گروه B (n=۴)	گروه A (n=۵)	
p>۰/۰۵	۷۱/۸	۷۹/۶	زاویه انحنای اولیه قبل از عمل (درجه)
p>۰/۰۵	۴۳/۵	۴۸/۸	زاویه انحنای دو هفته پس از عمل (درجه)
p>۰/۰۵	٪۳۹/۸	٪۳۸/۷	درصد اصلاح انحنای دو هفته پس از عمل (٪)
p>۰/۰۵	۴۴/۳	۴۸/۶	زاویه انحنای یک سال پس از عمل (درجه)
p>۰/۰۵	۴۴/۵	۵۳/۲	زاویه انحنای در انتهای زمان پیگیری (درجه)
p>۰/۰۵	٪۳۸	٪۳۳/۲	درصد اصلاح نهایی (٪)
p>۰/۰۵	٪۱/۸	٪۵/۵	درصد کاهش اصلاح (٪)

حاضر در طول زمان پیشرفت کرد و وسیله‌گذاری تنها سرعت و میزان این پیشرفت انحنا را کاهش داد. امروزه استفاده از روش‌هایی که منجر به کاهش تعداد اعمال جراحی در راستای اصلاح اسکولیوز می‌شود، مورد توجه قرار گرفته است؛ که از آن جمله می‌توان به وسیله‌گذاری و به‌کارگیری ایمپلنت در ستون مهره‌ها اشاره کرد. در مطالعه حاضر در بیمارانی که علاوه بر عمل PSF تحت وسیله‌گذاری نیز قرار گرفتند، علاوه بر کسب نتایج اصلاحی بهتر در کوتاه مدت و افزایش درصد اصلاح نهایی انحنا در بلند مدت، درصد کمتری از کاهش اصلاح در انتهای زمان پیگیری (loss of correction) نیز مشاهده شد. از سوی دیگر، نتایج برخی از مطالعات استفاده از ایمپلنت در اسکولیوز مادرزادی را به دلیل کوچکی مهره‌ها در کودکان و احتمال بروز عوارض مختلف، مفید نمی‌دانند. در بعضی از موارد، جابه‌جایی میله و قلاب کارگذاری شده از محل اولیه خود، علت اصلی بروز عوارض در وسیله‌گذاری معرفی می‌شود،^{۳۲،۳۳} هر چند بررسی‌ها بیانگر تاثیر بسزای مهارت و شناخت جراح از بیومکانیک ستون مهره‌ها در کاهش عوارض احتمالی وسیله‌گذاری می‌باشد. نتایج مطالعات مختلف نشان می‌دهد که میزان بروز آسیب جدی عصبی به دنبال وسیله‌گذاری در حدود ۲٪ است؛ ضمن آن که بروز نقایص جزئی‌تر عصبی هم ۱۷٪ تخمین زده می‌شود.^{۳۲،۳۴} علی‌رغم آن که در مطالعه حاضر در ۲۲٪ از بیماران عوارضی دیده شد، ولی تنها عارضه اصلی و قابل توجه سودوآرتروز در یک بیمار وسیله‌گذاری شده با کوترل-دبوست (CD) بود و هیچگونه نقص عصبی جدی در بیماران مورد مطالعه گزارش نشد؛ عوارض عصبی مشاهده شده نیز در واقع آسیب‌های گذرای ریشه اعصاب بود که در طی سه هفته بهبود یافت. همچنین در مطالعه حاضر هیچ موردی از جابه‌جایی یا شکست ایمپلنت کارگذاری شده، دیده نشد. عمل اصلاحی مجدد نیز در چهار نفر انجام گرفت؛ که تنها یک نفر در گروه بیماران وسیله‌گذاری شده بود. در نهایت می‌توان چنین بیان داشت که نتیجه مطالعه حاضر نشان‌دهنده اصلاح بیشتر و قابل توجه زاویه انحنا اسکولیوز مادرزادی با کارگذاری وسیله (در این مطالعه بیشتر از نوع میله هارینگتون) در بیماران می‌باشد. ضمن آن که نتایج عمل در بیماران دارای همی‌ورتبرا در هر دو گروه بهتر بود در حالی که در بیماران دارای unilateral bar در هر دو گروه نتایج ضعیف‌تری کسب شد؛ هر چند در افراد وسیله‌گذاری شده، سیر پیشرونده انحنا اسکولیوز



نمودار- ۱. فراوانی آنومالی‌های مهره‌ای در بیماران در دو گروه A

نفر (۲/۵٪) سودوآرتروز (گروه B) بودند. همچنین نیاز به عمل مجدد در چهار بیمار (۹/۷٪) وجود داشت که منجر به عمل اصلاحی مجدد در این افراد شد (گروه A: سه نفر، گروه B: یک نفر).

بحث

امروزه نتایج مطالعات پژوهشگران حاکی از سیر پیشرونده در درصد قابل توجهی از مبتلایان به اسکولیوز مادرزادی با گذر زمان می‌باشد. این سیر پیشرونده منجر به عدم نتیجه‌گیری از درمان‌های نگهدارنده و غیرجراحی در این افراد می‌باشد. از این‌رو، درمان جراحی در اسکولیوز مادرزادی حایز اهمیت فراوان می‌باشد و به عنوان درمان اصلی در بسیاری از این بیماران شناخته می‌شود.^{۲۸} حتی برخی از مطالعات از پیشرفت انحنا اسکولیوز مادرزادی پس از عمل حکایت دارد. بروز و شدت پیشرفت انحنا پس از عمل در ناهنجاری مادرزادی ستون فقرات با توجه به پاتولوژی زمینه‌ای ایجاد کننده آن دفرمیتی و نیز محل ناهنجاری در بیماران مختلف متفاوت است.^{۲۹،۳۰} در مطالعه Nasca و همکارانش بر روی ۶۰ بیمار مبتلا به اسکولیوز مادرزادی، محل همی‌ورتبرا و وجود unilateral bar به عنوان دو عامل مهم تعیین‌کننده در پیشرفت بعدی انحنا معرفی شدند.^{۳۱} در مطالعه دیگری توسط McMaster در سال ۱۹۹۸ که بر روی ۵۹ بیمار اسکولیوز مادرزادی انجام گرفت، انحناهای توراکولومبار دارای بدترین پیش‌آگهی شناخته شدند.^{۳۰} در مطالعه حاضر نیز بیشترین کاهش در درصد اصلاح و به بیان دیگر کمترین میزان اصلاح در انحنا اولیه - پس از عمل و در پایان زمان پیگیری - در بیماران دارای unilateral bar دیده شد؛ که همچون مطالعات گذشته موید پیش‌آگهی بدتر در این بیماران می‌باشد. انحنا فیوژن شده در ۹۱٪ از این بیماران (دارای unilateral bar) در مطالعه

اصلاح اسکولیوز مادرزادی می‌باشد، هر چند به نظر می‌رسد انجام مطالعاتی با حجم نمونه بیشتر جهت بررسی پیش آگهی انواع مختلف اسکولیوز مادرزادی با وسیله‌گذاری خلفی مورد نیاز است.

در دراز مدت از شدت کمتری برخوردار بود. بررسی عوارض پس از عمل در دو گروه نیز نشان‌دهنده مطمئن بودن وسیله‌گذاری خلفی در این مطالعه بوده و در مجموع پیشنهاد کننده وسیله‌گذاری خلفی در

References

1. Asher MA, Burton DC. Adolescent idiopathic scoliosis: natural history and long term treatment effects. *Scoliosis* 2006; 1: 2.
2. Stokes IA. Three-dimensional terminology of spinal deformity. A report presented to the Scoliosis Research Society by the Scoliosis Research Society Working Group on 3-D terminology of spinal deformity. *Spine* 1994; 19: 236-48.
3. Giampietro PF, Blank RD, Raggio CL, Merchant S, Jacobsen FS, Faciszewski T, et al. Congenital and idiopathic scoliosis: clinical and genetic aspects. *Clin Med Res* 2003; 1: 125-36.
4. Shands AR, Eisberg HB. The incidence of scoliosis in the state of Delaware; a study of 50,000 minifilms of the chest made during a survey for tuberculosis. *J Bone Joint Surg Am* 1955; 37-A: 1243-9.
5. Wynne-Davies R. Congenital vertebral anomalies: aetiology and relationship to spina bifida cystica. *J Med Genet* 1975; 12: 280-8.
6. Smith PL, Donaldson S, Hedden D, Alman B, Howard A, Stephens D, et al. Parents and patients perceptions of postoperative appearance in adolescent idiopathic scoliosis. *Spine* 2006; 31: 2367-74.
7. Day GA, Upadhyay SS, Ho EK, Leong JC, Ip M. Pulmonary functions in congenital scoliosis. *Spine* 1994; 19: 1027-31.
8. Weinstein SL, Zavala DC, Ponseti IV. Idiopathic scoliosis: long-term follow-up and prognosis in untreated patients. *J Bone Joint Surg Am* 1981; 63: 702-12.
9. Mankin H, Graham J, Schauk J. Cardiopulmonary function in mild and moderate scoliosis. *J Bone Joint Surg Am* 1964; 46: 53-62.
10. Goldberg CJ, Gillic I, Connaughton O, Moore DP, Fogarty EE, Canny GJ, et al. Respiratory function and cosmesis at maturity in infantile-onset scoliosis. *Spine* 2003; 28: 2397-406.
11. Pehrsson K, Larsson S, Oden A, Nachemson A. Long-term follow-up of patients with untreated scoliosis. A study of mortality, causes of death, and symptoms. *Spine* 1992; 17: 1091-6.
12. Jackson RP, Simmons EH, Stripinis D. Coronal and sagittal plane spinal deformities correlating with back pain and pulmonary function in adult idiopathic scoliosis. *Spine* 1989; 14: 1391-7.
13. Goldberg MS, Mayo NE, Poitras B, Scott S, Hanley J. The Ste-Justine Adolescent Idiopathic Scoliosis Cohort Study. Part II: Perception of health, self and body image, and participation in physical activities. *Spine* 1994; 19: 1562-72.
14. Weinstein SL, Dolan LA, Spratt KF, Peterson KK, Spoonamore MJ, Ponseti IV. Health and function of patients with untreated idiopathic scoliosis: a 50-year natural history study. *JAMA* 2003; 289: 559-67.
15. Mayo NE, Goldberg MS, Poitras B, Scott S, Hanley J. The Ste-Justine Adolescent Idiopathic Scoliosis Cohort Study. Part III: Back pain. *Spine* 1994; 19: 1573-81.
16. James JIP. Idiopathic scoliosis. The prognosis, diagnosis, and operative indications related to curve patterns and the age at onset. *J Bone Joint Surg* 1954; 36: 36-49.
17. James JI. Idiopathic scoliosis; the prognosis, diagnosis, and operative indications related to curve patterns and the age at onset. *J Bone Joint Surg Br* 1954; 36-B: 36-49.
18. Nash CL Jr. Current concepts review: scoliosis bracing. *J Bone Joint Surg Am* 1980; 62: 848-52.
19. Tolo VT, Gillespie R. The characteristics of juvenile idiopathic scoliosis and results of its treatment. *J Bone Joint Surg Br* 1978; 60: 181-8.
20. Robinson CM, McMaster MJ. Juvenile idiopathic scoliosis. Curve patterns and prognosis in one hundred and nine patients. *J Bone Joint Surg Am* 1996; 78: 1140-8.
21. Stehbins WE, Cooper RL. Regression of juvenile idiopathic scoliosis. *Exp Mol Pathol* 2003; 74: 326-35.
22. Hibbs RA. An operation for progressive spinal deformity. *NY Med J* 1911; 3: 1013-6.
23. Pehrsson K, Larsson S, Oden A, Nachemson A. Long-term follow-up of patients with untreated scoliosis: A study of mortality, causes of death, and symptoms. *Spine* 1992; 17: 1091-6.
24. Hadra BE. Wiring of the spinous process in Pott's disease. *Trans Am Orthop Assoc* 1891; 4: 206-8.
25. Harrington PR. Technical detail in relation to the successful use of instrumentation in scoliosis. *Orthop Clin North Am* 1972; 3: 49-67.
26. Wiltse LL. History of spinal disorders. In: Frymoyer JW, Ducker TB, Hadler NM, Kostuik JP, Weinstein JN, TS Whitecloud, Editors. *The Adult Spine: Principles and Practices*. 1st ed. New York: Raven Press; 1991; p. 3-41.
27. Cobb JR. Outline for the study of scoliosis American Academy of Orthopaedic Surgery Instructional Course Lectures. Ann Arbor MI, Edwards JW, Editors. 5th ed. The American Academy of Orthopaedic Surgeons: 1948.
28. McMaster MJ, Ohtsuka K. The natural history of congenital scoliosis. A study of two hundred and fifty-one patients. *J Bone Joint Surg Am* 1982; 64: 1128-47.
29. Hart RA, Mirza AJ, Spratt KJ. An evaluation of the natural history and outcomes of congenital scoliosis. Presented at the 36th Annual Meeting of the Scoliosis Research Society. Cleveland: Ohio: 2001.
30. McMaster MJ. Congenital scoliosis caused by a unilateral failure of vertebral segmentation with contralateral hemivertebrae. *Spine* 1998; 23: 998-1005.
31. Nasca RJ, Stilling FH 3rd, Stell HH. Progression of congenital scoliosis due to hemivertebrae and hemivertebrae with bars. *J Bone Joint Surg Am* 1975; 57: 456-66.
32. Edwards CC, Levine AM. Complications associated with posterior instrumentation in the treatment of thoracic and lumbar injuries. In: Garfin SR, Editor. *Complications of spine surgery*. Baltimore, MD: Williams & Wilkins; 1989; p. 164-99.
33. Edwards CC, York JJ, Levine AM. Determinants of spinal dislodgment. *Orthop Trans* 1986; 10: 8.
34. MacEwen GD, Bunnell WP, Sriram K. Acute neurological complications in the treatment of scoliosis. A report of the Scoliosis Research Society. *J Bone Joint Surg Am* 1975; 57: 404-8.

Comparison of short-term and long-term outcomes of spinal fusion with and without posterior instrumentation in congenital scoliosis

Behtash H^{*1}
Ameri E¹
Ganjavian M.S.¹
Kabirian Dehkordi N¹
Fereshtehnejad S.M²
Akbarnia B³

1-Department of
Orthopedic-Spine Surgery
2-Medical student

Iran University of Medical
Sciences

3- Center for Spinal
Disorders, University of
California, San Diego

Abstract

Background: Congenital scoliosis is a developmental disorder defined as a lateral curvature of the spine. Its progressive trend and complications, such as cosmetic problems, pain and pulmonary symptoms, have put scoliosis as an important skeletal deformity that should be corrected. One of the currently accepted methods of treatment is posterior spinal fusion (PSF) that may be performed with or without instrumentation. However, the use of implants in conjunction with PSF in congenital spine deformity has been debated over the past three decades primarily because of increased risk of neurological deficit and implant displacement. The aim of this study was to compare short-term and long-term outcomes of spinal fusion with and without posterior instrumentation in congenital scoliosis.

Methods: In this historical cohort study, 41 patients with congenital scoliosis were recruited. All patients underwent PSF surgery between 1977 and 1996. They were divided into two groups according to the use of instrumentation: 22 congenital scoliotic patients who were treated by PSF without any instrumentation (group A), and 19 instrumented PSF patients (group B). Instrumentation was mostly performed using the Harrington rod. The major curve angle was measured before surgery, two weeks and one year after PSF surgery and at the end of the follow-up period.

Results: The mean baseline curve angles were 66.3° and 69.1° in groups A and B, respectively. The mean Cobb angles one year after PSF were 43.1° and 38.4° in groups A and B, respectively. The mean follow-up period was 8 years (SD=3) and, at the end of this period, the final Cobb angles were 47.3° and 39.4° in groups A and B, respectively. Therefore, the final angle correction was 28.7% in patients without instrumentation and 43% in patients with instrumentation. The mean loss of correction was 5.5% and 4.3% in groups A and B, respectively. The final curve angles was significantly more corrected for those patients in whom instrumentation was used than those without instrumentation ($p<0.05$).

Conclusion: The treatment of congenital scoliosis can be very challenging despite the benefits of modern surgeries and instrumentation methods. The results of our study demonstrate that the application of an implant with PSF surgery may lead to increased improvement of the scoliotic curvature in the short-term and long-term periods, as well as a decrease in the loss of correction and the rate of reoperation. In addition, the low incidence of complications in our study indicates the safety of the posterior instrumentation for the treatment of congenital scoliosis.

Keywords: Congenital scoliosis, posterior spinal fusion (PSF), instrumentation

*Corresponding Author:
Mahdad Spine Center, Mahdad
Medical Building, Miremad St,
Mottahari Ave. Tehran
Tel: +98-21-88753130
email: hbehtash@yahoo.com