

## انسفالوپاتی ورنیکه به دنبال و یار شدید بارداری

## چکیده

دریافت: ۱۳۹۵/۰۱/۱۹ ویرایش: ۱۳۹۵/۰۳/۱۰ پذیرش: ۱۳۹۵/۰۴/۳۰ آنلاین: ۱۳۹۵/۰۵/۱۰

**زمینه و هدف:** سندرم ورنیکه کورساکوف مهم‌ترین عارضه کمبود شدید ویتامین B1 (تیامین) است. گیجی و اختلال تعادل در راه رفتن به ترتیب شایع‌ترین علائم هستند. عدم وجود علائم تریاد کلاسیک به‌طور همزمان بیشتر منجر به کمتر تشخیص داده شدن این عارضه می‌شود و می‌تواند منجر به مرگ‌ومیر نیز بشود. هدف از این مطالعه گزارش یک مورد انسفالوپاتی ورنیکه به دنبال و یار شدید بارداری می‌باشد.

**معرفی بیمار:** بیمار خانم ۲۸ ساله، حاملگی سوم با سابقه یک‌بار زایمان طبیعی و یک‌بار سقط (G3L1ab1) با سن حاملگی ۱۹ هفته با شکایت از تهوع و استفراغ شدید و ناتوانی در راه رفتن و صحبت کردن ارجاع شده بود. MRI مغزی انجام شد که ضایعاتی در نواحی اطراف تالاموس هر دو طرف به نفع انسفالوپاتی ورنیکه مشاهده شد. پس از تجویز دوز بالای تیامین و سایر درمان‌های نگهدارنده، علائم بیمار به سرعت بهبود یافت.

**نتیجه‌گیری:** مدنظر داشتن تشخیص آنسفالوپاتی ورنیکه منجر به تشخیص زودرس و درمان صحیح این عارضه شده و می‌تواند منجر به بهبودی کامل بیمار و پیشگیری از عوارض شدید و مرگ‌ومیر مادری و جنینی شود.

**کلمات کلیدی:** انسفالوپاتی ورنیکه، و یار شدید بارداری، تیامین.

لیلا پورعلی<sup>۱</sup>  
صدیقه آیتی<sup>۱\*</sup>  
عطیه وطنچی<sup>۱</sup>  
پروانه لایق<sup>۲</sup>  
نسرن پورمقدم<sup>۱</sup>

۱- گروه زنان و زایمان، مرکز تحقیقات سلامت زنان، دانشکده پزشکی، دانشگاه علوم پزشکی مشهد، مشهد، ایران.

۲- گروه رادیولوژی، دانشکده پزشکی، دانشگاه علوم پزشکی مشهد، مشهد، ایران.

\* نویسنده مسئول: مشهد، خیابان احمدآباد، بیمارستان قائم، دفتر گروه زنان  
تلفن: ۰۵۱۳۸۴۱۲۴۷۷  
E-mail: ayatis@mums.ac.ir

## مقدمه

سندرم ورنیکه کورساکوف مهم‌ترین عارضه کمبود شدید ویتامین B1 (تیامین) است. علائم بالینی شامل تریاد کلاسیک آتاکسی (اختلال تعادل در راه رفتن)، اختلال عملکرد عضلات چشمی و انسفالوپاتی (از کاهش سطح هوشیاری تا کوما) است که فقط در ۱/۳ موارد این تریاد به‌طور کلاسیک مشاهده می‌شود و در بیشتر موارد فقط یک یا دو علامت در بیماران مشاهده می‌شود.<sup>۱</sup>

گیجی و اختلال تعادل در راه رفتن به ترتیب شایع‌ترین علائم هستند. عدم وجود علائم تریاد کلاسیک به‌طور همزمان موجب تأخیر در تشخیص این عارضه شده و می‌تواند منجر به مرگ و میر نیز بشود.<sup>۱</sup>

ضایعات مغزی مشخصه انسفالوپاتی ورنیکه در اتوپسی ۰/۴ تا ۲/۸٪ از جمعیت عمومی کشورهای غربی و به‌طور عمده در بیماران الکلی دیده می‌شود.<sup>۲،۳</sup> به نظر می‌رسد زنان نسبت به مردان بیشتر مستعد ابتلا به این عارضه می‌باشند.<sup>۴</sup>

عوامل مستعدکننده بروز این بیماری عبارتند از:

الکسیم مزمن، بی‌اشتهایی عصبی،<sup>۵</sup> و یار شدید بارداری،<sup>۶</sup> تغذیه وریدی طولانی‌مدت بدون مکمل‌های مناسب،<sup>۷</sup> روزه‌داری طولانی و یا تغذیه نامتعادل پس از آن،<sup>۸</sup> جراحی‌های گوارشی به‌خصوص روش‌های Bariatric،<sup>۹،۱۰</sup> بدخیمی‌ها،<sup>۱۱</sup> پیوند اعضا،<sup>۱۲</sup> دیالیز خونی و یا صفاقی<sup>۱۳</sup> و ایدز.<sup>۱۴</sup>

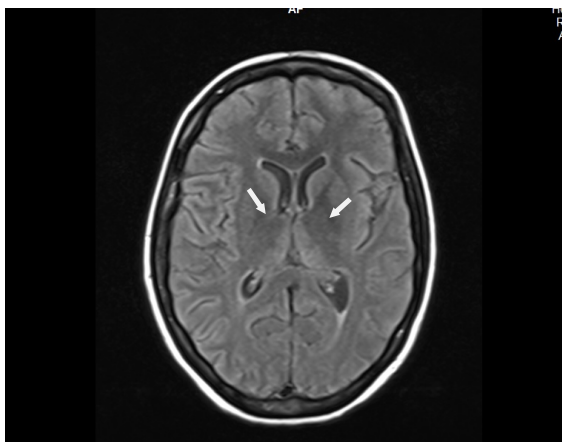
هدف از این مطالعه، گزارش یک مورد انسفالوپاتی ورنیکه به دنبال و یار شدید بارداری می‌باشد.

## معرفی بیمار

بیمار، خانم ۲۸ ساله، حاملگی سوم با سابقه یکبار زایمان طبیعی و یکبار سقط (G3L1ab1) با سن حاملگی ۱۹ هفته بر اساس اولین روز آخرین قاعدگی (LMP) و نیز سونوگرافی تریمستر اول بارداری با شکایت از تهوع و استفراغ شدید و عدم تحمل خوراکی، کاهش شدید وزن (کاهش ۲۰ kg وزن از ابتدای بارداری) و ناتوانی در راه رفتن و صحبت کردن توسط همراهانش به اورژانس زایشگاه بیمارستان قائم (عج) وابسته به دانشگاه علوم پزشکی مشهد آورده شد.

در بدو مراجعه بیمار به‌طور کامل هوشیار بود، ولی از یک هفته پیش دچار ضعف شدید (پارزی) در هر چهار اندام و اختلال تکلم (آفازی) شده بود. در شرح حال گرفته شده از همراهان بیمار، سابقه بستری در بیمارستان دیگری را به‌علت تهوع و استفراغ شدید حدود سه هفته پیش بیان کردند که پس از چهار روز بستری با بهبودی نسبی مرخص شده بود. از آن زمان دارویی به‌جز اسید فولیک و قرص متوکلوپرامید و اوندانسترون مصرف نکرده و سابقه بیماری طبی و جراحی در گذشته را بیان نکردند. علائم حیاتی در بدو مراجعه، فشارخون ۸۰/۵۰ mmHg و ضربان قلب ۱۲۰ ضربه در دقیقه و درجه حرارت ۳۷ °C بود.

در معاینه دهان ضایعات منتشر کاندیدیایی روی زبان مشهود بود (برفک دهانی) که از یک هفته پیش ایجاد شده بود. در معاینه پوست ضایعات پاپولر بنفش‌رنگ پوسته‌دار در اطراف ساعد، ساق پا و شکم مشهود بود. در معاینه نورولوژی کاهش رفلکس تاندون عمقی (DTR) در هر دو اندام فوقانی وجود داشت و فقدان DTR در اندام‌های تحتانی مشهود بود و در معاینه چشم نیستاگموس افقی وجود داشت و ته چشم نرمال بود. ارتفاع رحم حدود ۱۸ هفته بود و صدای قلب جنین به‌صورت نرمال سمع شد. در شمارش سلول‌های خونی (CBC)،  $Hb=0/6$  g/dl، در آزمایش کامل ادرار (U/A) کتونوری سه مثبت و سایر پارامترهای U/A نرمال بود. در بررسی آنزیم‌های کبدی:  $ALT=103$ ،  $AST=163$  بیلی‌روبین توتال ۴/۷ و مستقیم ۲/۸ mg و  $INR=1/4$  که نشان‌دهنده اختلال عملکرد کبد بود و سطح سرمی منیزیم پایین بود (۱/۵ mg/dl). سایر آزمایش‌ها شامل تست‌های کلیوی (اوره و کراتینین) و TSH و سدیم، پتاسیم و کلسیم نرمال بودند.



شکل ۱: در مقطع آکزیال تغییرات شدت سیگنال در قسمت داخلی تالاموس و نواحی اطراف بطن سوم مشاهده می‌شود (با فلش مشخص شده)

در MRI مغزی، ضایعاتی در نواحی اطراف تالاموس هر دو طرف به‌نفع انسفالوپاتی ورنیکه مشاهده شد (شکل ۱).

در مشاوره پوست برای ضایعات پوستی گفته‌شده تشخیص فولیکولیت و برای ضایعات دهانی تشخیص کاندیدیاز منتشر دهانی مطرح شد که به‌ترتیب محلول کلیندامایسین موضعی دو بار در روز محلول نیستاتین (۲۰ قطره چهار بار در روز) تجویز شد. سونوگرافی کبد و حاملگی نرمال و در کیسه صفرا سنگ‌های صفراوی زیاد وجود داشت که به‌دلیل عدم وجود علائم بالینی کوله‌سیستیت مداخله جراحی انجام نشد.

با توجه به تشخیص اولیه انسفالوپاتی ورنیکه برای بیمار سه دوز آمپول ویتامین B1، ۵۰۰ mg با فواصل هشت ساعته در سرم غیرقندی در طی ۳۰ دقیقه تزریق شد. این دوز برای مدت دو روز و سپس ۲۵۰ روزانه عضلانی به‌مدت پنج روز ادامه یافت. این درمان در طی ۲۴ ساعت منجر به بهبود قابل توجه تهوع و استفراغ و سایر علائم بالینی بیمار شد. کمبود منیزیم نیز با تجویز قرص خوراکی منیزیم اصلاح شد. یک روز پس از بستری مرگ داخل رحمی جنین رخ داد که پس از تایید سونوگرافیک مرگ جنینی ختم حاملگی با روش اینداکشن با اکسی‌توسین دوز بالا (۵۰ واحد اکسی‌توسین در یک لیتر سرم نرمال‌سالین به‌مدت سه ساعت انفوزیون شد و سپس یک ساعت استراحت و سپس ۱۰۰ واحد اکسی‌توسین در یک لیتر به‌مدت سه

این عارضه در هر سه مورد گزارش شده در اواخر سه ماهه اول رخ داده بود.<sup>۱۶</sup> همانند بیمار گفته شده در بیشتر موارد گزارش شده این سندرم در بارداری، سن مادر زیر ۳۰ سال می باشد و تعداد حاملگی ها (گراویدیتی) بین ۳-۱ متغیر بوده است.<sup>۱۶</sup> در بیمار حاضر در بدو مراجعه آنزیم های کبدی مختل بودند. این اختلال در دو مورد از موارد گزارش شده توسط Kohat نیز مشاهده شده است.<sup>۱۶</sup>

در بیمار حاضر عملکرد تیروئید نرمال بود ولی در برخی مطالعات اختلال همزمان عملکرد تیروئید در همراهی با این سندرم مشاهده شده است.<sup>۱۶</sup> در MRI انجام شده از بیمار گفته شده ضایعات با دانسیته بالا در اطراف هر دو تالاموس مشاهده شد. درگیری تالاموس در MRI هر سه مورد گزارش شده مطالعه Kotha و دو مورد گزارش شده توسط Kantor نیز وجود داشته است. در بیمار حاضر یک روز پس از بستری مرگ داخل رحمی جنین در سن حاملگی ۱۹ هفته رخ داد. از پنج مورد گزارش شده دیگر نیز در سه مورد مرگ داخل رحمی جنین بین ۲۰-۱۷ هفته رخ داده بود.<sup>۱۶</sup> با توجه به درمان مناسب انجام شده کلیه علائم بالینی بیمار طی چهار روز بهبود قابل توجهی یافته و بیمار با حال عمومی خوب مرخص شد. در گزارش موردی Chiossi و همکاران بیماری با ویار شدید بارداری بدون علائم عصبی و تعادلی و چشمی معرفی شد که فقط تحت درمان های نگهدارنده مایع درمانی و داروهای ضد تهوع قرار گرفته بود و با وجود بهبود نسبی تهوع، پس از یک هفته ناگهان دچار ضعف اندام تحتانی و نیستاگموس و کاهش سطح هوشیاری شد. پس از تشخیص آنسفالوپاتی ورنیکه تحت درمان با تیامین قرار گرفته و از مرگ نجات یافت.<sup>۱۷</sup> بنابراین به نظر می رسد تجویز دوز مناسب تیامین در درمان اولیه ویار شدید حاملگی می تواند از عوارض گفته شده پیشگیری کند.

در نظر داشتن تشخیص آنسفالوپاتی ورنیکه در زنان دچار ویار شدید حاملگی که با هر گونه علائم عصبی، چشمی و یا تعادلی مراجعه می کنند با تشخیص زودرس و درمان صحیح این عارضه همراه بوده و موجب بهبودی کامل بیمار و پیشگیری از عوارض شدید و مرگ و میر مادری و جنینی می شود.

ساعت انفوزیون شد (اینداکشن نواک)) و سوند اکسترا آمیون انجام شد. حدود ۱۲ ساعت پس از شروع ایندکشن نواک، جفت و جنین به طور کامل دفع شدند که در ظاهر نرمال و فاقد آنومالی آشکار بودند. پس از ختم بارداری علائم بالینی و آزمایشات کبدی به سرعت رو به بهبودی کامل رفته و در روز چهارم بستری (سه روز پس از ختم بارداری) بیمار با حال عمومی خوب در حالی که به خوبی تحمل خوراکی داشته و ضایعات دهانی و پوستی تا حد زیادی بهبود یافته بود بدون هیچ گونه ضعف و اختلال حرکتی از بیمارستان ترخیص شد.

## بحث

سندرم ورنیکه در بیشتر موارد به صورت تریاد کلاسیک بالینی (اختلال تعادل، فلج عضلات چشمی و گیجی) تظاهر پیدا نمی کند، بلکه با یک یا دو علامت گفته شده به صورت همزمان نمایان می شود.<sup>۱</sup> در این بیمار علائم به صورت ضعف شدید در هر چهار اندام همراه با اختلال تعادل و تکلم به دنبال ویار شدید و کاهش شدید وزن رخ داده بود. در مطالعه Kantor و همکاران نیز دو بیمار گزارش شده با علائم ضعف شدید اندام تحتانی، اختلال حسی و تاری دید و اختلال سطح هوشیاری (گیجی) مراجعه کرده بودند. نیستاگموس و فلج عضلات چشمی در یکی از بیماران وجود داشت.<sup>۱۵</sup>

در مطالعه Kotha و همکاران<sup>۱۶</sup> در بین سه مورد گزارش شده علائم کاهش سطح هوشیاری و ضعف عضلانی، اختلال تکلم و تعادل و نیستاگموس در هر سه بیمار وجود داشت ولی فلج عضلات چشمی در هیچ یک از سه بیمار مشاهده نشده بود. در بیمار حاضر نیز نیستاگموس افقی بدون فلج عضلات چشمی وجود داشت. سن حاملگی بیمار ما در بدو مراجعه حدود ۱۹ هفته بود یعنی زمانی که انتظار داریم تهوع و استفراغ شدید بارداری بهبود یافته باشد.

در گزارش های موردی دیگر نیز سن حاملگی در زمان تشخیص این سندرم بین ۱۹-۲۲ هفته بوده است.<sup>۱۵</sup> در مطالعه Kotha و همکاران

## References

- Victor M, Adams RA, Collins GH. The Wernicke-Korsakoff Syndrome and Related Disorders Due to Alcoholism and Malnutrition. Philadelphia, PA: FA Davis Company; 1989.
- Harper C, Fornes P, Duyckaerts C, Lecomte D, Hauw JJ. An international perspective on the prevalence of the Wernicke-Korsakoff syndrome. *Metab Brain Dis* 1995;10(1):17-24.

3. Galvin R, Bråthen G, Ivashynka A, Hillbom M, Tanasescu R, Leone MA; EFNS. EFNS guidelines for diagnosis, therapy and prevention of Wernicke encephalopathy. *Eur J Neurol* 2010;17(12):1408-18.
4. Harper C. The incidence of Wernicke's encephalopathy in Australia: a neuropathological study of 131 cases. *J Neurol Neurosurg Psychiatry* 1983;46(7):593-8.
5. Sharma S, Sumich PM, Francis IC, Kiernan MC, Spira PJ. Wernicke's encephalopathy presenting with upbeating nystagmus. *J Clin Neurosci* 2002;9(4):476-8.
6. Spruill SC, Kuller JA. Hyperemesis gravidarum complicated by Wernicke's encephalopathy. *Obstet Gynecol* 2002;99(5 Pt 2):875-7.
7. Vortmeyer AO, Hagel C, Laas R. Haemorrhagic thiamine deficient encephalopathy following prolonged parenteral nutrition. *J Neurol Neurosurg Psychiatry* 1992;55(9):826-9.
8. Suzuki Y, Matsuda T, Washio N, Ohtsuka K. Transition from up-beat to downbeat nystagmus observed in a patient with Wernicke's encephalopathy. *Jpn J Ophthalmol* 2005;49(3):220-2.
9. Chaves LC, Faintuch J, Kahwage S, Alencar Fde A. A cluster of polyneuropathy and Wernicke-Korsakoff syndrome in a bariatric unit. *Obes Surg* 2002;12(3):328-34.
10. Aasheim ET. Wernicke encephalopathy after bariatric surgery: a systematic review. *Ann Surg* 2008;248(5):714-20.
11. Macleod AD. Wernicke's encephalopathy and terminal cancer: case report. *Palliat Med* 2000;14(3):217-8.
12. Bleggi-Torres LF, de Medeiros BC, Werner B, Neto JZ, Loddo G, Pasquini R, et al. Neuropathological findings after bone marrow transplantation: an autopsy study of 180 cases. *Bone Marrow Transplant* 2000;25(3):301-7.
13. Hung SC, Hung SH, Tamg DC, Yang WC, Chen TW, Huang TP. Thiamine deficiency and unexplained encephalopathy in hemodialysis and peritoneal dialysis patients. *Am J Kidney Dis* 2001;38(5):941-7.
14. Schwenk J, Gosztonyi G, Thierauf P, Iglesias J, Langer E. Wernicke's encephalopathy in two patients with acquired immunodeficiency syndrome. *J Neurol* 1990;237(7):445-7.
15. Kantor S, Prakash S, Chandwani J, Gokhale A, Sarma K, Albahrani MJ. Wernicke's encephalopathy following hyperemesis gravidarum. *Indian J Crit Care Med* 2014;18(3):164-6.
16. Kotha VK, De Souza A. Wernicke's encephalopathy following Hyperemesis gravidarum. A report of three cases. *Neuroradiol J* 2013;26(1):35-40.
17. Chiossi G, Neri I, Cavazzuti M, Basso G, Facchinetti F. Hyperemesis gravidarum complicated by Wernicke encephalopathy: background, case report, and review of the literature. *Obstet Gynecol Surv* 2006;61(4):255-68.

## Wernicke's encephalopathy following hyperemesis gravidarum

Leila Pourali M.D.<sup>1</sup>  
Sedighe Ayati M.D.<sup>1\*</sup>  
Atieh Vatanchi M.D.<sup>1</sup>  
Parvaneh Layegh M.D.<sup>2</sup>  
Nasrin Pourmoghadam M.D.<sup>1</sup>

1- Department of Obstetrics and Gynecology, Women's Health Research Center, School of Medicine, Mashhad University of Medical Sciences, Mashhad, Iran.

2- Department of Radiology, School of Medicine, Mashhad University of Medical Sciences, Mashhad, Iran.

\* Corresponding author: Department of Obstetrics and Gynecology, Ghaem Hospital, Ahmabad St., Mashhad, Iran.  
Tel: +98 5138412477  
E-mail: ayatis@mums.ac.ir

### Abstract

Received: 07 Apr. 2016 Revised: 30 May 2016 Accepted: 20 Jul. 2016 Available online: 31 Jul. 2016

**Background:** "Wernicke's Korsakoff" syndrome is the most important complication of severe thiamine deficiency. The term refers to two different syndromes, each representing a different stage of the disease. Wernicke's encephalopathy (WE) is an acute syndrome requiring emergent treatment to prevent death and neurologic morbidity. Korsakoff syndrome (KS) refers to a chronic neurologic condition that usually occurs as a consequence of WE. It is a rare complication of hyperemesis gravidarum that confusion, ocular signs, and gait ataxia are the most prevalent symptoms, respectively. Typical brain lesions of wernicke's encephalopathy (WE) are observed at autopsy in 0.4 to 2.8 percent of the general population in the western world and the majority of affected patients are alcoholic. The prevalence of wernicke's encephalopathy lesions seen on autopsy was 12.5% of alcohol abusers in one report. Among those who with alcohol-related death, it has been reported to be even higher, 29 to 59%. The aim of this study was to report a case of wernicke's encephalopathy following hyperemesis gravidarum.

**Case Presentation:** A 28-year-old-pregnant woman in 19<sup>th</sup> weeks of gestation referred to the hospital with hyperemesis, gait ataxia, and dysarthria before that she had hyperemesis gravidarum with weight loss and unresponsive to outpatient and inpatient medical therapy. MRI showed hyperdense lesion around thalamus which was characteristic of wernicke's encephalopathy. Rapid improvement in patient's condition occurred after high dose thiamine infusion.

**Conclusion:** In hyperemesis gravidarum, presence of either symptoms of ocular or mental disorder or ataxia must be considered to rule out and appropriate treatment of Wernicke's syndrome which can cause maternal and fetal death.

**Keywords:** hyperemesis gravidarum, thiamine, wernicke's encephalopathy.