

## گزارش یک مورد نادر رابدومیوما در قلب جنین: گزارش موردی

## چکیده

دریافت: ۱۳۹۴/۱۱/۰۶ ویرایش: ۱۳۹۵/۰۶/۱۷ پذیرش: ۱۳۹۵/۰۶/۱۹ آنلاین: ۱۳۹۵/۰۶/۲۰

**زمینه و هدف:** تومور اولیه در قلب جنین از موارد نادر دوران جنینی است. رابدومیوما در بیشتر موارد از بطن‌ها منشأ می‌گیرد و گاهی ممکن است منشأ آن از دهلیزها و یا از سطح اپیکارد باشد. با وجود خوش‌خیم بودن ضایعه، قرارگیری در نواحی حساس قلب ممکن است منجر به آریتمی کشنده و انسداد حفرات قلب شود. رابدومیوماهای متعدد اکثراً همراه با بیماری توبروس اسکروزیس است، این بیماری با عقب‌ماندگی ذهنی و تشنج در شدت‌های مختلف تظاهر می‌نماید. سونوگرافی در جریان بررسی‌های روتین برای آنومالی‌های جنینی بهترین روش برای تشخیص رابدومیوما است. در بررسی مقالات چاپ شده از ایران مورد مشابه گزارش نشده است.

**معرفی بیمار:** خانم باردار ۲۴ ساله با جنین ۳۱ هفته که در بررسی سونوگرافی در مرکز تصویربرداری دی تبریز، توده در بطن چپ قلب جنین مشاهده گردید.

**نتیجه‌گیری:** تشخیص به موقع این تومور در دوران جنینی به دلیل برنامه‌ریزی و پیگیری بیماری و عوارض آن، از جمله نارسایی قلبی و انسداد خروجی حفرات قلب و همراهی آن با بیماری توبروس اسکروزیس حایز اهمیت است.

**کلمات کلیدی:** رابدومیوما، قلب، جنین، سونوگرافی.

سید مصطفی قوامی<sup>۱</sup>، رامین عابدین زاده<sup>۲</sup>، فخرالسادات سجادیان<sup>۱\*</sup>

۱- گروه رادیولوژی، دانشکده پیراپزشکی، دانشگاه علوم پزشکی تبریز، تبریز، ایران.  
۲- مرکز تصویربرداری دی تبریز (مرکز بررسی ناهنجاری‌های جنینی)، تبریز، ایران.

\* نویسنده مسئول: تبریز، دانشگاه علوم پزشکی تبریز، دانشکده پیراپزشکی، گروه رادیولوژی  
تلفن: ۰۴۱۳-۳۳۷۷۳۳  
E-mail: mariasajadian@yahoo.com

## مقدمه

معرفی گردید. در بررسی سونوگرافی، جنین پسر با معیارهای بیومتریک رشد فاصله بین دو استخوان آهیانه ۷۹ mm، دور سر ۲۸۹ mm، دور شکم ۲۵۴ mm، طول استخوان ران ۵۹ mm و وزن حدود ۱۳۳۲ gr را نشان داد (شکل ۱).

میزان مایع آمنیوتیک در حد عادی بود. علایمی از وجود مایع در پریکارد و سایر ناهنجاری‌های قلبی مشاهده نشد. سابقه فامیلی بیماری خاص در پدر و مادر و بیماری توبروس اسکروزیس در فامیل وجود نداشت.

در بررسی سونوگرافی از قلب جنین، توده بیضی شکل با ابعاد ۱۳×۹ mm در بطن چپ قلب جنین مشاهده گردید (شکل ۲-الف و ب). در بررسی اکوی قلب و کالرداپلر، هر چهار دریچه قلبی باز بود و علایمی از انسداد در مسیر خروجی بطن و آریتمی و فیوژن

وجود توده در قلب جنین یک یافته نادر است که بیشتر در سه ماهه دوم و سوم بارداری در جریان بررسی سونوگرافی تشخیص داده می‌شود. شایع‌ترین توده در قلب جنین رابدومیوما است.<sup>۱</sup> مورد گزارش، جنین ۳۱ هفته‌ای با توده اکوژن در قلب در جریان بررسی روتین سونوگرافی حاملگی است.

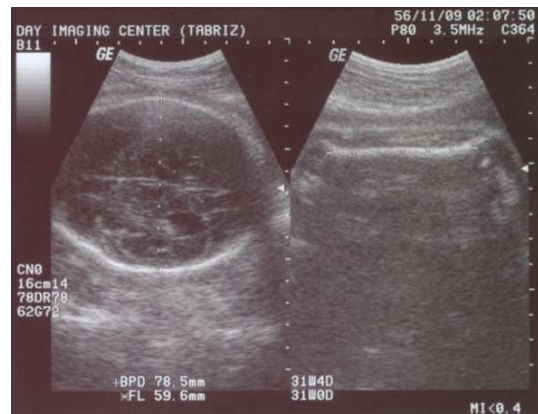
## معرفی بیمار

خانم ۲۴ ساله‌ای با حاملگی اول و جنین حدود ۳۱ هفته برای بررسی‌های روتین سونوگرافی به مرکز تصویربرداری دی تبریز

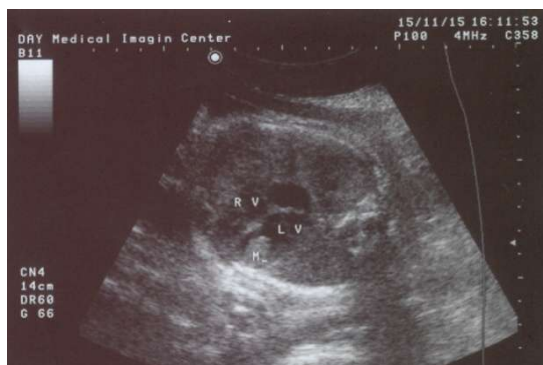در سونوگرافی کنترل هفته‌های ۳۳ و ۳۵ و پس از زایمان، توده یاد شده بدون تغییر در اندازه و بدون ایجاد سایر عوارض قلبی از جمله افیوژن پریکاردی و آریمی مشاهده شد. در معاینه پس از تولد، علایمی مبنی بر توبروس اسکروزیس مشاهده نگردید.

پریکاردی و هیپرتروفی میوکارد دیده نشده و یافته‌های سونوگرافی تایید گردید. تنها یافته غیرطبیعی، حداکثر اندازه بطن‌های طرفی مغز در جنین بود که در ناحیه آتریوم ۱۰ mm اندازه‌گیری شد (شکل ۳).

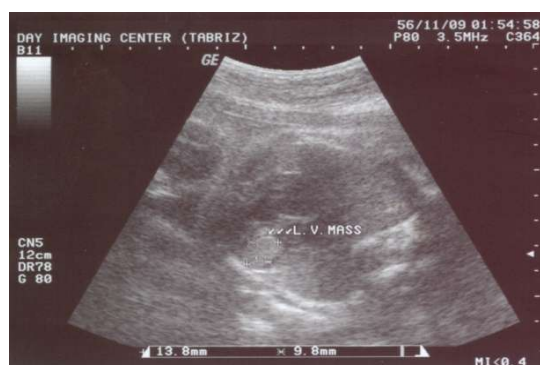MEASUREMENTS		AGE	CGA	1	2	3	
GS (REMPEN)							
CRL (REMPEN)							
BPD (REMPEN)							
BPD (HADLOCK)	79.0mm	31W5D±3W1D		79.0			
OFD (HANSMANN)							
HC (HADLOCK)	289mm	31W5D±3W0D		289			
TAD (HANSMANN)							
AC (HADLOCK)	254mm	29W4D±2W1D		254			
FL (HADLOCK)	58.7mm	30W5D±3W0D		58.7			
CALCULATIONS							
GA (LMP)		CI		HR	1	2	3
EDD (LMP)		FL/BPD 0.743					
LMP (GA)		FL/AC 0.232		PI			
CGA	31W0D	HC/AC 1.138		RI			
EDD (CGA)	28/12/05	FL/Ft		D/S			
EFW (Shep/Wars)	1332g	BD/BPD					



شکل ۱: معیارها و مشخصات سونوگرافی رشد جنین. اندازه‌گیری فاصله بین دو استخوان آهیانه، طول استخوان ران و مقادیر عددی مربوط در تصویر مشاهده می‌شود



ب



الف

شکل ۲: الف و ب) قلب جنین مورد گزارش با توده بیضی شکل با ابعاد ۱۳×۹ mm در بطن چپ قلب

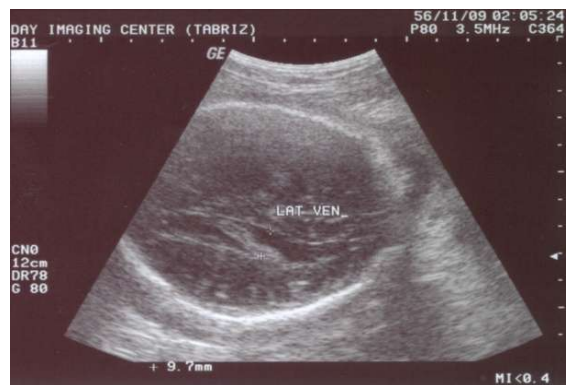افیوژن پریکاردی و تامپوناد قلبی با شک به بدخیم بودن ضایعه، استرنوتومی و درناژ انجام و در بیوپسی انجام گرفته رابدومیوما مورد تایید قرار گرفت. در این مطالعه در کنترل‌های سریال انجام شده پس از ۲۴ ماه، توده نسبت به دوران جنینی حدود ۲۵٪ کوچکی نشان داده است.<sup>۵</sup>

توده ممکن است باعث ایجاد آریتمی، نارسایی قلبی، هیدروپس و حتی مرگ جنین شود. در دو مورد که توسط Pruksanusak و همکاران گزارش گردید، توده همراه با هیدروپس بوده و منجر به مرگ جنین‌ها شده بود.<sup>۶</sup> در تشخیص افتراقی این تومورها، تراتوما مطرح است. تومور اخیر از اکستروکاردیاک منشأ گرفته و معمولاً از ریشه آئورت یا شریان پولمونری می‌باشد و اکوژنسیته غیرهموژن دارند و در متن آن‌ها کیست و کالسیفیکاسیون دیده می‌شود.<sup>۱۱</sup>

در یک بررسی دیگر، در حاملگی با جنین ۳۱ هفته توده‌ای با ابعاد ۲۵×۲ mm در دهلیز راست مشاهده گردید. جنین دارای تاکی آریتمی با تعداد ۲۶۳ ضربان در دقیقه بوده و علائم نارسایی قلبی و هیدروپس را نشان می‌داد. با وجود درمان‌های انجام گرفته، جنین در مدت ده روز فوت و نکروپسی تشخیص رابدومیوما را مشخص نمود.<sup>۷</sup>

در گزارشی از یک حاملگی دوقلویی دی‌آمینوتیک دی‌کوریونیک در هفته ۱۸ کانون اکوژن کوچکی در بطن چپ یکی از جنین‌ها مشاهده و در هفته ۲۳ حاملگی، این کانون ۵ mm اندازه‌گیری شد. در هفته ۲۴، مغز و ستون فقرات جنین نرمال و سه کانون اکوژن در قلب جنین مذکور رویت گردید. در کنترل هفته ۲۹-۲۸، توده‌ای در مغز جنین با قطر ۱ cm مشاهده گردید. در هفته ۳۴ حاملگی به دلیل عدم رشد جنین‌ها و افزایش اندکس مقاومت شریان نافی، بیمار تحت عمل سزارین قرار گرفت. علاوه بر یافته‌های قلبی اتساع مشخص بطن طرفی راست جنین مبتلا رویت شد. پس از تولد ندول‌های جلدی در بیمار رویت و تست‌های ژنتیک توپروس اسکروزیس را قطعی نمود.<sup>۸</sup> در گزارشی مربوط به ایست قلبی در کودک سالم ۱۸ ماهه که سابقه بیماری خاصی نداشته در اتوپسی، رابدومیوما قلبی عامل مرگ ناگهانی بوده است.<sup>۹</sup>

در توده‌های بزرگتر از ۲ cm احتمال مرگ جنین بیشتر است.<sup>۱۱</sup> در گزارش حاضر، اندازه توده کوچکتر از ۲ cm بوده و علائمی از آریتمی و مایع پریکاردی و مایع جنبی و آسیت مشاهده نشد. در



شکل ۳: یافته غیرطبیعی مورد گزارش، حداکثر اندازه بطن‌های طرفی مغز جنین در ناحیه آتریوم با ضخامت ۱۰ mm

## بحث

وجود توده تومورال در جنین از موارد نادر است.<sup>۱</sup> این تومور اولین بار پیش از تولد جنین در سال ۱۹۸۲ توسط Devore و همکاران گزارش شد.<sup>۲</sup> در بررسی که توسط یک انستیتو انجام گرفت، میزان شیوع آن ۲/۸٪ کل ناهنجاری‌های قلبی جنین گزارش شده است و حدود ۸۰-۶۰٪ تومورهای قلبی در جنین را شامل می‌شود و بقیه تومورها شامل تراتوما، فیروما و همانژیوما است.<sup>۳</sup> همانند سایر ناهنجاری‌های مادرزادی، بهترین روش تشخیص این توده سونوگرافی است. این توده ممکن است به صورت ایزوله و یا همراه با سایر آنومالی‌های سیستم عصبی مرکزی باشد.<sup>۴</sup> در بررسی سونوگرافی از قلب جنین در برش‌های آگزیکال که هر چهار حفره قلب دیده می‌شوند شکل تیبیک آن به صورت توده اکوژن گرد یا بیضی شکل هموژن داخل قلبی تظاهر می‌کند و اغلب از دیواره بین بطنی منشأ می‌گیرد.<sup>۵</sup> این توده ممکن است به صورت منفرد و یا متعدد بوده و می‌تواند باعث ایجاد انسداد در مسیر جریان خون گردد و در هر قسمتی از قلب اعم از بطن و یا دهلیز دیده می‌شود. در موارد منفرد در حدود ۵۰٪ همراه با توپروس اسکروزیس و در موارد متعدد تا ۹۵٪ همراه با توپروس اسکروزیس گزارش شده است.<sup>۱۰</sup>

در بررسی که توسط Eirich و همکاران انجام گردید، توده‌ای با حجم ۴/۷×۳/۹ cm در ناحیه قدامی بطن راست جنین مشاهده شد و در کنترل سه روز پس از تولد، به علت دیسترس تنفسی ناشی از

حاملگی گردید و در مورد دوم مانند مطالعه ما، هیچگونه عارضه‌ای از جمله هیدروپس و آریتمی دیده نشد و نوزاد زنده بود.<sup>۱۱</sup>

در مطالعات دیگری نیز که توسط Sulaniya و Anupama انجام شد مانند مطالعه حاضر، هیچگونه عارضه‌ای از جمله هیدروپس و آریتمی مشاهده نگردید و نوزادان زنده به دنیا آمدند.<sup>۱۲، ۱۳</sup> با توجه به همراهی این تومور با بیماری توپروس اسکروزیس بررسی‌های مغز جنین پیش و پس از تولد با MRI جهت پیگیری بیماری مذکور پیشنهاد می‌گردد.

علیرغم خوش خیم بودن رابدومیوما و اینکه امکان کوچک شدن و از بین رفتن آن وجود دارد، تشخیص به‌موقع این تومور در دوران جنینی به دلیل برنامه‌ریزی و پیگیری بیماری و عوارض آن از جمله هیدروپس و انسداد خروجی حفرات قلب و نارسایی قلبی و همراهی آن با بیماری توپروس اسکروزیس حایز اهمیت است و در صورت ایجاد انسداد در مسیر خروجی قلب، تصمیم به خاتمه حاملگی راه عاقلانه‌ای است.

کنترل‌های سه و شش هفته پس از زایمان، توده بدون تغییر در اندازه مشاهده گردید.

به دلیل همراهی این توده با توپروس اسکروزیس جهت ارزیابی بیشتر در دوران حاملگی و یک سال بعد از تولد برای رد توپروس اسکروزیس، MRI از مغز کمک‌کننده است. به دلیل کوچک شدن و از بین رفتن توده به مرور زمان و بدون توجه به تعداد و بزرگی آن معمولاً نیاز به جراحی نیست. در بیشتر از نصف بیماران، توده ممکن است به‌طور ناقص و یا کامل پسرفت نماید.<sup>۹</sup>

در یک مطالعه که توسط Bader و همکاران در ۲۰ مورد رابدومیوما قلبی انجام شد از ۱۹ مورد حاملگی ادامه یافته، یک مورد مرگ داخل رحمی و ۱۸ مورد زایمان در ترم گزارش گردید که از این تعداد هیچ‌کدام عوارض همودینامیک در دوران حاملگی را نشان ندادند.<sup>۱۰</sup> در دو مورد که توسط Chao و همکاران گزارش گردید، در مورد اول، سابقه فامیلی بیماری توپروس اسکروزیس وجود داشت و توده همراه با هیدروپس بوده که منجر به ختم

جدول ۱: مشخصات موارد متعدد گزارش شده تومور رابدومیوما در قلب جنین با توجه به محل و اندازه تومور و همراهی آن با توپروس اسکروزیس و عوارض ناشی از آن

وضعیت جنین پس از تولد	جنس جنین	سن جنین (هفته)	سابقه فامیلی	اندازه تومور (mm)	دیس ریتمی	هیدروپس	توپروس اسکروزیس	محل تومور	رفرانس
جنین مرده	مذکر	۳۰	-	۴۰	-	+	-	بطن راست	Pruksanusak et al <sup>۶</sup>
به دنیا آمده				۱۵				بطن چپ	
جنین مرده	مذکر	۳۳	+	۲۵	+	+	-	بطن چپ	Pruksanusak et al <sup>۶</sup>
به دنیا آمده									
زنده	مونث	۲۷	-	۳۹	+	+	+	بطن چپ	Schlaegel et al <sup>۱۴</sup>
زنده	مذکر	۳۲	+	۳۰	-	-	-	بطن راست	Anupama et al <sup>۱۳</sup>
				۱۵				بطن چپ	
زنده	مذکر	جنین رسیده	-	۳۶	-	-	+	دهلیز راست	Sulaniya et al <sup>۱۲</sup>
				۲۵/۹				دهلیز چپ	
ختم بارداری	مونث	۲۳	+	۴۱	-	+	-	بطن راست	Chao et al <sup>۱۱</sup>
زنده	مذکر	۳۰	-	۱۱	-	-	-	بطن راست	Chao et al <sup>۱۱</sup>

## References

1. Coady AM, Bower S. Twining's Textbook of Fetal Abnormalities. 3<sup>rd</sup> ed. 2015; 376.
2. DeVore GR, Hakim S, Kleinman CS, Hobbins JC. The in utero diagnosis of an interventricular septal cardiac rhabdomyoma by means of real-time-directed, M-mode echocardiography. *Am J Obstet Gynecol* 1982;143(8):967-9.
3. Isaacs H Jr. Fetal and neonatal cardiac tumors. *Pediatr Cardiol* 2004;25(3):252-73.
4. Ghavami M, Abedinzadeh R. Prevalence of prenatal central nervous system anomalies in East Azarbaijan -Iran. *J Radi* 2011;8:79.
5. Eirich C, Longo S, Palmgren M, Finnan JH, Ross-Ascuitto N. Unusual sonographic appearance of a large fetal cardiac rhabdomyoma: antenatal diagnosis and treatment. *J Ultrasound Med* 2002;21(6):681-5.
6. Pruksanusak N, Suntharasaj T, Suwanrath C, Phukaoloun M, Kanjanapradit K. Fetal cardiac rhabdomyoma with hydrops fetalis: report of 2 cases and literature review. *J Ultrasound Med* 2012;31(11):1821-4.
7. Guimarães Filho Hélio A, Araujo Junior E, Pires CR, Costa Lavoisier Linhares D, Nardoza Luciano MM, Mattar R. Prenatal sonographic diagnosis of fetal cardiac rhabdomyoma: a case report. *Radiol Bras* 2009;42(3):203-5.
8. Colosi E, Russo C, Macaluso G, Musone R, Catalano CH. Sonographic diagnosis of fetal cardiac rhabdomyomas and cerebral tubers: A case report of prenatal tuberous sclerosis. *J Prenat Med* 2013;7(4):51-5.
9. Kenneth A, Schenkman P, Orourke P, French JW. Cardiac rhabdomyoma with cardiac arrest. Alerts, notices, and case reports. *West J Med* 1995;162(5):460-2.
10. Bader RS, Chitayat D, Kelly E, Ryan G, Smallhorn JF, Toi A, et al. Fetal rhabdomyoma: prenatal diagnosis, clinical outcome, and incidence of associated tuberous sclerosis complex. *J Pediatr* 2003;143(5):620-4.
11. Chao AS, Chao A, Wang TH, Chang YC, Chang YL, Hsieh CC, et al. Outcome of antenatally diagnosed cardiac rhabdomyoma: case series and a meta-analysis. *Ultrasound Obstet Gynecol* 2008;31(3):289-95.
12. Sulaniya PK, Gupta RK, Sulaniya C. Multiple cardiac rhabdomyomas in a newborn infant: A case report. *IOSR-JDMS* 2014;13(9):1-3.
13. Anupama D, Hema D, Archana S, Moon G. Case report: A rare case of cardiac rhabdomyoma in the fetus. *J Obstet Gynecol India* 2009;59(6):591-3.
14. Schlaegel F, Takacs Z, Solomayer EF, Abdul-Kaliq H, Solomayer GM. Prenatal diagnosis of giant cardiac rhabdomyoma with fetal hydrops in tuberous sclerosis. *J Prenat Med* 2013;7(3):39-41.

## Fetal cardiac rhabdomyoma: case report

### Abstract

Received: 26 Jan. 2016 Revised: 07 Sep 2016 Accepted: 09 Sep 2016 Available online: 10 Sep 2016

Seyed Mostafa Ghavami M.D.<sup>1</sup>  
Ramin Abedinzadeh M.D.<sup>2</sup>  
Fakhrosadat Sajjadian M.D.<sup>1\*</sup>

1- Department of Radiology, Paramedical School, Tabriz University of Medical Sciences, Tabriz, Iran.  
2- Department of Radiology, Day Medical Center, Tabriz, Iran.

**Background:** The primary manifestation of cardiac tumors in embryonic period is a very rare condition. Cardiac rhabdomyomas most frequently arise in the ventricular myocardium, they may also occur in the atria and the epicardial surface. In spite of its benign nature, the critical location of the tumor inside the heart can lead to lethal arrhythmias and chamber obstruction. Multiple rhabdomyomas are strongly associated with tuberous sclerosis which is associated with mental retardation and epilepsy of variable severity. Ultrasonography as a part of routine prenatal screening, is the best method for the diagnosis of cardiac rhabdomyomas. In the review of articles published in Iran, fetal cardiac rhabdomyoma was not reported.

**Case presentation:** We report a case of cardiac rhabdomyoma on a 24-year-old gravid 1, referred to Day Medical Imaging Center for routine evaluation of fetal abnormalities at 31 weeks of her gestational age. Ultrasonographic examination displayed a homogeneous echogenic mass (13×9mm), originating from the left ventricle of the fetal heart. It was a normal pregnancy without any specific complications. Other organs of the fetus were found normal and no cardiac abnormalities were appeared. No Pericardial fluid effusion was found. The parents did not have consanguineous marriage. They did not also have any specific disease such as tuberous sclerosis.

**Conclusion:** The clinical features of cardiac rhabdomyomas vary widely, depending on the location, size, and number of tumors in the heart. Although cardiac rhabdomyoma is a benign tumor in many affected fetuses, an early prenatal diagnosis of the tumor is of great significance in making efficient planning and providing adequate follow up visits of the patients and the complications such as, heart failure and outlet obstruction of cardiac chambers.

**Keywords:** cardiac tumor, fetus, rhabdomyoma, ultrasonography.

\* Corresponding author: Department of Radiology, Tabriz University of Medical Sciences, Tabriz, Iran.  
Tel: +98- 431- 3368733  
E-mail: mariasajjadian@yahoo.com