

استفاده از نانوفیبرهای پلی‌اترسولفون به‌عنوان اسکافولد نگهدارنده سلول‌های بنیادی با منشا چربی با یا بدون فاکتور رشد در ترمیم زخم در رت

چکیده

دریافت: ۱۳۹۵/۰۲/۲۵ ویرایش: ۱۳۹۵/۱۲/۱۷ پذیرش: ۱۳۹۵/۱۲/۲۷ آنلاین: ۱۳۹۵/۱۲/۲۸

زمینه و هدف: سلول‌های بنیادی با یا بدون داربست حمل‌کننده این سلول‌ها به‌عنوان روش‌های جدید در درمان زخم‌های حاد و مزمن مطرح شده‌اند. مطالعه حاضر با هدف بررسی امکان استفاده از نانوفیبرهای پلی‌اترسولفون به‌عنوان اسکافولد نگهدارنده سلول‌های بنیادی با منشا چربی با یا بدون فاکتور رشد در ترمیم زخم تمام ضخامت در رت انجام شد.

روش بررسی: این مطالعه تجربی در تیرماه ۱۳۹۲ در آزمایشگاه حیوانات بیمارستان حضرت فاطمه (س) تهران انجام شد. ۴۸ رت به‌صورت تصادفی به چهار گروه تقسیم شدند. پس از ایجاد زخم در سطح خلفی رت‌ها، پوشش زخم در گروه اول با پلی‌اترسولفون (PES) همراه سلول‌های بنیادی چربی (ASC) و فاکتور رشد (GF)، در گروه دوم با پلی‌اترسولفون همراه سلول‌های بنیادی چربی (ASC)، در گروه سوم با پلی‌اترسولفون به تنهایی، در گروه چهارم (کنترل) با گاز وازلین انجام شد. سپس در روزهای ۲۰ و ۳۵ با فتوگرافی وسعت زخم و سرعت ترمیم و همچنین در روزهای ۲۰ و ۴۵ با نمونه‌برداری مشخصات هیستوپاتولوژی نمونه‌ها بررسی شد.

یافته‌ها: نتایج سرعت ترمیم زخم در گروه کنترل به‌طور معناداری بهتر بود ($P=0/001$, $P=0/013$, $P=0/008$). در بررسی خصوصیات هیستوپاتولوژیک نیز گروه کنترل در روز ۲۰ به‌طور معناداری نتایج بهتری داشت ($P<0/001$) و اما در روز ۴۵ نتایج در پارامترهای متفاوت یکسان نبود.

نتیجه‌گیری: داربست پلی‌اترسولفون به تنهایی یا همراه سلول‌های بنیادی برگرفته از چربی نتوانست ترمیم زخم را بهبود بخشد. همچنین اضافه شدن فاکتور رشد VEGF نتوانست تغییر واضحی در ترمیم زخم ایجاد کند.

کلمات کلیدی: پلی‌اترسولفون، نانوفایبر، اسکافولد، سلول‌های بنیادی، فاکتور رشد.

محمدجواد فاطمی^{۱*}، شیرین

چهرودی^۲، توران باقری^۳، سحر صالح^۲

امیر آتشی^۴، محسن صابری^۵

سید ابودر حسینی^۶، شیرین عراقی^۳

۱- گروه جراحی پلاستیک و ترمیمی، مرکز تحقیقات سوختگی، دانشگاه علوم پزشکی ایران، تهران، ایران. ۲- پزشکی عمومی، مرکز تحقیقات سوختگی، دانشگاه علوم پزشکی ایران، تهران، ایران. ۳- گروه پرستاری، مرکز تحقیقات سوختگی، دانشگاه علوم پزشکی ایران، تهران، ایران. ۴- گروه هماتولوژی، دانشکده علوم پزشکی، دانشگاه تربیت مدرس، تهران، ایران. ۵- گروه پزشکی اجتماعی، مرکز تحقیقات طب قرآن و حدیث، دانشگاه علوم پزشکی بقیه‌الله، تهران، ایران. ۶- گروه پاتولوژی، مرکز تحقیقات سوختگی، دانشگاه علوم پزشکی ایران، تهران، ایران.

* نویسنده مسئول: تهران، خیابان ولیعصر، بالاتر از میدان ونک، خیابان رشید باسی، بیمارستان شهید مطهری، مرکز تحقیقات سوختگی دانشگاه علوم پزشکی ایران.

تلفن: ۸۸۸۶۲۷۵-۰۲۱

E-mail: mjfatemi41@gmail.com

مقدمه

استاندارد این نوع زخم‌ها گرافت پوستی یا فلپ است، اما منابع پیوند پوست اتولوگ محدود بوده و همچنین جایگزین‌های مصنوعی و یا حتی بیولوژیک پوست با شکست‌هایی روبه‌رو بوده است.^{۱-۸}

ترمیم پوست یک پروسه پیچیده‌ای است که در آن سلول‌های کراتینوسیت، فیبروبلاست، و سیتوکین‌ها و فاکتورهای رشد نقش اساسی دارند.^{۱۱-۱۳} علاوه بر این‌ها سلول‌های بنیادی هم از طریق ساخت فاکتورهای رشد و سایتوکین‌ها (VEGF, TGFB1, EGF) و همچنین از طریق افتراق سلولی (Angiopoietin, IL-6)

ترمیم زخم‌های حاد و مزمن همواره با مشکلاتی مانند درد، عفونت، ایسکمی، نکروز و غیره همراه است.^۱ مشکلات در زخم‌های مزمن همواره بیشتر است زیرا به‌علت به‌هم خوردن توالی زخم، زخم در مرحله انتهایی مانده و ترمیم با تاخیر اتفاق می‌افتد.^{۲-۴} در جراحی‌های ترمیمی زخم‌های حاد مانند سوختگی، تروما و همچنین رزکسیون تومور نیز مشکلات مشابهی وجود دارد.^{۵-۷} درمان

نانوفیبری تمام این ویژگی‌ها را دارند. این اسکافولدها با داشتن نسبت سطح بیشتر به حجم باعث تسهیل در روند ترمیم زخم می‌شود.^{۲۷} پلی‌اترسولفون یک (Polyether sulfone, PES) پلیمر صنعتی آمرفوس بوده که به علت سازگاری زیستی و غیر قابل تجزیه بودن در همودیلایز، فیلتراسیون و اولترافیلتراسیون استفاده می‌شود. علاوه بر این پلی‌اترسولفون انعطاف پذیر بوده و به آسانی در حرارت و فشار قابل تغییر بوده است. این پلیمر با ساختار منفذدار خود به خوبی در مهندسی بافت جهت پوشش زخم استفاده می‌شود.^{۲۷،۲۸} مطالعه حاضر با هدف بررسی امکان استفاده از نانوفیبرهای پلی‌اترسولفون به عنوان اسکافولد نگهدارنده سلول‌های بنیادی با منشا چربی با یا بدون فاکتور رشد در ترمیم زخم تمام ضخامت دررت انجام شد.

روش بررسی

این مطالعه از نوع تجربی بوده که در تیرماه ۱۳۹۲ در آزمایشگاه حیوانات بیمارستان حضرت فاطمه (س) تهران انجام شد. در این مطالعه از تعداد ۴۸ سر رت نر بالغ از نژاد اسپراگردالی (موسسه رازی، کرج، ایران) با وزن تقریبی ۳۵۰-۳۰۰ gr و سن ۸-۱۲ هفته استفاده شد.

این مطالعه بر اساس قوانین حمایت از حیوانات دانشگاه علوم پزشکی ایران شامل محل و شرایط نگهداری، استفاده از پروتکل‌های بیهوشی استاندارد و روش معدوم کردن حیوانات انجام گرفت. تمام حیوانات به‌طور جداگانه در قفس‌های استاندارد با دمای ۲۱ °C با نوردهی هر ۱۲ ساعت نگهداری می‌شدند. هر رت به‌صورت آزادانه به غذا و آب دسترسی داشت و غذای پلت شده استاندارد و بالانس شده در اختیار حیوانات قرار داشت. رت‌ها به‌طور تصادفی در چهار گروه ۱۲ تایی A، B، C و D قرار گرفتند. این مطالعه در گروه‌های A و B در دو مرحله تهیه سلول بنیادی و ایجاد زخم انجام گرفت.

رت‌های گروه A و B در مرحله اول با کتامین ۷۰ mg/kg (Ketamin 10%, Alfasan Inc., Woerden, Netherland) و زایلازین ۹mg/kg (Xylazin 2%, Alfasan Inc., Woerden, Netherland) به‌صورت داخل عضلانی بیهوش شدند. پس از تراشیدن موهای ناحیه اینگوینال سمت راست رت‌ها، این ناحیه برای انجام عمل جراحی

سلول‌های استخوان، غضروف، عروق و سلول‌های خونی، اندوتلیال، فیبروبلاست و بسیاری از سلول‌های دیگر) در ترمیم زخم نقش مهمی را ایفا می‌کنند.^{۱۶-۱۴} اثرات پاراکرین این سلول‌ها باعث ازدیاد آنژیوژنز، نئوواسکولاریزاسیون و سنتز کلاژن می‌شود.^{۲۷،۲۸،۲۹} در سال ۱۹۷۰ برای اولین بار سلول‌های بنیادی مزانشیمی شناسایی شدند. مغز استخوان حاوی حداقل دو نوع سلول بنیادی خونساز و مزانشیمی هستند که به ترتیب به سلول‌های بالغ خونی و به سلول‌های غیر خونساز تمایز می‌یابند.^{۳۰-۲۱} اکنون این سلول‌ها را می‌توان افزون بر مغز استخوان از بسیاری از بافت‌های بدن مانند چربی به‌دست آورد. روشن است که با توجه به فراوانی بافت چربی در بدن، جداسازی سلول‌های بنیادی از این بافت آسان‌تر و در مقدار بیشتر همراه است.^{۲۲،۲۳}

در مهندسی بافت جایگزینی پوست در روند ترمیم زخم انجام می‌شود که برای این کار نیاز به اسکافولدهای سه بعدی به‌عنوان ماتریکس خارج سلولی است که همچنین برای انتقال سلول‌های بنیادی هم به این داربست‌ها نیاز داریم. این داربست‌ها باعث چسبندگی پوستی و رشد و تمایز سلول‌ها می‌شوند. علاوه بر این از نظر فیزیکی هم سدی در مقابل عفونت‌ها ایجاد می‌کنند.^{۲۳،۲۴} در حال حاضر تمایل فراوانی به استفاده از اسکافولدهای نانوفیبری ایجاد شده است. ویژگی‌های این نوع از اسکافولدها ساختار نانو آن‌ها با سایز کمتر از ۱۰ μl است که باعث تسهیل فرایند ترمیم می‌شود و همچنین ویژگی نفوذپذیری زیاد به گاز (High gas permeability) است که باعث حفظ زخم در مقابل عفونت و دهیدراتاسیون می‌شود. از این اسکافولدها می‌توان به‌عنوان ناقل هم برای داروهای آنتی‌باکتریال استفاده کرد.^{۲۳}

از روش الکتروریسی (Electrospinning) برای ساخت نانوفیبرها از مواد صنعتی و طبیعی استفاده می‌شود. این اسکافولدها دارای ساختار سه بعدی هستند که این ساختار کمک می‌کند تا ترشح سلول‌ها به آسانی صورت نگیرد.^{۲۵،۲۶}

در ترمیم زخم تلاش بر این است که عملکرد پوست و ظاهر زخم حفظ شود که برای تحقق این هدف باید پوششی استفاده شود که توکسیک و آلرژن نبوده، توانایی تبادل گازها را داشته باشد، بافت را مرطوب کند و به آن نچسبد، باعث جذب آگزودای اضافی شود و در آخر بافت را از تروما و آلودگی حفظ کند.^{۲۶} اسکافولدهای

کلاژن و فیبروبلاست بررسی شد. داده‌های گردآوری شده توسط SPSS software, version 19 (IBM SPSS, Armonk, NY, USA) بررسی شد. داده‌ها به‌صورت میانگین و انحراف معیار محاسبه شدند. برای انجام آنالیز فوق از آن‌جا که توزیع نمونه‌ها در گروه‌ها نرمال بوده برای مقایسه میانگین‌های چهار گروه از آزمون آنالیز واریانس ANOVA و آزمون تعقیبی Post hoc استفاده شد. $P < 0/05$ از نظر آماری معنادار در نظر گرفته شد.

یافته‌ها

میانگین سطح زخم در چهار گروه در روزهای ۲۰ و ۳۵ اختلاف آماری معناداری داشت ($P < 0/001$) (جدول ۱).

بررسی میانگین سطح باقی‌مانده زخم در روزهای ۲۰ و ۳۵ در هر گروه نسبت به گروه‌های دیگر در جدول ۲ نشان داده شد. در میانگین سرعت ترمیم زخم در روز ۲۰ بین گروه‌های مطالعه اختلاف آماری معناداری وجود نداشت.

با توجه به جدول ۲ اندازه زخم در روز ۳۵ در گروه کنترل از بقیه گروه‌ها بهتر و این اختلاف آماری معنادار بود. ترمیم در گروه‌های مطالعه از بهترین به بدترین به ترتیب زیر می‌باشد: گروه کنترل، پوشش اسکافولد پلی‌اترسولفون به‌تنهایی، پوشش اسکافولد پلی‌اترسولفون حامل سلول بنیادی چربی و پوشش اسکافولد پلی‌اترسولفون حامل سلول بنیادی چربی.

نتایج نشان داد که در روز ۲۰ میانگین امتیاز پاتولوژی در گروه کنترل از بقیه گروه‌ها بهتر بوده و این اختلاف معنادار بود ($P = 0/005$) و سپس به‌ترتیب در گروه پوشش اسکافولد پلی‌اترسولفون به‌تنهایی، پوشش اسکافولد پلی‌اترسولفون حامل سلول بنیادی برگرفته از چربی و فاکتور رشد و پوشش اسکافولد پلی‌اترسولفون حامل سلول بنیادی چربی بهتر بود. اما اختلاف میانگین امتیاز پاتولوژی بین گروه‌ها در روز ۴۵ معنادار نبود ($P = 0/082$) (جدول ۳).

جدول ۴ نشان‌دهنده میانگین پارامترهای پاتولوژیک به‌تفکیک گروه‌ها در روزهای ۲۰ و ۴۵ می‌باشد. در روز ۲۰ میزان کلاژن‌ها و تعداد فیبروبلاست‌ها در گروه کنترل از بقیه گروه‌ها بهتر بود و از لحاظ آماری با تمام گروه‌ها اختلاف آماری معناداری داشت ($P < 0/001$) در روز ۴۵ سلول التهابی در گروه کنترل از بقیه گروه‌ها

به‌صورت آسپتیک آماده شد. با ایجاد یک برش جراحی به اندازه تقریبی ۱ cm، چربی ناحیه اینگوینال برداشته شد. چربی جدا شده در ظروف استریل حاوی ۰/۵ ml هپارین ریخته شد. شماره رت‌ها به‌ترتیب بر روی ظروف حاوی چربی نصب گردید. نمونه‌های چربی با حفظ درجه حرارت $4^{\circ}C$ ، جهت استخراج سلول بنیادی با منشاء چربی Adipose-derived stem cells (ASCs) به مرکز سلولی بن‌یاخته ارسال گردید.

در مرحله دوم پس از آماده شدن اسکافولد حاوی سلول بنیادی با یا بدون فاکتور رشد رت‌های گروه A و B و ۱۲ رت در گروه C بار دیگر بیهوش شده و پس از تراشیدن موهای ناحیه پشت و آماده‌سازی ناحیه به روش آسپتیک جراحی، توسط تیغ جراحی شماره ۱۰، یک زخم تمام ضخامت در پوست این ناحیه به ابعاد ۳×۳ cm ایجاد شد. زخم رت‌ها در گروه A با داربست از جنس نانوفیبر پلی‌اترسولفون همراه سلول‌های بنیادی چربی و فاکتور رشد (PES+ASC+VEGF)، در گروه B با داربست پلی‌اترسولفون همراه سلول‌های بنیادی چربی (PES+ASC) و در گروه C با داربست به‌تنهایی (PES) پوشانده شد. در گروه D از هیچ پوشش داربست، سلول بنیادی و فاکتور رشد استفاده نشد (Control). سپس زخم‌ها در هر چهار گروه به‌ترتیب با لایه نازکی از گاز وازلین، گاز مرطوب و گاز خشک پوشانده و توسط بخیه تای اور (Tie over) ثابت شد.

در تمامی گروه‌ها پانسمان‌ها پس از ۱۰ روز برداشته شدند. پس از شستشوی محل زخم با محلول نرمال سالین ایزوتونیک، توسط دوربین دیجیتال از زخم‌ها عکسبرداری انجام گرفت و سپس در روزهای ۲۰ و ۳۵ توسط دوربین Canon IXUS 110 IS (Canon Inc., Tokyo, Japan) با لنز Zoom Lens 5-20mm 1:2.8-5.8 و فاصله ۸۰ cm با یک خط‌کش در فیلد عکسبرداری دوباره انجام شد.

در روز ۲۰ پس از جراحی، توسط پانچ نمونه‌برداری سایز ۲ mm، از زخم‌ها نمونه‌برداری شد. در روز ۴۰ پس از ایجاد زخم، رت‌ها با تزریق بیش از حد تیوپنتال سدیم داخل پری‌توئن، معدوم شدند و از زخم‌ها نمونه‌برداری صورت گرفت. نمونه‌ها در محلول فرمالین ۱۰٪ قرار داده شد و برای انجام ارزیابی‌های هیستوپاتولوژی به آزمایشگاه ارسال شد. سپس از نمونه‌ها برش‌های حدود ۲ میکرومتری تهیه شد و پس از رنگ‌آمیزی هماتوکسیلین-ائوزین (H&E) اندکس‌های اپیتلیال سل، سلول‌های التهابی، آنژیوژنز،

بهبتر بود. آنژیوژنز در گروه پوشش اسکافولد پلی‌اترسولفون حامل سلول بنیادی چربی از بقیه گروه‌ها بهتر بود همچنین کلاژن در گروه پوشش اسکافولد پلی‌اترسولفون حامل سلول بنیادی چربی از سایر گروه‌ها بهتر بود. افزودن بر این، در روز ۴۵ فیبروبلاست در گروه پوشش اسکافولد پلی‌اترسولفون حامل سلول بنیادی چربی و فاکتور رشد از سایر گروه‌ها بهتر بود.

جدول ۱: مقایسه میانگین سطح باقی‌مانده زخم در چهار گروه به تفکیک زمان (بر حسب cm)

گروه‌ها	روز ۲۰		روز ۳۵	
	میانگین سطح زخم	میزان معناداری	میانگین سطح زخم	میزان معناداری
PES+ASC+VEGF*	۳/۱۲	۰/۰۰۰	۱/۱۸	۰/۰۰۰
PES+ASC**	۲/۵۱		۱/۰۸	
PES***	۲/۶۵		۱/۰۷	
کنترل	۱/۸۷		۰/۲۸	

آزمون آماری: One-way ANOVA، $P < 0/05$ معنادار در نظر گرفته شد. * نانوفیبر پلی‌اترسولفون همراه سلول‌های بنیادی چربی و فاکتور رشد. ** پلی‌اترسولفون همراه سلول‌های بنیادی چربی *** پلی‌اترسولفون به تنهایی

جدول ۲: مقایسه میانگین سطح زخم در چهار گروه مطالعه نسبت به یکدیگر در روز ۲۰ و ۳۵

مقایسه بین گروه‌ها		میزان معناداری	
		روز ۲۰	روز ۳۵
PES+ASC+VEGF***	PES+ASC*	۰/۵۹۱	۰/۹۹۹
	PES**	۰/۷۹۸	۰/۹۹۷
	Control	۰/۰۰۸	۰/۰۰۱
PES+ASC	PES+ASC+VEGF	۰/۵۹۱	۰/۹۹۹
	PES	۰/۹۹۹	۱/۰۰۰
	Control	۰/۵۰۴	۰/۰۱۳
PES	PES+ASC+VEGF	۰/۷۹۸	۰/۹۹۷
	PES+ASC	۰/۹۹۹	۱/۰۰۰
	Control	۰/۲۴۶	۰/۰۰۸
Control	PES+ASC+VEGF	۰/۰۰۸	۰/۰۰۱
	PES+ASC	۰/۵۰۴	۰/۰۱۳
	PES	۰/۲۴۶	۰/۰۰۸

آزمون آماری: Post hoc، $P < 0/05$ معنادار در نظر گرفته شد. * پلی‌اترسولفون همراه سلول‌های بنیادی چربی. ** پلی‌اترسولفون به تنهایی. *** نانوفیبر پلی‌اترسولفون همراه سلول‌های بنیادی چربی و فاکتور رشد.

جدول ۳: مقایسه میانگین امتیاز پاتولوژی در چهار گروه به تفکیک و میان گروه‌ها در روزهای ۲۰ و ۴۵

گروه‌ها	میانگین امتیاز پاتولوژی		میزان معناداری		میانگین امتیاز پاتولوژی در ۴ گروه	
	روز ۲۰	روز ۴۵	روز ۲۰	روز ۴۵	روز ۲۰	روز ۴۵
PES+ASC+GF*	-۲/۷۸	۴/۷۰	۰/۰۰۷	۴/۵۵	۰/۰۸۲	۰/۰۰۵
PES+ASC**	-۳	۵/۲۵	۰/۰۱۱			
PES***	-۲	۴/۱	۰/۰۰۵			
Control	-۰/۹۰	۴/۲۷	۰/۰۰۶			

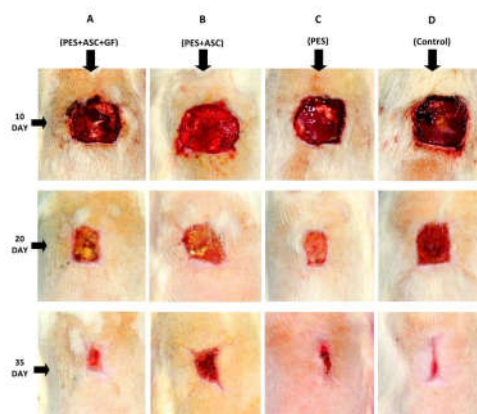
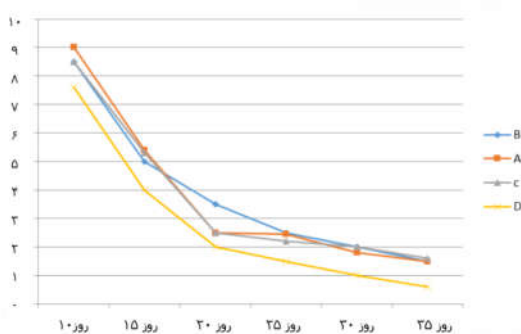
آزمون آماری: One-way ANOVA, $P < 0.05$. معنادار در نظر گرفته شد. * نانوفیبر پلی اترسولفون همراه سلول‌های بنیادی چربی و فاکتور رشد. ** پلی اترسولفون همراه سلول‌های بنیادی چربی. *** پلی اترسولفون به تنهایی

جدول ۴: مقایسه پارامترهای پاتولوژیک در بین گروه‌ها به تفکیک گروه‌ها در روزهای ۲۰ و ۴۵

گروه	میانگین پارامترهای پاتولوژیک در روز ۲۰				میانگین پارامترهای پاتولوژیک در روز ۴۵				
	اپیتلیال سل	سلول‌های التهابی	آنژیوژنز	کلاژن	فیبروبلاست	اپیتلیال سل	سلول‌های التهابی	آنژیوژنز	کلاژن
PES+ASC+VEGF*	۰	-۳/۷۷	۱	۰	۰	۱	۱/۲	۲/۶	۲/۳
PES+ASC*	۰	-۳/۷۷	۱	۰	۰	۱/۱۲	۱/۵	۲/۷۵	۲
PES*	۰	-۳/۶	۱	۰/۳	۰/۳	۱/۲	۱	۱/۹	۱/۹
Control	۰	-۳/۳	۰/۵	۰/۹	۰/۹	۲	۰	۲	۱/۰۹
میزان معناداری	-	۰/۱۱۵	۰/۱۰۶	۰/۰۰۰	۰/۰۰۰	۰/۰۱۴	۰/۰۰۰	۰/۰۰۰	۰/۰۰۰

بین چهار گروه به تفکیک پارامترها

آزمون آماری: One way ANOVA, $P < 0.05$. معنادار در نظر گرفته شد. * نانوفیبر پلی اترسولفون همراه سلول‌های بنیادی چربی و فاکتور رشد. ** پلی اترسولفون همراه سلول‌های بنیادی چربی. *** پلی اترسولفون به تنهایی



شکل ۱: مقایسه سطح زخم در چهار گروه، پوشش اسکافولد پلی اترسولفون حامل سلول بنیادی چربی و فاکتور رشد (A)، پوشش اسکافولد پلی اترسولفون حامل سلول بنیادی چربی (B)، پوشش اسکافولد پلی اترسولفون به تنهایی (C) و گروه کنترل (D) در روزهای ۱۰، ۲۰ و ۳۵.

شکل ۱: مقایسه سطح زخم در چهار گروه، پوشش اسکافولد پلی اترسولفون حامل سلول بنیادی چربی و فاکتور رشد (A)، پوشش اسکافولد پلی اترسولفون حامل سلول بنیادی چربی (B)، پوشش اسکافولد پلی اترسولفون به تنهایی (C) و گروه کنترل (D) در روزهای ۱۰، ۲۰ و ۳۵.

بحث

به تازگی پلی اترسولفون در زمینه ساختن اسکافولد در مهندسی بافت مورد توجه زیادی قرار گرفته است و همچنین دیده شده که داربست پلی اترسولفون دارای ساختمان منفذ داری است که باعث می شود کاندید مناسبی برای پوشش زخم باشد.^{۲۹،۳۸} در این زمینه مطالعات گسترده ای صورت گرفته است.

Babaeijandaghi و همکارانش در سال ۲۰۱۰ برای اولین بار در مطالعه ای سازگاری زیستی PES و اثر آن را در ترمیم زخم هم در آزمایشگاه و هم در محیط طبیعی بررسی کردند. زیست سازگاری آن در مقایسه با کشت بافت پلی استایرن (TCPS) بررسی شد و مشخص شد که PES به خوبی TCPS از پرولیفراسیون فیبروبلاست حمایت می کند و پس از چهار روز سلول های پرولیفره از سطح نانوفیبرها رد می شوند. همچنین در محیط طبیعی (In vivo)، پلی اترسولفون به طور موثری باعث تسهیل بسته شدن زخم خواهد شد به طوری که ۹۰٪ زخم در مدت ۱۰ روز بسته شد و تا روز ۱۲ به طور کامل بسته شد. اپی تلبلیزاسیون زخم، تولید کلاژن و تکامل فیبروبلاست ها در پاتولوژی هم در مقایسه با پوشش گاز وازلین به طور قابل توجهی بیشتر بود.

همچنین میزان ادم و شدت التهاب در گروه پلی اترسولفون کمتر بود. تشکیل کراست و مقدار پلی مورفونوکلترها در گروه گاز وازلین بیشتر بود. در گروه PES و TELLE Xtra هایپرگرانولوز مشاهده شد. در رنگ آمیزی میسون تری کروم در روز ۱۵-۱۰ نشان داد که در گروه پلی اترسولفون تولید کلاژن به مقدار قابل توجهی زیاد بوده و شامل فیبرهای کلاژن ضخیم (Thick and wavy) بوده است.^{۳۷}

در مطالعات مختلفی ثابت شده است که سلول بنیادی مزانشیمال مشتق از چربی در ترمیم زخم موثر بوده اند. این سلول ها به محل زخم مهاجرت کرده و از طریق مکانیسم پاراکرین و تمایز به سلول هایی مانند کراتینوسیت ها و فیبروبلاست ها ترمیم زخم را بهبود می بخشند.^{۳۰-۳۲} علاوه بر این سلول های بنیادی با منشا چربی می توانند فاکتورهای رشد فراوانی از جمله فاکتور رشد فیبروبلاستیک ابتدایی (bFGF)، TGF- β ، فاکتور رشد کراتینوسیتی، فاکتور رشد هیپاتوسیتی (HGF) و فاکتور رشد اندوتلیال عروقی (VEGF) را از خود ترشح کنند.^{۳۳} Khosravi Maharlooee و همکارانش بر روی ۲۶ رت

پژوهشی انجام دادند که اثر سلول بنیادی مزانشیمال برگرفته از چربی را در ترمیم زخم در موش های دیابتی بررسی کردند. آن ها متوجه شدند که سلول بنیادی مزانشیمال چربی توانسته است ترمیم زخم را بهبود بخشد، اما نتوانسته آنژیوژنز و تعداد فیبرهای کلاژن را بهبود دهد. همچنین تعداد فیبروبلاست ها کاهش پیدا کرده است.^{۳۴} Huang و همکارانش ثابت کرده اند که سلول های بنیادی با منشا چربی توانسته با اثر آنژیوژنز در ترمیم زخم های ناشی از رادیاسیون در موش ها موثر باشد.^{۳۵} و از سلول های بنیادی چربی در ترمیم زخم های تمام ضخامت در موش ها استفاده کردند که ترمیم زخم را بهبود بخشید آنان نشان دادند که این بهبودی به سبب مهار فاکتور نکروزدهنده تومور (TNF-a) پیش التهابی مترشحه از ماکروفاژهای M2 و افزایش فاکتور رشد تغییر دهنده TGF-b1 القا کننده میوفیبروبلاست ها، آنژیوژنز و بافت گرانولاسیون بوده است.^{۳۶}

سلول های بنیادی می توانند سایتوکین ها و فاکتورهای رشد از جمله فاکتور رشد اندوتلیال عروقی (VEGF) را تولید کنند این مواد مترشحه خود می توانند باعث بهبود در عملکرد ترمیم زخم شوند.^{۳۳} این فاکتور رشد میتوز اندوتلیال^{۳۷-۳۹}، کموتاکتیت فاکتور^{۴۰،۴۱} القا کننده نفوذپذیری عروقی^{۴۲-۴۷} می باشد. VEGF از طریق القای آنژیوژنز، اپیتلیزاسیون و رسوب کلاژن در ترمیم زخم موثر بوده است.^{۴۸} Yan و همکارانش اثر VEGF متصل به کلاژن را بر روی زخم تمام ضخامت در موش های دیابتی بررسی کردند که در این پژوهش VEGF متصل به کلاژن اثر بهتری در واسکولاریزاسیون و ترمیم زخم داشته است.^{۴۹}

در مطالعه حاضر برای اولین بار سلول های بنیادی برگرفته از چربی به همراه فاکتور رشد در ترمیم زخم استفاده شد. در مطالعه حاضر در روز ۲۰ و ۳۵، ترمیم زخم در گروه کنترل بهتر از گروه های دیگر بوده است که بر اساس مقالات دیگر انتظار می رفت در موش هایی که از سلول های بنیادی چربی به همراه فاکتور رشد استفاده شد ترمیم زخم سریع تر صورت بگیرد. در بررسی پارامترهای پاتولوژیک در روز ۲۰ تعداد فیبروبلاست ها و کلاژن در گروه کنترل بهتر بوده است که این داده نیز بر خلاف انتظار ما بوده است. در مطالعه حاضر در بررسی پارامتر کلاژن و فیبروبلاست بر خلاف انتظار ما پس از گروه کنترل گروه پوشش اسکافولد پلی اترسولفون به تنهایی از بقیه بهتر بوده است. در بررسی پارامترهای پاتولوژیک در

در مطالعه حاضر بر خلاف مطالعات دیگر داربست پلی‌اترسولفون مناسب جهت بهبود ترمیم زخم نبوده است. همچنین در این پژوهش داربست پلی‌اترسولفون به‌همراه سلول‌های بنیادی با منشا چربی نتوانست اثر بهتری از گروه کنترل در ترمیم زخم و یافته‌های پاتولوژیک داشته باشد. همچنین هنگامی که فاکتور رشد اندوتلیال عروقی (VEGF) به داربست پلی‌اترسولفون همراه با سلول‌های بنیادی چربی اضافه شد نتوانست ترمیم زخم را از نظر میکروسکوپی و ماکروسکوپی بهبود ببخشد.

روز ۴۵ اپیتلیال سل و سلول‌های التهابی در گروه کنترل بهتر از سایر گروه‌ها بوده است. آنژیوژنز و کلاژن در گروه‌های پوشش اسکافولد پلی‌اترسولفون حامل سلول بنیادی چربی بهتر از سایرین بوده است. انتظار می‌رفت که در بررسی‌های پاتولوژی در صورت استفاده از فاکتور رشد نتایج مطلوب‌تری استفاده شود که این‌طور نبوده است. در روز ۴۵، فیروبیلاست در گروه پوشش اسکافولد پلی‌اترسولفون حامل سلول چربی و فاکتور رشد بهتر بوده است که این نتیجه همانند نتیجه سایر مطالعات مشابه و قابل انتظار بود.

References

- Oshima H, Inoue H, Matsuzaki K, Tanabe M, Kumagai N. Permanent restoration of human skin treated with cultured epithelium grafting: wound healing by stem cell based tissue engineering. *Hum Cell* 2002;15(3):118-28.
- Maxson S, Lopez EA, Yoo D, Danilkovitch-Miagkova A, LeRoux MA. Concise review: role of mesenchymal stem cells in wound repair. *Stem Cells Transl Med* 2012;1(2):142-9.
- Cianfarani F, Toietta G, Di Rocco G, Cesareo E, Zambruno G, Odorisio T. Diabetes impairs adipose tissue-derived stem cell function and efficiency in promoting wound healing. *Wound Repair Regen* 2013;21(4):545-53.
- Huang SP, Hsu CC, Chang SC, Wang CH, Deng SC, Dai NT, et al. Adipose-derived stem cells seeded on acellular dermal matrix grafts enhance wound healing in a murine model of a full-thickness defect. *Ann Plast Surg* 2012;69(6):656-62.
- Natesan S, Zamora DO, Wrice NL, Baer DG, Christy RJ. Bilayer hydrogel with autologous stem cells derived from debrided human bum skin for improved skin regeneration. *J Burn Care Res* 2013;34(1):18-30.
- Leonardi D, Oberdoerfer D, Fernandes MC, Meurer RT, Pereira-Filho GA, Cruz P, et al. Mesenchymal stem cells combined with an artificial dermal substitute improve repair in full-thickness skin wounds. *Burns* 2012;38(8):1143-50.
- Song SH, Lee MO, Lee JS, Jeong HC, Kim HG, Kim WS, et al. Genetic modification of human adipose-derived stem cells for promoting wound healing. *J Dermatol Sci* 2012;66(2):98-107.
- Wu Y, Chen L, Scott PG, Tredget EE. Mesenchymal stem cells enhance wound healing through differentiation and angiogenesis. *Stem Cells* 2007;25(10):2648-59.
- Nie C, Yang D, Xu J, Si Z, Jin X, Zhang J. Locally administered adipose-derived stem cells accelerate wound healing through differentiation and vasculogenesis. *Cell Transplant* 2011;20(2):205-16.
- Morrison SJ, Scadden DT. The bone marrow niche for haematopoietic stem cells. *Nature* 2014;505(7483):327-34.
- Badiavas EV, Abedi M, Butmarc J, Falanga V, Quesenberry P. Participation of bone marrow derived cells in cutaneous wound healing. *J Cell Physiol* 2003;196(2):245-50.
- Kataoka K, Medina RJ, Kageyama T, Miyazaki M, Yoshino T, Makino T, et al. Participation of adult mouse bone marrow cells in reconstitution of skin. *Am J Pathol* 2003;163(4):1227-31.
- Cherubino M, Rubin JP, Miljkovic N, Kelmendi-Doko A, Marra KG. Adipose-derived stem cells for wound healing applications. *Ann Plast Surg* 2011;66(2):210-5.
- Jeong JH. Adipose stem cells and skin repair. *Curr Stem Cell Res Ther* 2010;5(2):137-40.
- Trotter V, Marceau-Fortier G, Germain L, Vincent C, Fradette J. IFATS collection: Using human adipose-derived stem/stromal cells for the production of new skin substitutes. *Stem Cells* 2008;26(10):2713-23.
- Lau K, Paus R, Tiede S, Day P, Bayat A. Exploring the role of stem cells in cutaneous wound healing. *Exp Dermatol* 2009;18(11):921-33.
- Liu ZJ, Zhuge Y, Velazquez OC. Trafficking and differentiation of mesenchymal stem cells. *J Cell Biochem* 2009;106(6):984-91.
- Kado M, Lee JK, Hidaka K, Miwa K, Murohara T, Kasai K, et al. Paracrine factors of vascular endothelial cells facilitate cardiomyocyte differentiation of mouse embryonic stem cells. *Biochem Biophys Res Commun* 2008;377(2):413-8.
- Kofidis T, de Bruin JL, Yamane T, Tanaka M, Lebl DR, Swijnenburg RJ, et al. Stimulation of paracrine pathways with growth factors enhances embryonic stem cell engraftment and host-specific differentiation in the heart after ischemic myocardial injury. *Circulation* 2005;111(19):2486-93.
- Nomura T, Ashihara E, Tateishi K, Ueyama T, Takahas-Hi T, Yamagishi M, et al. Therapeutic potential of stem/progenitor cells in human skeletal muscle for cardiovascular regeneration. *Curr Stem Cell Res Ther* 2007;2(4):293-300.
- Kim H, Choi K, Kweon OK, Kim WH. Enhanced wound healing effect of canine adipose-derived mesenchymal stem cells with low-level laser therapy in athymic mice. *J Dermatol Sci* 2012;68(3):149-56.
- Friedenstein AJ, Deriglasova UF, Kulagina NN, Panasuk AF, Rudakowa SF, Luriá EA, et al. Precursors for fibroblasts in different populations of hematopoietic cells as detected by the in vitro colony assay method. *Exp Hematol* 1974;2(2):83-92.
- Meruane MA, Rojas M, Marcelain K. The use of adipose tissue-derived stem cells within a dermal substitute improves skin regeneration by increasing neoangiogenesis and collagen synthesis. *Plast Reconstr Surg* 2012;130(1):53-63.
- Zhong W, Xing MM, Maibach HI. Nanofibrous materials for wound care. *Cutan Ocul Toxicol* 2010;29(3):143-52.
- Formhals A. Process and apparatus for preparing artificial thread. Patents No.; US1975504 A, Oct 2 1934.

26. Khil MS, Cha DI, Kim HY, Kim IS, Bhattarai N. Electrospun nanofibrous polyurethane membrane as wound dressing. *J Biomed Mater Res B Appl Biomater* 2003;67(2):675-9.
27. Babaeijandaghi F, Shabani I, Seyedjafari E, Naraghi ZS, Vasai M, Haddadi-Asl V, et al. Accelerated epidermal regeneration and improved dermal reconstruction achieved by polyethersulfone nanofibers. *Tissue Eng Part A* 2010;16(11):3527-36.
28. Zhong SP, Zhang YZ, Lim CT. Tissue scaffolds for skin wound healing and dermal reconstruction. *Wiley Interdiscip Rev Nanomed Nanobiotechnol* 2010;2(5):510-25.
29. Shabani I, Haddadi-Asl V, Seyedjafari E, Babaeijandaghi F, Soleimani M. Improved infiltration of stem cells on electrospun nanofibers. *Biochem Biophys Res Commun* 2009;382(1):129-33.
30. Nambu M, Kishimoto S, Nakamura S, Mizuno H, Yanagibayashi S, Yamamoto N, et al. Accelerated wound healing in healing-impaired db/db mice by autologous adipose tissue-derived stromal cells combined with atelocollagen matrix. *Ann Plast Surg* 2009;62(3):317-21.
31. Ebrahimian TG, Pouzoulet F, Squiban C, Buard V, André M, Cousin B, et al. Cell therapy based on adipose tissue-derived stromal cells promotes physiological and pathological wound healing. *Arterioscler Thromb Vasc Biol* 2009;29(4):503-10.
32. Cho HH, Kyoung KM, Seo MJ, Kim YJ, Bae YC, Jung JS. Overexpression of CXCR4 increases migration and proliferation of human adipose tissue stromal cells. *Stem Cells Dev* 2006;15(6):853-64.
33. Kim WS, Park BS, Sung JH. The wound-healing and antioxidant effects of adipose-derived stem cells. *Expert Opin Biol Ther* 2009;9(7):879-87.
34. Maharlooei MK, Bagheri M, Solhjoui Z, Jahromi BM, Akrami M, Rohani L, et al. Adipose tissue derived mesenchymal stem cell (AD-MSC) promotes skin wound healing in diabetic rats. *Diabetes Res Clin Pract* 2011;93(2):228-34.
35. Huang S-P, Huang C-H, Shyu J-F, Lee H-S, Chen S-G, Chan JY-H, Huang S-M. Promotion of wound healing using adipose-derived stem cells in radiation ulcer of a rat model. *J Biomed Sci* 2013;20(1):51.
36. Jiang D, Qi Y, Walker NG, Sindrilaru A, Hainzl A, Wlaschek M, et al. The effect of adipose tissue derived MSCs delivered by a chemically defined carrier on full-thickness cutaneous wound healing. *Biomaterials* 2013;34(10):2501-15.
37. Ferrara N, Henzel WJ. Pituitary follicular cells secrete a novel heparin-binding growth factor specific for vascular endothelial cells. *Biochem Biophys Res Commun* 1989;161(2):851-8.
38. Plouët J, Schilling J, Gospodarowicz D. Isolation and characterization of a newly identified endothelial cell mitogen produced by AtT-20 cells. *EMBO J* 1989;8(12):3801-6.
39. Gospodarowicz D, Abraham JA, Schilling J. Isolation and characterization of a vascular endothelial cell mitogen produced by pituitary-derived folliculo stellate cells. *Proc Natl Acad Sci U S A* 1989;86(19):7311-5.
40. Leung DW, Cachianes G, Kuang WJ, Goeddel DV, Ferrara N. Vascular endothelial growth factor is a secreted angiogenic mitogen. *Science* 1989;246(4935):1306-9.
41. Keck PJ, Hauser SD, Krivi G, Sanzo K, Warren T, Feder J, et al. Vascular permeability factor, an endothelial cell mitogen related to PDGF. *Science* 1989;246(4935):1309-12.
42. Connolly DT, Heuvelman DM, Nelson R, Olander JV, Eppley BL, Delfino JJ, et al. Tumor vascular permeability factor stimulates endothelial cell growth and angiogenesis. *J Clin Invest* 1989;84(5):1470-8.
43. Yoshida A, Anand-Apte B, Zetter BR. Differential endothelial migration and proliferation to basic fibroblast growth factor and vascular endothelial growth factor. *Growth Factors* 1996;13(1-2):57-64.
44. Noiri E, Lee E, Testa J, Quigley J, Colflesh D, Keese CR, et al. Podokinesis in endothelial cell migration: role of nitric oxide. *Am J Physiol* 1998;274(1 Pt 1):C236-44.
45. Senger DR, Galli SJ, Dvorak AM, Perruzzi CA, Harvey VS, Dvorak HF. Tumor cells secrete a vascular permeability factor that promotes accumulation of ascites fluid. *Science* 1983;219(4587):983-5.
46. Senger DR, Connolly DT, Van de Water L, Feder J, Dvorak HF. Purification and NH₂-terminal amino acid sequence of guinea pig tumor-secreted vascular permeability factor. *Cancer Res* 1990;50(6):1774-8.
47. Brkovic A, Sirois MG. Vascular permeability induced by VEGF family members in vivo: role of endogenous PAF and NO synthesis. *J Cell Biochem* 2007;100(3):727-37.
48. Stojadinovic OKA, Golinko M, Tomic-Canic M, Brem H. A novel, non-angiogenic mechanism of VEGF: stimulation of keratinocyte and fibroblast migration. *Wound Repair Regeneration* 2007:A30.
49. Yan X, Chen B, Lin Y, Li Y, Xiao Z, Hou X, et al. Acceleration of diabetic wound healing by collagen-binding vascular endothelial growth factor in diabetic rat model. *Diabetes Res Clin Pract* 2010;90(1):66-72.

Nanofiber poly ether sulfone as adipose derived stem cell holding scaffold with or without growth factor on wound healing in rat

Mohammad Javad Fatemi
M.D.^{1*}
Shirin Chehroudi M.D.²
Tooran Bagheri M.Sc.³
Sahar Saleh M.D.²
Amir Atashi Ph.D.⁴
Mohsen Saberi M.D.⁵
Seyed Aboozar Hoseini M.D.⁶
Shirin Araghi B.Sc.³

1- Department of Plastic and Reconstructive Surgery, Burn Research Center, Iran University of Medical Sciences, Tehran, Iran.

2- General Practitioner, Burn Research Center, Iran University of Medical Sciences, Tehran, Iran.

3- Department of Nursing, Burn Research Center, Iran University of Medical Sciences, Tehran, Iran.

4- Department of Hematology, School of Medicine, Tarbiat Modarres University, Tehran, Iran.

5- Department of Community Medicine, Medicine, Quran and Hadith Research Center, School of Medicine, Baqiyatallah University of Medical Sciences, Tehran, Iran.

6- Department of Pathology, Burn Research Center, Iran University of Medical Sciences, Tehran, Iran.

* Corresponding author: Burn Research Center, Shahid Motahari Hospital, Yasemi St., Above of Vanak Sq., Vali-e-Asr Ave., Tehran, Iran.
Tel: +98- 21- 88884275
E-mail: mjfatemi41@gmail.com

Abstract

Received: 14 May 2016 Revised: 07 Mar. 2017 Accepted: 17 Mar. 2017 Available online: 18 Mar. 2017

Background: Acute and chronic wound healing has always been problematic. Stem cells with or without the scaffold carrying these cells have been proposed as new methods in the treatment of wounds. In this case study we have tried to examine the effect of scaffold made of polyether sulfone (PES) alone, with stem cells and along with stem cell and growth factor on wound healing in rats.

Methods: This experimental study was conducted in Animal Laboratory of Hazrat Fatemeh Hospital in 2012. In this study, 48 rats were randomly divided into four groups. A wound created on the back of each rat at the size of 3×3 cm. The surface of the wound in the first group is covered with PES seeded with adipose-derived stem cell (ASC) and growth factor (GF), in the second group with polyether Sulfone seeded with ASC, in the third group only with PEWS, and in the fourth group (control) with Vaseline gauze. On 20th and 35th days, the surface of the wound was assessed by photography in order to understand the process of healing. In addition, on days 20 and 45, the histopathology characteristics of the samples were studied with a biopsy of the wounds.

Results: The Results of wound healing in the control group was better than the other groups and its statistical difference between others was meaningful. (P=0.008, P=0.013, P=0.001) On day 20, by examining histopathological characteristics including epithelialization, the number of inflammatory cells, the amount of angiogenesis and collagen synthesis in control group, we gained better results. (P=0.000), But on day 45, the results in different parameters were not equal.

Conclusion: polyether sulfone scaffold alone or with adipose-derived stem cells couldn't improve the process of wound healing. Also adding vascular endothelial growth factor (VEGF) did not change the results significantly.

Keywords: growth factor, nanofibers, polyether sulfone, stem cells, tissue scaffolds.