

آمبولیزاسیون شریان رحمی در خونریزی دیررس پس از زایمان به دلیل آنوریسم کاذب: گزارش موردی

چکیده

دریافت: ۱۳۹۵/۰۶/۱۷ ویرایش: ۱۳۹۵/۱۲/۲۴ پذیرش: ۱۳۹۵/۱۲/۲۷ آنلاین: ۱۳۹۵/۱۲/۲۸

زمینه و هدف: آنوریسم کاذب شریان رحمی یک علت نادر و تهدید کننده حیات در خونریزی دیررس پس از زایمان است. آمبولیزاسیون اورژانسی شریان رحمی راه درمانی مناسبی برای کنترل خونریزی در این موارد می‌باشد. هدف از این گزارش معرفی یک مورد آمبولیزاسیون شریان رحمی در خونریزی پس از زایمان دیررس به دلیل آنوریسم کاذب شریان رحمی بود.

معرفی بیمار: خانم ۲۵ ساله با سابقه سه بار سزارین که به دلیل سزارین پیشین همراه آبریزش ۳۵ روز پیش از مراجعه تحت سزارین قرار گرفته بود. ۳۵ روز پس از زایمان دچار خونریزی واژینال شدید شد. در سیر بستری به دلیل تکرار چند نوبت خونریزی واژینال شدید، سرم تراپی و ترانسفوزیون‌های مکرر انجام شد. پس از پایدار شدن شرایط بیمار، با تشخیص آنوریسم کاذب شریان رحمی، آمبولیزاسیون انجام شد.

نتیجه‌گیری: آمبولیزاسیون شریان رحمی یک درمان محافظه‌کارانه مناسب در خونریزی‌های دیررس پس از زایمان است که می‌تواند جایگزین اعمال جراحی وسیع مانند هیستکتومی شود.

کلمات کلیدی: آنوریسم کاذب، آمبولیزاسیون شریان رحمی، خونریزی پس از زایمان.

صدیقه آیتی^۱، لایلا پورعلی^{۱*}
مسعود پزشکی‌راد^۱، عطیه وطنچی^۱
هدی باقری^۱، الناز آیتی^۳

۱- گروه زنان و مامایی، دانشکده پزشکی، دانشگاه علوم پزشکی مشهد، مشهد، ایران.
۲- گروه رادیولوژی، دانشکده پزشکی، دانشگاه علوم پزشکی مشهد، مشهد، ایران.
۳- گروه زنان و مامایی، دانشگاه علوم پزشکی تهران، تهران، ایران.

* نویسنده مسئول: مشهد، خیابان احمدآباد، بیمارستان قائم، دفتر گروه زنان و مامایی.
تلفن: ۰۵۱-۳۸۴۱۲۴۷۷
E-mail: pouralil@mums.ac.ir

مقدمه

روشی سودمند در درمان خونریزی پس از زایمان است که میزان موفقیت ۹۶-۸۳٪ و عوارض آن در حد ۹-۶٪ گزارش شده است.^۱ فوندوس رحم از شریان‌های (۹۰٪) و تخمدانی تغذیه می‌شود که هر دو این شریان‌ها و شاخه‌های سرویکال و واژینال از شریان ایلیاک داخلی منشا می‌گیرد. بنابراین آمبولیزاسیون این شریان در کنترل خونریزی از این شریان‌ها مفید خواهد بود. شریان تخمدانی مستقیماً از آئورت منشا می‌گیرد و آمبولیزاسیون این شریان باعث از دست دادن تخمدان می‌شود.^۲

در این گزارش، موردی از آنوریسم کاذب شریان رحمی که به دنبال خونریزی دیررس پس از زایمان تشخیص داده شده بود با موفقیت تحت درمان با آمبولیزاسیون شریان رحمی قرار گرفت.

خونریزی دیررس پس از زایمان ۲۴ ساعت تا شش هفته پس از زایمان اتفاق می‌افتد و از علل مهم موربیدیتی و مورتالیتی پس از زایمان است. شایعترین علت خونریزی دیررس پس از زایمان باقی‌ماندن بقایای جفت و عفونت بوده و از علل نادر آن سودوآنوریسم‌ها، مالفورم‌اسیون شریانی وریدی و کوریوکارسینوما می‌باشند و گاهی نیز خونریزی‌های پس از زایمان علت مشخصی ندارند.^{۱،۲} آنوریسم کاذب پدیده‌ای نادر و یک عارضه مهم سزارین است که معمولاً به دنبال سزارین، کورتاژ یا زایمان واژینال رخ می‌دهد که تهدید کننده حیات مادر می‌باشد.^۳ آمبولیزاسیون شریان رحمی

معرفی بیمار

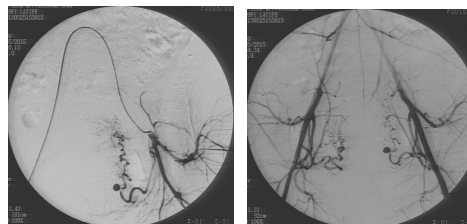
ترانسفوزیون دو واحد خون (پک سل) قرار گرفت. خونریزی بیمار کاهش یافت و پس از پایدار شدن شرایط بیمار، سونوگرافی انجام شد که ضخامت آندومتر ۴ mm بود و اندازه رحم طبیعی بود و بقایای بارداری وجود نداشت. در سیر بستری به دلیل تکرار چند نوبت خونریزی واژینال به نسبت شدید بار دیگر برای بیمار سرم تراپی و ترانسفوزیون های مکرر با گلبول های قرمز فشرده شده (Packed red blood cell, packed-RBC) و پلاسمای تازه منجمد (Fresh frozen plasma, FFP) انجام شد. بیمار به مدت ۱۸ ساعت تحت درمان های لازم برای کنترل خونریزی شامل مفنمیک اسید و ترانگزامیک اسید و استرادیول قرار گرفت.

پس از پایدار شدن شرایط بیمار و پس از رد موارد منع استفاده از آمبولیزاسیون شریان رحمی (مانند حاملگی، عفونت های فعال سیستم ادراری تناسلی، ضعف شدید ایمنی، بیماری عروقی شدید مانند واسکولیت، بدخیمی و حساسیت به ماده حاجب) و توضیح روش انجام و عوارض احتمالی و دریافت رضایت کتبی از وی، آمبولیزاسیون شریان رحمی برای بیمار انجام شد. پس از آماده سازی بیمار، تحت بی حسی موضعی شیت شریانی در شریان فمورال راست کارگذاری شد. کاتتر به سمت شریان آنورت هدایت گردید. ماده حاجب از طریق کاتتر تزریق شد. تصاویر ناحیه لگن تهیه شد. موقعیت شریان های ایلیاک داخلی راست و چپ مشخص گردید. سپس شاخه شریان های ایلیاک داخلی راست و چپ به صورت انتخابی با استفاده از Cobra-2 Glidcatheter (Terumo Medical Corp, Somerset, NJ, USA) کاتتریزه شد.

در تصاویر تهیه شده تورتوزیته و بلاش غیرطبیعی در مسیر شریان رحمی هر دو سمت رؤیت گردید. در سمت چپ تصویر آنوریسم کاذب به قطر ۱۰ mm در انتهای قسمت عرضی شریان رحمی در محل آناتومیک برش سزارین مشاهده شد. شریان رحمی چپ با استفاده از میکروکاتتر به صورت سوپر سلکتیو کاتتریزه شد. ابتدا با استفاده از ذرات پلی وینیل الکل با سایز ۷۰۰-۵۰۰ و سپس ژل فوم در طی چند مرحله آمبولیزاسیون شریان رحمی چپ انجام شد. تزریق و پروجکشن مجدد آنژیوگرافی از شریان رحمی انجام شد. آنوریسم حذف شده بود. پس از انجام آنژیوگرافی و آمبولیزاسیون، شیت شریان خارج و محل ورود سوزن تحت پانسمان فشاری قرار گرفت. در حین آنژیوگرافی و آمبولیزاسیون و در بررسی کنترل،

خانم ۲۵ ساله با سه حاملگی دارای سه فرزند زنده حاصل سه بار سزارین که به دلیل سزارین پیشین همراه آبریزش حدود ۳۵ روز پیش از مراجعه در یکی از شهرستان های شرق کشور تحت سزارین قرار گرفته بود. پس از ۱۵ روز از سزارین دچار یک حمله خونریزی واژینال در حد بیشتر از قاعدگی شد که خود به خود با درمان های محافظه کارانه قطع شد. مجدداً در روز ۳۵ پس از زایمان از حدود پنج ساعت پیش از مراجعه به یکی از بیمارستان های آموزشی دانشگاه علوم پزشکی مشهد دچار خونریزی واژینال شدید و بستری شد.

به جز سابقه سه بار سزارین پیشین (شش سال، چهار سال و ۳۵ روز پیش) سابقه جراحی دیگری را ذکر نکرد. در شرح حال بیمار سابقه بیماری طبی وجود نداشت و شرح مصرف هیچگونه دارویی را طی مدت اخیر ذکر نکرد. در بدو مراجعه بیمار بسیار رنگ پریده بود، تعریق داشت و علائم حیاتی اولیه شامل فشارخون ۹۰/۶۰ mmHg و ضربان قلب ۱۲۰ در دقیقه و سرعت تنفس ۱۶ در دقیقه و درجه حرارت ۳۷ درجه بود. در معاینه با اسپکولوم خونریزی شدید وجود داشت و در معاینه دو دستی رحم و ادنکس ها طبیعی به نظر می رسید. در بدو بستری مایع درمانی با ۲ لیتر سرم رینگر لاکتات (پس از گرفتن دو رگ بزرگ محیطی) انجام شد. بیمار تحت درمان با داروهای منقبض کننده رحمی مثل تزریق اکسی توسین (۲۰ واحد/لیتر) و تزریق متیل آرگونونین (۰/۲ mg) قرار گرفت. آزمایشات اولیه شامل هماتوکریت ۲۲/۲ و هموگلوبین ۶/۵ و پلاکت ۴۴۲۰۰۰ بود و تست بارداری منفی (βHCG) و تست های انعقادی نرمال بود و بیمار تحت



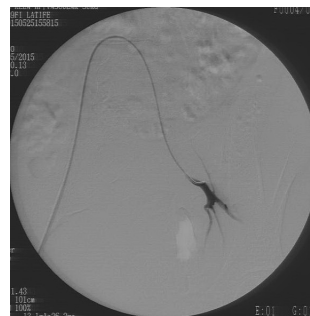ب

الف

شکل ۱: تصویر آنژیوگرافی شریان های ایلیاک (الف) و آنژیوگرافی سلکتیو شریان ایلیاک داخلی چپ (ب) آنوریسم کاذب در دیستال قسمت عرضی و ابتدای قسمت عمودی شریان رحمی مشاهده می شود.

تخمدانی یا سایر شاخه‌های آناستوموتیک ممکن است آمبولیزاسیون نتواند خونریزی را به‌طور کامل کنترل کند و همچنین عوارض مهم و در عین حال نادری مثل حوادث ترومبوآمبولیک و یا سپسیس ممکن است رخ دهد.^۵ در مورد حاضر هیچگونه عارضه‌ای اعم از عوارض زودرس مثل درد لگنی و تب و تهوع و استفراغ و یا عوارضی مثل حوادث ترومبوآمبولی و یا نارسایی تخمدان رخ نداد که علت این موضوع می‌تواند مهارت قابل قبول تیم رادیولوژی و نیز سن پایین بیمار حاضر باشد چرا که نارسایی تخمدان بیشتر در زنان با سن بالاتر از ۴۰ سال رخ می‌دهد.^۶ مطالعه Salomon در سال ۲۰۰۳ نشان داد که آمبولیزاسیون شریان لگن راهی بی‌خطر و مؤثر و نجات‌دهنده حیات در خونریزی‌های پس از زایمان می‌باشد. در ۱۷ بیمار هیچ اختلال قاعدگی یا علائم منوپوز زودرس دیده نشد. از پنج بیماری که تمایل به بارداری مجدد داشتند چهار فرزند سالم متولد شد، اما خونریزی پس از زایمان در همگی تکرار شد که منجر به دو مورد هیستریکتومی گردید. هیچ حاملگی ناخواسته‌ای رخ نداد و نتیجه‌گیری کردند که آمبولیزاسیون در درمان خونریزی پس از زایمان یک روش ایمن است که هیچ اختلالی در سیکل‌های قاعدگی و باروری افراد ایجاد نمی‌کند.^۷ در مطالعه Eriksson در تمام ۲۰ موردی که به‌علت خونریزی پس از زایمان تحت آمبولیزاسیون شریانی قرار گرفته بودند موردی از عوارض کوتاه‌مدت یا درازمدت عمده‌ای رخ نداد. تمام بیماران قاعدگی‌های نرمال داشتند. چهار بیمار حاملگی بعدی داشتند که حاصل آن پنج حاملگی ترم و دو حاملگی پره‌ترم بود.^۸ در بیمار حاضر نیز قاعدگی‌های بیمار به‌طور منظم برقرار شد ولی هنوز تلاشی برای حاملگی صورت نگرفته است.

در مطالعه گذشته‌نگر Cheong، ۱۱۷ زن که به‌دلیل خونریزی پس از زایمان مقاوم به درمان‌های نگهدارنده (شامل ماساژ رحمی، داروهای یوتروتونیک، درمان جراحی، لاسراسیون‌های مامایی و برداشتن بافت جفتی باقی‌مانده) تحت آمبولیزاسیون شریانی رحمی قرار گرفتند. ۶۹ مورد زایمان واژینال و ۴۸ مورد زایمان سزارین وجود داشتند. در ۱۴ مورد آمبولیزاسیون شریانی رحمی شکست خورد و این روش ۸۸٪ موفقیت داشت. ۱۰ مورد بیماران نیازمند آمبولیزاسیون مجدد بودند و چهار مورد هیستریکتومی رخ داد. در این مطالعه نشان داده شد آمبولیزاسیون شریانی رحمی موفقیت بالایی دارد و اغلب بدون عوارض مربوط به تکنیک می‌باشد. بنابراین زمانی که



شکل ۲: تصویر آنژیوگرافی پس از انجام آمبولیزاسیون حذف کامل آنوریسم و شاخه‌های دیستال شریان رحمی را نشان می‌دهد.

عارضه‌ای مشاهده نشد. پس از آمبولیزاسیون شریان رحمی به مدت پنج روز بیمار از نظر ادامه خونریزی واژینال تحت نظر قرار گرفت که خونریزی کنترل شده و مجدداً تکرار نشد.

بیمار با حال عمومی خوب و علائم حیاتی پایدار با آزمایش مبنی بر هماتوکریت ۲۶/۹٪ و هموگلوبین ۸/۸ g/l و با دستور مصرف قرص فروس سولفات سه بار در روز مرخص شد. در پیگیری پنج ماهه، بیمار قاعدگی‌های منظم داشت و خونریزی واژینال غیرطبیعی گزارش نشد.

بحث

در گزارش حاضر خانمی جوان با خونریزی شدید واژینال مقاوم به درمان‌های نگهدارنده پس از سزارین معرفی می‌شود که با انجام آمبولیزاسیون شریانی رحمی از جراحی‌های تهاجمی نظیر هیستریکتومی نجات یافت و باروری ایشان حفظ شد. در مطالعه Maassen از ۱۱ بیمار مبتلا به خونریزی پس از زایمان، ۹ نفر با موفقیت به آمبولیزاسیون شریانی رحمی پاسخ دادند. یک بیمار به دلیل خونریزی پس از زایمان نیاز به هیستریکتومی پیدا کرد و یک نفر دچار ترومبوآمبولی شد که تحت آمبولکتومی قرار گرفت و چنین نتیجه‌گیری کردند که آمبولیزاسیون شریانی رحمی روش ارزشمندی در درمان خونریزی شدید پس از زایمان است و در بیشتر موارد می‌تواند جایگزین جراحی شود،^۹ ولی به هر حال به دلیل تغذیه رحم از شریان

جدول ۱: مطالعات مشابه در زمینه انجام آمبولیزیشن شریان رحمی جهت درمان خونریزی شدید پس از زایمان

نویسندگان	سال انتشار	مجله	عنوان
^۴ Maassen MS, et al	۲۰۰۹	BJOG	عوارض آمبولیزیشن شریان رحمی در خونریزی‌های شدید پس از زایمان
^۵ Salomon LJ, et al	۲۰۰۳	Hum Reprod	نتایج باروری و حاملگی به‌دنبال آمبولیزیشن شریان رحمی در خونریزی‌های شدید پس از زایمان، مطالعه کوهورت
^۶ Eriksson LG, et al	۲۰۰۷	Acta Radiol	درمان خونریزی شدید پس از زایمان از طریق آمبولیزیشن شریان رحمی: جنبه‌های تکنیکی و طولانی‌مدت بر روی باروری و سیکل قاعدگی
^۹ Cheong JY	۲۰۱۴	Obstet Gynecol Sci	نتایج آمبولیزیشن شریان رحمی در خونریزی پس از زایمان (در مطالعه گذشته‌نگر بر روی ۱۱۷ مورد)
^{۱۰} Hayata E, et al	۲۰۱۰	Ultrasound Obstet Gynecol	گزارش یک مورد نادر خونریزی پس از زایمان به‌علت پارگی سودوآنوریسیم شریان رحمی سه ماه پس از سزارین

درمان‌های اولیه خونریزی‌های پس از زایمان شکست می‌خورند، این روش به‌عنوان روشی بی‌خطر و موثر و جایگزین هیستریکتومی می‌باشد،^۹ به‌طوری‌که در بیمار حاضر نیز آمبولیزیشن موفق شریان رحمی مانع از انجام اقدامات تهاجمی نظیر هیستریکتومی گردید. یکی دیگر از علل خونریزی واژینال و مشاهده توده لگنی پس از سزارین می‌تواند آنوریسیم کاذب شریان رحمی باشد.^{۱۰،۹}

در گزارش موردی که توسط Hayata و همکارانش در سال ۲۰۱۰ منتشر شد، خانمی جوان (۲۴ ساله) سه ماه بعد سزارین دچار خونریزی شدید واژینال شد به‌طوری‌که نیاز به بستری و ترنسفوژون پیدا کرد. ایشان با موفقیت تحت آمبولیزیشن شریان رحمی قرار گرفت و با این اقدام علائم بیمار به‌طور کامل بهبود و از اقدامات تهاجمی نجات یافت.^{۱۰}

در مورد حاضر نیز بیمار چند هفته پس از سزارین دچار

خونریزی شدید واژینال شد به‌طوری‌که نیاز به بستری و تزریق خون پیدا کرد. در بیشتر مطالعات آنوریسیم کاذب شریان رحمی در سونوگرافی معمولی یا داپلر تشخیص داده شده است،^{۱۰،۹} درحالی‌که در بیمار حاضر سونوگرافی هیچگونه یافته‌ای به‌نفع آنوریسیم را گزارش نکرد و در آنژیوگرافی انجام شده به‌منظور انجام آمبولیزیشن شریان رحمی، به‌طور اتفاقی آنوریسیم یاد شده تشخیص داده و درمان شد. مطالعات مشابه در زمینه انجام آمبولیزیشن شریان رحمی جهت درمان خونریزی شدید پس از زایمان در جدول ۱ نشان داده شده است. آمبولیزاسیون شریان رحمی یک درمان محافظه‌کارانه مناسب در خونریزی‌های دیررس پس از زایمان است که می‌تواند جایگزین اعمال جراحی وسیع مثل لیگاتور شریان‌های رحمی و هیپوگاستریک و بالاخره هیستریکتومی شود، از این‌رو نقش ارزشمندی در درمان و نیز حفظ باروری در این زنان جوان دارد.

References

1. Porcu G, Roger V, Jacquier A, Mazouni C, Rojat-Habib MC, Girard G, et al. Uterus and bladder necrosis after uterine artery embolisation for postpartum haemorrhage. *BJOG* 2005;112(1):122-3.
2. Kim TH, Lee HH, Kim JM, Ryu AL, Chung SH, Seok Lee W. Uterine artery embolization for primary postpartum. *Iran J Reprod Med* 2013;11(6):511-8.
3. Pelage JP, Le Dref O, Jacob D, Soyer P, Herbreteau D, Rymer R. Selective arterial embolization of the uterine arteries in the management of intractable post-partum hemorrhage. *Acta Obstet Gynecol Scand* 1999;78(8):698-703.
4. Maassen MS, Lambers MD, Tutein Nolthenius RP, van der Valk PH, Elgersma OE. Complications and failure of uterine artery embolisation for intractable postpartum haemorrhage. *BJOG* 2009;116(1):55-61.
5. Czeyda-Pommersheim F, Magee ST, Cooper C, Hahn WY, Spies JB. Venous thromboembolism after uterine fibroid embolization. *Cardiovasc Intervent Radiol* 2006;29(6):1136-40.
6. Kaump GR, Spies JB. The impact of uterine artery embolization on ovarian function. *J Vasc Interv Radiol* 2013;24(4):459-67.
7. Salomon LJ, deTayrac R, Castaigne-Meary V, Audibert F, Musset D, Ciorascu R, et al. Fertility and pregnancy outcome following

- pelvic arterial embolization for severe post-partum haemorrhage. A cohort study. *Hum Reprod* 2003;18(4):849-52.
8. Eriksson LG, Mulic-Lutvica A, Jangland L, Nyman R. Massive postpartum hemorrhage treated with transcatheter arterial embolization: technical aspects and long-term effects on fertility and menstrual cycle. *Acta Radiol* 2007;48(6):635-42.
 9. Cheong JY, Kong TW, Son JH, Won JH, Yang JI, Kim HS. Outcome of pelvic arterial embolization for postpartum hemorrhage: A retrospective review of 117 cases. *Obstet Gynecol Sci* 2014;57(1):17-27.
 10. Hayata E, Matsuda H, Furuya K. Rare case of postpartum hemorrhage caused by rupture of a uterine artery pseudoaneurysm 3 months after Cesarean delivery. *Ultrasound Obstet Gynecol* 2010;35(5):621-3.

Uterine artery embolization in late postpartum hemorrhage due to pseudoaneurysm: case report

Abstract

Received: 07 Sep. 2016 Revised: 14 Mar. 2017 Accepted: 17 Mar. 2017 Available online: 18 Mar. 2017

Sedigheh Ayati M.D.¹
Leila Pourali M.D.^{1*}
Masoud Pezeshkirad M.D.²
Atiyeh Vatanchi M.D.¹
Hoda Bagheri M.D.¹
Elnaz Ayati M.D.³

1- Department of Obstetrics and Gynecology, School of Medicine, Mashhad University of Medical Sciences, Mashhad, Iran.

2- Department of Radiology, School of Medicine, Mashhad University of Medical Sciences, Mashhad, Iran.

3- Department of Obstetrics and Gynecology, School of Medicine, Tehran University of Medical Sciences, Tehran, Iran.

Background: Late postpartum hemorrhage (PPH) is defined as uterine bleeding between 24 hours until 12 weeks after delivery. Uterine artery pseudoaneurysm is a rare cause of life-threatening late postpartum hemorrhage (PPH). Emergency uterine artery embolization (UAE) is an appropriate method for control of hemorrhage. The aim of this report was to present a case of uterine artery embolization in late postpartum hemorrhage due to uterine artery pseudoaneurysm.

Case Presentation: A 25-year-old woman with the history of three previous cesarean sections was admitted 35 days after the last cesarean. She had severe vaginal bleeding for 35 days after cesarean section. Because of severe vaginal bleeding 35 days after cesarean section, the patient was at nearly shock state (BP=90.60 mmHg, positive tilt test, tachycardia PR=120/m). In speculum examination, she had severe vaginal bleeding, but there was no lesion in vagina or cervix, also, bimanual examination of the uterus and adnexal area were normal. She reanimated by two liters of normal saline and uterotonic agents (oxytocin and methergine) were administered.

Laboratory data showed severe anemia (Hb=6.5 gr/dl), but coagulation tests were normal. Ultrasonography didn't show any abnormality. Because of continuation of vaginal bleeding after stabilization of the patient, UAE was planned. During pelvic angiography, a pseudoaneurysm was diagnosed and then it was treated by successful UAE.

Conclusion: Uterine artery embolization is a conservative management for control of late postpartum hemorrhage. It can be a useful and alternative method for uterine and hypogastric artery ligation and hysterectomy, therefore it has an important role in treatment and fertility preservation for young women.

Keywords: postpartum hemorrhage, pseudoaneurysm, uterine artery embolization.

* Corresponding author: Department of Obstetrics and Gynecology, Ghaem Hospital, Ahmadabad St., Mashhad, Iran.
Tel: +98- 51- 38412477
E-mail: pouralil@mums.ac.ir