

بررسی اثر اولتراسوند بر صدمات ایسکمی مغزی در مدل ترومبوآمبولیک سگته مغزی در رت

چکیده

زمینه و هدف: اولتراسوند به عنوان یک عامل محافظت‌کننده از اعصاب جهت افزایش تأثیر درمان با عوامل فیبرینولیتیک پس از ایسکمی مغزی به کار می‌رود. مطالعات نشان داده‌اند که امکان افزایش فعالیت فیبرینولیتیک توسط عوامل ترومبولیتیک مختلف وجود دارد. در این مطالعه اثر درمانی فعال‌کننده پلاسمینوژن بافتی (tPA) بطور توأم در مدل ترومبوآمبولیک سگته مغزی بکارگرفته شده است و هدف آن بررسی اثرات اولتراسوند به تنهایی یا به همراه عوامل ترومبولیتیک (tPA) در شرایط نورموترمی بر آسیب ایسکمی مغز می‌باشد. **روش بررسی:** در این مطالعه دو سری آزمایش انجام شده است. در آزمایش یک، دمای مغز و رکتوم مقایسه گردید. در آزمایش دوم اثرات نوروپروتکتیو اولتراسوند در مدل ترومبوآمبولیک سگته مغزی به تنهایی یا به همراه tPA مورد بررسی قرار گرفت. حجم انفارکتوس، ادم مغزی و اختلالات نورموترمی پس از انسداد شریان مغزی میانی (MCA) محاسبه گردید. میزان اختلالات حرکتی نورولوژیک و فعالیت تشنجی توسط تست های رفتاری اندازه‌گیری گردید. **یافته‌ها:** دما در مغز تقریباً ۰/۵ درجه سانتیگراد کمتر از دمای رکتوم می‌باشد. اولتراسوند به تنهایی می‌تواند میزان حجم انفارکتوس را نسبت به گروه کنترل به میزان ۳۰ درصد کاهش دهد ($p < 0/05$). اولتراسوند اختلالات نورولوژیک را بهبود داده و ادم مغزی را بطور معنی‌داری کاهش می‌دهد ($p < 0/05$). **نتیجه‌گیری:** اولتراسوند بر ایجاد اثرات مفید در مدل آمبولیک سگته مغزی در رت مؤثر است و قادر به افزایش بهبود حاصل از عوامل درمانی در آسیب ایسکمی می‌گردد.

کلمات کلیدی: استروک، اولتراسوند، فعال‌کننده پلاسمینوژن بافتی

علیرضا شعبانزاده^{۱*}

مجید غفارپور^۲

اشفق شوئیب^۳

محمد بداغ آبادی^۱

۱- مرکز تحقیقات بیماریهای علوم اعصاب ایران،

مرکز تحقیقات و بانک فرآورده‌های پیوندی ایران

۲- گروه نورولوژی و مرکز تحقیقات علوم

اعصاب ایران

دانشگاه علوم پزشکی تهران

۳- مرکز تحقیقات علوم اعصاب، دانشگاه آلبرتا

*نویسنده مسئول: نشانی: دانشگاه علوم پزشکی تهران -

مرکز تحقیقات بیماریهای علوم اعصاب ایران

تلفن: ۶۶۴۱۹۴۸۴

email: shaebanz@sina.tums.ac.ir

مقدمه

بدون حضور داروها در حالت IN VIVO و حالت IN VITRO نشان داده شده است^{۷-۹} از آنجا که درمان ترومبولیتیک همراه با خطر خونریزی است^{۱۰} بکارگیری US منجر به افزایش اثرات درمانی عوامل فیبرینولیتیک می‌شود. گسترش بکارگیری US به صورت غیرتهاجمی در درمان ترومبولیتیک از اوایل دهه ۱۹۹۰ آغاز گردید. این مطالعات نشان داده‌اند که امکان افزایش فعالیت فیبرینولیتیک توسط عوامل ترومبولیتیک مختلف وجود دارد.^{۱۱-۱۳} در دهه ۱۹۹۰ بسیاری از مطالعات IN VITRO و IN VIVO نشان داده‌اند که درمان با US در فیبرینولیز موثر است. پیشرفت‌های متعاقب این نتایج روی دو محدوده درمانی با فرکانسهای پایین (کیلوهرتز)^{۱۴-۱۶} و فرکانسهای بالا (مگاهرتز)^{۱۷-۱۹} تمرکز گردید. از US در درمان انسدادی عروق

در اواسط دهه ۱۹۷۰ Trubestein و همکاران قدرت اولتراسوند (US) را در القاء فیبرینولیز نمایش دادند. در کارهای آغازین US را بدون استفاده از داروهای ترومبولیتیک بکار بردند.^۱ پیشرفت بکارگیری US و کاتترهای اولتراسونیک در القاء فیبرینولیز به تدریج در دهه ۱۹۸۰ گسترش یافت.^{۲-۵} دستاوردهای داروئی فیبرینولیتیک روند بکارگیری اولتراسوند را تحت تاثیر قرار داد. اخیراً^{۱۱} بکارگیری US در فیبرینولیز بدون داروهای ترومبولیتیک مجدداً مورد توجه قرار گرفته است. US در دهه ۱۹۸۰ تهاجمی بود^{۱۳و۱۴} ولی امروزه به صورت غیر تهاجمی بکار گرفته می‌شود و اثرات فیبرینولیتیک آن

و $high\ tPA-6$ ($n=8$) $high\ tPA+US-5$ ($n=8$) $low\ tPA-$ ۴ در گروه کنترل، نرمال سالین (۰/۹٪) و در گروه US، اولتراسوند در فرکانس یک مگاهرتز و شدت $1\ W/Cm^2$ و $duty\ cycle$ ۱۰ درصد، در گروه $low- tPA+US$ ، اولتراسوند در فرکانس یک مگا هرتز و شدت $1\ W/Cm^2$ و $duty\ cycle$ ۱۰ درصد به همراه tPA با دوز پایین $10\ mg/kg$ ، در گروه $high\ tPA+US$ ، اولتراسوند در فرکانس یک مگاهرتز و شدت $1\ W/Cm^2$ و $duty\ cycle$ ۱۰ درصد به همراه tPA با دوز $20\ mg/kg$ داخل وریدی، در گروه $high\ tPA$ ، دوز پایین $20\ mg/kg$ داخل وریدی، به حیوانات تجویز گردید. تمامی داروها به صورت داخل وریدی تزریق گردید و حیوانات ۴۸ ساعت پس از انسداد MCA گردن زده شدند. مراحل انجام کار: ایسکمی موضعی مغزی یک طرفه در مغز توسط تزریق لخته خون از پیش آماده شده به داخل MCA ایجاد گردید.^{۳۹} به طور خلاصه، در ابتدا، حیوانات توسط فوران ۳٪ بیهوش گردیده و این بیهوشی توسط فوران ۱/۵ درصد با ترکیبی از گازهای O_2 و N_2O در حین جراحی ادامه یافت. دمای مغز حیوان در حین جراحی 39.0 ± 0.3 ثابت نگه داشته می‌شد. یک شکاف طولی به اندازه دو سانتیمتر در راستای خط میانی مهره گردنی بر روی پوست ایجاد گردید. بخش انتهایی شریان کاروتید خارجی راست (ECA) مسدود شده و نهایتاً "قطع گردید. یک کاتتر پلی‌اتیلن از نوع PE-۱۰، که توسط ترومبین گاوی پر شده بود به داخل لومن ECA راست از طریق یک منفذ کوچک فرستاده شد. ۱۰ میکرولیتر خون کشیده شد و به مدت ۱۵ دقیقه در کاتتر باقی ماند تا فرایند تشکیل لخته خون کامل گردد. متعاقب تشکیل لخته، کاتتر دیگری به اندازه ۱۷ میلی‌متر به داخل شریان کاروتید داخلی (ICA) فرستاده شد بطوری که تقریباً "نوک کاتتر در فاصله یک میلیمتری منشاء MCA قرار گیرد. پس از تزریق لخته، کاتتر از شریان خارج شد و منافذ بوسیله نخ جراحی مسدود شدند. حیوان پس از طی سه ساعت شرایط هیپوترمی به داخل قفس فرستاده شد. در آزمایشات قبلی تفاوت معنی‌داری در تغییرات دینامیک در مدل انسداد عروقی آمبولیک مشاهده نگردید.^{۴۰}

مراحل اندازه‌گیری حجم سکنه مغزی قبلاً^{۴۱} به طور جزئی توضیح داده شده است.^{۳۹} ۴۸ ساعت پس از انسداد MCA، مغز از جمجمه خارج گردید. هشت برش مغزی با ضخامت دو میلی‌متر تهیه و توسط محلول ۲٪ triphenyltetrazolium chloride - ۳ و ۵ و ۲

قلب^{۲۰،۲۱} و همچنین در درمان انسدادی عروق مغز^{۲۲،۲۳} در بالین استفاده شده است. بکارگیری توأم درمانی عوامل ترومبولیتیک US و میکروبابل اثرات فیبرینولیتیک مؤثرتری را نشان داد.^{۲۶-۳۱} القاء فیبرینولیز می‌تواند بدون داروهای ترومبولیتیک تنها با استفاده از US و میکروبابل (Microbubble) انجام شود.^{۲۲-۲۴} خاصیت ترومبولیتیک اولتراسوند بستگی به فرکانس و شدت اولتراسوند انتقال یافته دارد. افت امواج اولتراسوند در استخوان جمجمه با افزایش فرکانس افزایش می‌یابد.^{۳۳} فرکانس‌های کمتر از یک مگاهرتز نسبت به فرکانسهای بیش از ۱/۵ مگاهرتز که اغلب برای تشخیص بکار می‌روند اثر درمانی بیشتری دارند. یافته‌های پژوهشی نشان می‌دهند که امواج اولتراسوند تحریک آنزیم‌های فیبرینولیز را سرعت می‌بخشند. ترومبولیز القاء شده توسط استرپتوکیناز، اوروکیناز یا rt-PA بوسیله امواج اولتراسوند با شدت‌های بین $0.6-4\ W/cm^2$ و فرکانس‌های بین یک مگاهرتز تا ۱۸۵ کیلوهرتز افزایش می‌یابد.^{۳۴-۳۸}

روش بررسی

تمامی حیواناتی که در این آزمایش بکار رفتند موش‌های رت نر با محدوده وزنی ۲۵۰-۲۰۰ گرم بودند در این پژوهش از پروتکل‌های مربوط به نگهداری حیوان و بکارگیری آن در کارهای پژوهشی استفاده شده است. این پژوهش شامل دو مطالعه می‌باشد:

مطالعه ۱: در این بخش دمای رکتوم و مغز رت را با یکدیگر مقایسه کردیم. دمای رکتوم و مغز توسط ترمومتر YSI مورد اندازه‌گیری قرار می‌گرفت. زمان متوسط نیز برحسب دقیقه ثبت گردید. ۱۲ عدد رت نر بطور تصادفی انتخاب شدند و در یک مدت سه ساعته تحت کنترل قرار گرفتند. دمای مغز توسط بکارگیری یک پروب که در ناحیه برگما $1/7$ میلی‌متر و اینترااولار $10/7$ میلی‌متر نیمکره راست مغز قرار گرفته بود، اندازه‌گیری شد. از آنجایی که در طی مدت جراحی برای ایجاد مدل ترومبوآمبولیک سکنه مغزی قادر به بکارگیری پروب سنجش دما در مغز نمی‌باشیم و تنها قادر به ثبت دمای رکتوم هستیم، این بخش از آزمایش جهت تعیین میزان ارتباط و همبستگی دمای رکتوم و مغز طراحی گردید.

مطالعه ۲: اثرات US در ضایعه ایسکمی مغزی با یا بدون tPA در رت ارزیابی شد. حیوان‌ها بطور تصادفی به شش گروه تقسیم گردیدند. ۱- کنترل ($n=10$) $US-2$ ($n=8$) $US-3$ ($n=8$) $low\ tPA + US$

معنی داری نداشت و تنها تفاوت معنی داری بین دو گروه US+ و US high tPA مشاهده شد ($P < 0/01$). ادم مغزی برحسب درصد در گروههای کنترل، low tPA، US +low tPA، high tPA و US+high tPA به ترتیب برابر با $(\text{mean} \pm \text{SD})$ $7/32 \pm 1/9$ ، $5/33 \pm 2/09$ ، $4/44 \pm 1/64$ ، $5/85 \pm 1/42$ ، $3/73 \pm 1/19$ ، $4/45 \pm 1/6$ درصد بود. (نمودار ۲) در گروه دوم که US به تنهایی به کارگرفته شده است، میزان ادم معادل $5/63 \pm 1/78$ می باشد. بکارگیری اولتراسوند به همراه high tPA یا low tPA به تنهایی یا در شرایط نورموترمی میزان ادم مغزی را به طور معنی داری نسبت به گروه کنترل به ترتیب با $P < 0/001$ یا $P < 0/05$ کاهش داده است. ادم مغزی در گروه US نسبت به حیوانات گروه کنترل نیز به طور معنی داری تغییر کرده است. تغییرات اختلالات حرکتی نورولوژیک طی ۳، ۲۴ و ۴۸ ساعت در گروههای متفاوت مطابق جدول شماره ۱ نمایش داده شده است. سه ساعت پس از آمبولیزاسیون، تمامی حیوانات اختلال حرکتی معنی داری را نشان داده اند که با میانه ۳ برای گروههای کنترل، US، low tPA، US +low tPA، high tPA و US+high tPA بیان شده است. در ساعت ۲۴ پس از آمبولیزاسیون، میانه اختلالات مشاهده شده در گروههای US+high tPA و US+low tPA نسبت به گروه کنترل بهبود یافته است ($P < 0/05$). ۴۸ ساعت پس از آمبولیزاسیون، اختلالات نورولوژیک نسبت به گروه کنترل کاهش معنی داری را نشان داد ($P < 0/05$). سه ساعت پس از انسداد MCA، فعالیت تشنجی در دو رت از گروه کنترل و یک رت از هر یک از گروههای low tPA، US +low tPA، high tPA مشاهده گردید. ۲۴ و ۴۸ ساعت پس از آمبولیزاسیون، فعالیت تشنجی در یک رت از هر یک از گروههای آزمایش مشاهده شد. در این مطالعه فعالیت تشنجی در گروههایی که US+high tPA یا high tPA دریافت کرده بودند مشاهده نگردید. میزان وقوع تشنج در زمانهای ۳، ۲۴ و ۴۸ ساعت

جدول ۱- اختلالات نورولوژیک بعد از ایسکمی مغزی

گروه	۳ ساعت	۲۴ ساعت	۴۸ ساعت
کنترل (n=10)	۳ (۲/۲۵-۳/۷۵)	۵ (۲-۳)	۲ (۲-۳)
US (n=8)	۳ (۲/۲۵-۳/۷۵)	۵ (۲-۳)	۲ (۲-۳)
US+ low tPA (n=8)	۳ (۲-۳)	۲ (۲-۲)	۱/۵ (۱-۲)
Low tPA (n=8)	۳ (۲/۵-۳)	۳ (۲-۳)	۲ (۱-۲)
US+ high tPA (n=8)	۳ (۲-۳)	۲ (۱/۲۵-۲)	۱ (۱-۲)
High tPA (n=9)	۳ (۲-۳)	۲ (۲-۲/۵)	۲ (۱-۲)

رنگ آمیزی گردید. ناحیه دچار ایسکمی سفید رنگ در مقابل نواحی طبیعی قرمز رنگ مشخص می گردد. حجم سکنه و ادم مغزی مطابق فرمول زیر محاسبه گردید:

حجم سکنه = (حجم نیمکره چپ - حجم نیمکره راست + حجم سکنه اندازه گیری شده) تقسیم بر حجم نیمکره چپ

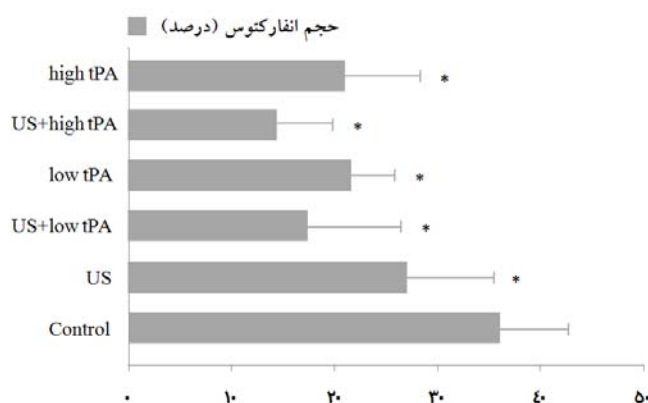
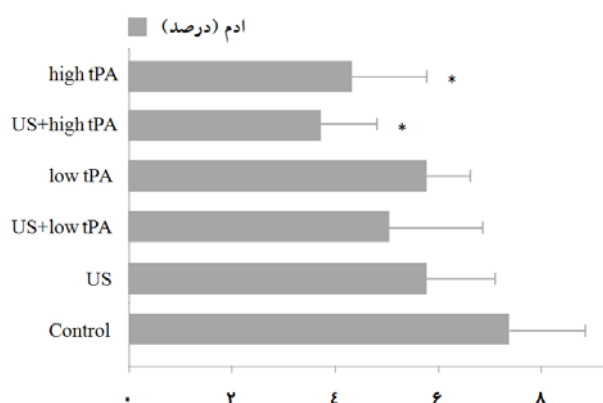
ادم = (حجم نیمکره راست - حجم نیمکره چپ) تقسیم بر حجم نیمکره چپ

اختلالات و فعالیت های تشنجی در زمانهای ۳، ۲۴ و ۴۸ ساعت در مطالعه دوم پس از تزریق لخته به داخل MCA مورد ارزیابی قرار گرفت. در ارزشیابی از سیستم امتیازدهی 22 Bederson و 23 Racine استفاده گردید. مدل راسین یک روش کمی کردن رفتارهای تشنجی به شرح ذیل میباشد امتیازها بین صفر تا پنج در این روش مشخص شده اند. ۰ = عدم مشاهده تشنج، ۱ = حرکت ریتمیک دهان و صورت، ۲ = تکان دادن ریتمیک سر، ۳ = کلونوس اندام جلویی، ۴ = بلند شدن روی پا و کلونوس دو طرفه اندام جلویی، ۵ = بلند شدن روی پا و افتادن. حجم انفارکتوس، ادم، اختلال خون رسانی و نشت سد خونی مغزی به وسیله آزمون ANOVA یک طرفه و آزمون متعاقب Tukey بررسی گردید. اختلال رفتار با آزمون های Kruskal-Wallis و Wilcoxon Signed Ranks Test آنالیز و بر حسب interquartale range بیان گردید. $P < 0/05$ از نظر آماری معنی دار تلقی گردید.

یافته ها

مطالعه ۱: متوسط دمای مغز حدوداً $0/5$ درجه سانتیگراد کمتر از دمای رکتوم در رت می باشد. متوسط دمای رکتوم در یک دوره زمانی سه ساعته در ۱۲ حیوان غیرجراحی شده و در شرایط نورموترمی برابر $(\text{mean} \pm \text{SD})$ $37/5 \pm 0/8$ و برای مغز برابر $37 \pm 0/7$ می باشد.

مطالعه ۲: اولتراسوند حجم سکنه مغزی را در رت در شرایط نورموترمی کاهش می دهد. در گروههای کنترل، US + low tPA، low tPA، US+ high tPA و high tPA، حجم انفارکتوس برحسب درصد به ترتیب در نیمکره های راست مغزی ۴۸ ساعت پس از آمبولیزاسیون برابر با $(\text{mean} \pm \text{SD})$ $4/16 \pm 34/56$ ، $6/72 \pm 17/09$ ، $7/80 \pm 21/25$ ، $10/72 \pm 13/5$ و $6/17 \pm 20/61$ می باشد. (نمودار و شکل ۱) در گروه دوم، که US به کارگرفته شده بود میزان حجم انفارکتوس معادل $7/41 \pm 25/66$ و بطور معنی داری کوچکتر از گروه کنترل بود ($P < 0/05$). حجم انفارکتوس بین گروههایی که اولتراسوند به تنهایی یا به همراه دوز پایین tPA را دریافت می کردند تفاوت



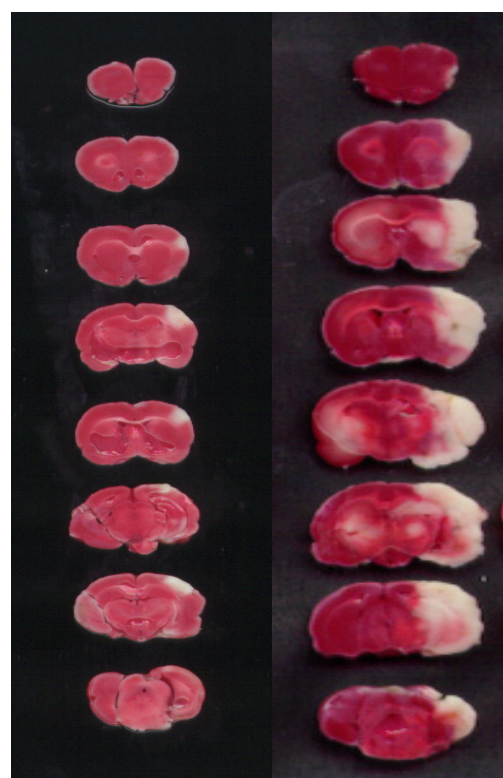
نمودار-۲: اثرات اولتراسوند در ادم مغزی در رت. ادم مغزی ۴۸ ساعت پس از انسداد MCA اندازه گیری شد. نمودار نشانگر mean+SD می باشد. * نشانگر تفاوت معنی دار نسبت به گروه کنترل می باشد ($P < 0.05$). در گروه کنترل و گروه های US، US+low tPA، US+high tPA، low tPA (n=8) و گروه های high tPA (n=9).

نمودار-۱: اثرات اولتراسوند در حجم انفارکتوس. حجم انفارکتوس ۴۸ ساعت پس از انسداد MCA اندازه گیری شد. نمودار نشانگر mean+SD می باشد. * نشانگر تفاوت معنی دار نسبت به گروه کنترل می باشد ($P < 0.05$). در گروه کنترل و گروه های US، US+low tPA، US+high tPA، low tPA (n=8) و گروه های high tPA (n=9).

پس از انسداد MCA بین گروه های کنترل و سایر گروه ها تفاوت معنی داری مشاهده نگردید.

بحث

اثر تقویتی بر عمل داروهای ترومبولیتیک توسط US یکسان نمی باشد، این اثر همانند سایر ویژگی های درمانی US در علم پزشکی می باشد. Harrison و همکاران نشان داده اند که US میزان سیتوتوکسیسیته عوامل شیمی درمانی را افزایش می دهد.^{۴۵} قبلاً گزارش گردیده بود که اولتراسوند می تواند اختلالات متعاقب مدل امبولیک سکته مغزی را کاهش دهد همچنین گزارش شده بود که اثر درمانی tPA بر بهبود عوارض مدل ایسکمی مغزی در شرایط نورموترمی و هیپرترمی مؤثر است.^{۴۶} نتایج نشان داده اند که اولتراسوند می تواند اثرات درمانی tPA را افزایش دهد زیرا بکارگیری توام US و tPA میزان عوارض ایسکمی را در مقایسه با بکارگیری هر کدام به تنهایی کاهش داده است. tPA مقدار N-methyl-d-aspartate-evoked Ca^{2+} که عامل مهمی در ایجاد توکسیسیته سلول عصبی و به دنبال آن مرگ سلولی می باشد را افزایش می دهد.^{۴۶،۴۷} نتایج این مطالعه با مطالعات Behrens و همکاران مبنی بر اثر افزایش یافته فیبرینولیتیک t-PA در شدت ها و فرکانس های متفاوت US همخوانی دارد.^{۴۹،۴۸ و ۱۴} این اثرات محافظتی باعث افزایش جریان خون در لخته و اطراف



شکل-۱: تصویر برشهای مغزی که دو ناحیه دچار انفارکت مورد نمایش قرار گرفته است، ناحیه Light red نمایانگر نکرورز نورونی ناقص (selective neuronal) و ناحیه سفید رنگ نمایانگر نکرورز نورونی تام (total necrosis): A. یک نمونه از آسیب ایسکمی در گروه درمان شده با US و tPA: B. یک نمونه از آسیب ایسکمی در گروه کنترل (در این گزارش ناحیه سفید آنالیز گردیده است).

فعال‌سازی پلاکت‌ها می‌تواند اثر فیبرینولیز داشته باشد و باعث فشرده شدن بیشتر لخته‌های خونی گردد.^{۵۸،۵۹} ولی این اثر فعال‌سازی پلاکت‌ها در شدتهای پایین US (0.7 W/cm^2) مشاهده نشده است.^{۶۰} فعال‌سازی پلاکت‌ها وابسته به فرکانس و شدت US می‌باشد.^{۵۷،۶۱} بر پایه اطلاعات موجود مکانیسم‌های مؤثر در فرآیند فیبرینولیتیک در فرکانس بالا و شدت پایین امواج US نسبت به دارو اختصاصی نیستند^{۶۲} و اندازه مشتقات یا تولیدات دیگر پلاسمایی را تغییر نداده^{۱۳} و باعث گسیخته شدن لخته نمی‌شوند.^{۶۲} بالعکس تصور می‌شود که اثر جمعی امواج US می‌تواند باعث افزایش انتقال عوامل لیتیک به داخل لخته‌ها شده و متعاقب آن جریان را در ترومبوس افزایش دهد،^{۴۹} همچنین باعث می‌شود که فیبرهای فیبرین پراکنده شده و به فیبرهای کوچکتر تبدیل گردند^{۱۸،۶۳} و باعث تغییر در تمایل دارو به جایگاه‌های اتصال شده و در نهایت منجر به افزایش اتصال و اثر دارو گردند.^{۵۲} این مطالعه پیشنهاد می‌کند که امواج US می‌توانند به عنوان عوامل محافظتی در مغز آسیب دیده ایسکمیک در مدل ترومبومبولیک رت مطرح باشند.

آن^{۵۰،۵۱} و القاء تغییر در ساختمان فیبرین^{۵۲،۵۳} و افزایش تجمع t-PA و پلاسمینوژن در سطح لخته می‌شود.^{۵۴-۵۶} در مطالعه حاضر ما اثرات درمانی اولتراسوند را در مدل حیوانی و تحت شرایط نورموترمی انجام دادیم. نتایج نشان داد که بکارگیری US در رت‌ها در شرایط نورموترمی دارای اثرات محافظتی است. کاهش حجم انفارکت مغزی در هر دو گروه US و t-PA -US مشاهده گردید. بکارگیری US همچنین زمان بهبود اختلال حرکتی را به طور معنی‌داری کاهش داد. این اطلاعات نشان می‌دهد که US از بدتر شدن اختلالات متعاقب سکته مغزی جلوگیری می‌نماید. مکانیسم‌های متعددی جهت بیان نحوه عمل کرد US در مورد مدل ترومبومبولیک سکته مغزی در شرایط نورموترمی وجود دارد که به شرح زیر می‌باشد. ۱- اریتروسیت‌های داخل لخته خون به دنبال در معرض قرارگرفتن US با فرکانس پایین شکافته و گسیخته می‌شوند و باعث فیبرینولیز می‌گردد.^{۵۶} گسیخته شدن اریتروسیت‌ها در هنگام بکارگیری US با فرکانس بالا در خون غیر لخته نیز نشان داده شده است.^{۵۷} اثر رهایش Hb در از بین بردن اریتروسیت‌ها اثر فیبرینولیتیک امواج US را افزایش داده است.^{۵۶،۵۷}

References

- Trübestein G, Engel C, Etzel F, Sobbe A, Cremer H, Stumpff U. Thrombolysis by ultrasound. *Clin Sci Mol Med Suppl* 1976; 3: 697-8.
- Siegel RJ, Atar S, Fishbein MC, Brasch AV, Peterson TM, Nagai T, et al. Noninvasive transcutaneous low frequency ultrasound enhances thrombolysis in peripheral and coronary arteries. *Echocardiography* 2001; 18: 247-57.
- Siegel RJ, Cumberland DC, Crew JR, DonMichael A, Myler RK, Ariani M, et al. Ultrasound angioplasty. *J Invasive Cardiol* 1991; 3: 135-43.
- Philippe F, Drobinski G, Bucherer C, Ankri A, Lacombe C, Kremer D, et al. Effects of ultrasound energy on thrombi in vitro. *Cathet Cardiovasc Diagn* 1993; 28: 173-8.
- Hong AS, Chae JS, Dubin SB, Lee S, Fishbein MC, Siegel RJ. Ultrasonic clot disruption: an in vitro study. *Am Heart J* 1990; 120: 418-22.
- Siegel RJ, Cumberland DC, Myler RK, DonMichael TA. Percutaneous ultrasonic angioplasty: initial clinical experience. *Lancet* 1989; 2: 772-4.
- Cintas P, Le Traon AP, Larrue V. High rate of recanalization of middle cerebral artery occlusion during 2-MHz transcranial color-coded Doppler continuous monitoring without thrombolytic drug. *Stroke* 2002; 33: 626-8.
- Nedelmann M, Brandt C, Schneider F, Eicke BM, Kempfski O, Krummenauer F, et al. Ultrasound-induced blood clot dissolution without a thrombolytic drug is more effective with lower frequencies. *Cerebrovasc Dis* 2005; 20: 18-22.
- Schafer S, Kliner S, Klinghammer L, Kaarmann H, Lucic I, Nixdorff U, et al. Influence of ultrasound operating parameters on ultrasound-induced thrombolysis in vitro. *Ultrasound Med Biol* 2005; 31: 841-7.
- Scroggins NM. Hemorrhagic disorders associated with thrombolytic therapy. *Crit Care Nurs Clin North Am* 2000; 12: 353-63.
- Tachibana K, Tachibana S. Albumin microbubble echo-contrast material as an enhancer for ultrasound accelerated thrombolysis. *Circulation* 1995; 92: 1148-50.
- Lauer CG, Burge R, Tang DB, Bass BG, Gomez ER, Alving BM. Effect of ultrasound on tissue-type plasminogen activator-induced thrombolysis. *Circulation* 1992; 86: 1257-64.
- Francis CW, Onundarson PT, Carstensen EL, Blinc A, Meltzer RS, Schwarz K, Marder VJ. Enhancement of fibrinolysis in vitro by ultrasound. *J Clin Invest* 1992; 90: 2063-8.
- Behrens S, Daffertshofer M, Spiegel D, Hennerici M. Low-frequency, low-intensity ultrasound accelerates thrombolysis through the skull. *Ultrasound Med Biol* 1999; 25: 269-73.
- Tachibana K. Enhancement of fibrinolysis with ultrasound energy. *J Vasc Interv Radiol* 1992; 3: 299-303.
- Akiyama M, Ishibashi T, Yamada T, Furuhashi H. Low-frequency ultrasound penetrates the cranium and enhances thrombolysis in vitro. *Neurosurgery* 1998; 43: 828-32.
- Luo H, Steffen W, Cercek B, Arunasalam S, Maurer G, Siegel RJ. Enhancement of thrombolysis by external ultrasound. *Am Heart J* 1993; 125: 1564-9.

18. Nilsson AM, Odselius R, Roijer A, Olsson SB. Pro- and antifibrinolytic effects of ultrasound on streptokinase-induced thrombolysis. *Ultrasound Med Biol* 1995; 21: 833-40.
19. Pfaffenberger S, Devcic-Kuhar B, El-Rabadi K, Groschl M, Speidl WS, Weiss TW, et al. 2MHz ultrasound enhances t-PA-mediated thrombolysis: comparison of continuous versus pulsed ultrasound and standing versus travelling acoustic waves. *Thromb Haemost* 2003; 89: 583-9.
20. Singh M, Rosenschein U, Ho KK, Berger PB, Kuntz R, Holmes DR. Treatment of saphenous vein bypass grafts with ultrasound thrombolysis: a randomized study (ATLAS). *Circulation* 2003; 107: 2331-6.
21. Cohen MG, Tuero E, Bluguermann J, Kevorkian R, Berrocal DH, Carlevaro O, et al. Transcutaneous ultrasound-facilitated coronary thrombolysis during acute myocardial infarction. *Am J Cardiol* 2003; 92: 454-7.
22. Alexandrov AV, Molina CA, Grotta JC, Garami Z, Ford SR, Alvarez-Sabin J, Montaner J, et al. Ultrasound-enhanced systemic thrombolysis for acute ischemic stroke. *N Engl J Med* 2004; 351: 2170-8.
23. Daffertshofer M, Gass A, Ringleb P, Sitzer M, Sliwka U, Els T, et al. Transcranial low-frequency ultrasound-mediated thrombolysis in brain ischemia: increased risk of hemorrhage with combined ultrasound and tissue plasminogen activator: results of a phase II clinical trial. *Stroke* 2005; 36: 1441-6.
24. Birnbaum Y, Atar S, Luo H, Nagai T, Siegel RJ. Ultrasound has synergistic effects in vitro with tirofiban and heparin for thrombus dissolution. *Thromb Res* 1999; 96: 451-8.
25. Mizushige K, Kondo I, Ohmori K, Hirao K, Matsuo H. Enhancement of ultrasound-accelerated thrombolysis by echo contrast agents: dependence on microbubble structure. *Ultrasound Med Biol* 1999; 25: 1431-7.
26. Cintas P, Nguyen F, Boneu B, Larrue V. Enhancement of enzymatic fibrinolysis with 2-MHz ultrasound and microbubbles. *J Thromb Haemost* 2004; 2: 1163-6.
27. Culp WC, Erdem E, Roberson PK, Husain MM. Microbubble potentiated ultrasound as a method of stroke therapy in a pig model: preliminary findings. *J Vasc Interv Radiol* 2003; 14: 1433-6.
28. Culp WC, Porter TR, Xie F, Goertzen TC, McCowan TC, Vonk BN, et al. Microbubble potentiated ultrasound as a method of declotting thrombosed dialysis grafts: experimental study in dogs. *Cardiovasc Intervent Radiol* 2001; 24: 407-12.
29. Culp WC, Porter TR, McCowan TC, Roberson PK, James CA, Matchett WJ, Moursi M. Microbubble-augmented ultrasound declotting of thrombosed arteriovenous dialysis grafts in dogs. *J Vasc Interv Radiol* 2003; 14:343-7.
30. Wu Y, Unger EC, McCreery TP, Sweitzer RH, Shen D, Wu G, et al. Binding and lysing of blood clots using MRX-408. *Invest Radiol* 1998; 33: 880-5.
31. Porter TR, Kricsfeld D, Lof J, Everbach EC, Xie F. Effectiveness of transcranial and transthoracic ultrasound and microbubbles in dissolving intravascular thrombi. *J Ultrasound Med* 2001; 20: 1313-25.
32. Nishioka T, Luo H, Fishbein MC, Cercek B, Forrester JS, Kim CJ, et al. Dissolution of thrombotic arterial occlusion by high intensity, low frequency ultrasound and dodecafluoropentane emulsion: an in vitro and in vivo study. *J Am Coll Cardiol* 1997; 30: 561-8.
33. Lesnikovich IuA, Adzerokho IE, Shkumatov VM. Structure-functional change in streptokinase exposed to ultrasound. *Biomed Khim* 2003; 49: 183-90.
34. Langévin MP. Lés ondes ultrasonores. *Rev Gen Elect* 1928; 23: 626.
35. Dussik KT. Über die möglichkeit hochfrequente mechanische schwingungen als diagnostisches hilfsmittel zu verwerten. *Z Neurol Psychiat* 1942; 174: 153.
36. Banerjee A, Chisti Y, Banerjee UC. Streptokinase: a clinically useful thrombolytic agent. *Biotechnol Adv* 2004; 22: 287-307.
37. Johnson AJ, McCarty WR. The lysis of artificially induced intravascular clots in man by intravenous infusions of streptokinase. *J Clin Invest* 1959; 38: 1627-43.
38. Loy JA, Lin X, Schenone M, Castellino FJ, Zhang XC, Tang J. Domain interactions between streptokinase and human plasminogen. *Biochemistry* 2001; 40: 14686-95.
39. Wang CX, Yang Y, Yang T, Shuaib A. A focal embolic model of cerebral ischemia in rats: introduction and evaluation. *Brain Res Brain Res Protoc* 2001; 7: 115-20.
40. Yang Y, Li Q, Wang CX, Jeerakathil T, Shuaib A. Dose-dependent neuroprotection with tiagabine in a focal cerebral ischemia model in rat. *Neuroreport* 2000; 11: 2307-11.
41. Shuaib A, Wang CX, Yang T, Noor R. Effects of Nonopeptide V1 vasopressin receptor antagonist SR-49059 on infarction volume and recovery of function in a focal embolic stroke model. *Stroke* 2002; 33: 3033-7.
42. Bederson JB, Pitts LH, Tsuji M, Nishimura MC, Davis RL, Bartkowski H. Rat middle cerebral artery occlusion: evaluation of the model and development of a neurologic examination. *Stroke* 1986; 17: 472-6.
43. Racine R, Okujava V, Chipashvili S. Modification of seizure activity by electrical stimulation. 3. Mechanisms. *Electroencephalogr Clin Neurophysiol* 1972; 32: 295-9.
44. Chen CH, Toung TJ, Sapirstein A, Bhardwaj A. Effect of duration of osmotherapy on blood-brain barrier disruption and regional cerebral edema after experimental stroke. *J Cereb Blood Flow Metab* 2006; 26: 951-8.
45. Harrison GH, Balcer-Kubiczek EK, Gutierrez PL. In vitro mechanisms of chemopotential by tone-burst ultrasound. *Ultrasound Med Biol* 1996; 22: 355-62.
46. Noor R, Wang CX, Shuaib A. Hyperthermia masks the neuroprotective effects of tissue plasminogen activator. *Stroke* 2005; 36: 665-9.
47. Nicole O, Docagne F, Ali C, Margail I, Carmeliet P, MacKenzie ET, et al. The proteolytic activity of tissue-plasminogen activator enhances NMDA receptor-mediated signaling. *Nat Med* 2001; 7: 59-64.
48. Behrens S, Spengos K, Daffertshofer M, Schroeck H, Dempfle CE, Hennerici M. Transcranial ultrasound-improved thrombolysis: diagnostic vs. therapeutic ultrasound. *Ultrasound Med Biol* 2001; 27: 1683-9.
49. Siddiqi F, Blinc A, Braaten J, Francis CW. Ultrasound increases flow through fibrin gels. *Thromb Haemost* 1995; 73: 495-8.
50. Sakharov DV, Barrertt-Bergshoeff M, Hekkenberg RT, Rijken DC. Fibrin-specificity of a plasminogen activator affects the efficiency of fibrinolysis and responsiveness to ultrasound: comparison of nine plasminogen activators in vitro. *Thromb Haemost* 1999; 81: 605-12.
51. Pieters M, Hekkenberg RT, Barrett-Bergshoeff M, Rijken DC. The effect of 40 kHz ultrasound on tissue plasminogen activator-induced clot lysis in three in vitro models. *Ultrasound Med Biol* 2004; 30: 1545-52.
52. Siddiqi F, Odriljin TM, Fay PJ, Cox C, Francis CW. Binding of tissue-plasminogen activator to fibrin: effect of ultrasound. *Blood* 1998; 91: 2019-25.
53. Basta G, Lupi C, Lazzarini G, Chiarelli P, L'Abbate A, Rovai D. Therapeutic effect of diagnostic ultrasound on enzymatic

- thrombolysis. An in vitro study on blood of normal subjects and patients with coronary artery disease. *Thromb Haemost* 2004; 91: 1078-83.
54. Devcic-Kuhar B, Pfaffenberger S, Gherardini L, Mayer C, Groschl M, Kaun C. et al. Ultrasound affects distribution of plasminogen and tissue-type plasminogen activator in whole blood clots in vitro. *Thromb Haemost* 2004; 92: 980-5.
55. Devcic-Kuhar B, Pfaffenberger S, Groschl M, Kollmann C, Benes E, Gottsauner-Wolf M. In vitro thrombolysis enhanced by standing and travelling ultrasound wave fields. *Ultrasound Med Biol* 2002; 28: 1181-7.
56. Shlamovitz GZ, Iakobishvili Z, Matz I, Golovchiner G, Lev E, Siegel RJ, et al. In vitro ultrasound augmented clot dissolution--what is the optimal timing of ultrasound application? *Cardiovasc Drugs Ther* 2002; 16: 521-6.
57. Chater BV, Williams AR. Platelet aggregation induced in vitro by therapeutic ultrasound. *Thromb Haemost* 1977; 38: 640-51.
58. Fay WP, Eitzman DT, Shapiro AD, Madison EL, Ginsburg D. Platelets inhibit fibrinolysis in vitro by both plasminogen activator inhibitor-1-dependent and -independent mechanisms. *Blood* 1994; 83: 351-6.
59. Kunitada S, FitzGerald GA, Fitzgerald DJ. Inhibition of clot lysis and decreased binding of tissue-type plasminogen activator as a consequence of clot retraction. *Blood* 1992; 79: 1420-7.
60. Nordquist J, Carlson J, Dougan P, Olsson SB, Salemark L. Does ultrasound influence experimentally induced thrombus formation in the central artery of the rabbit ear? *J Thromb Thrombolysis* 2000; 9: 243-9.
61. Miller DL, Nyborg WL, Whitcomb CC. Platelet aggregation induced by ultrasound under specialized conditions in vitro. *Science* 1979; 205: 505-7.
62. Blinc A, Francis CW, Trudnowski JL, Carstensen EL. Characterization of ultrasound-potentiated fibrinolysis in vitro. *Blood* 1993; 81: 2636-43.
63. Braaten JV, Goss RA, Francis CW. Ultrasound reversibly disaggregates fibrin fibers. *Thromb Haemost* 1997; 78: 1063-8.

The effect of ultrasound on thromboembolic model of brain stroke in rat

Shabanzadeh A^{1*}
Ghafarpour M²
Shuaib A³
Bodaghabadi M¹

*1 Iranian Center for
Neurological Disease, ITB and
preparation Research Center.
2 Department of Neurolog,
Iranian Center for Neurological
Disease
3 Neuroscience Center,
University of Alberta*

Abstract

Background: Ultrasound (US) has been used in neuroprotection after cerebral ischemia; however, its use is controversial. Application of US in combination with fibrinolytic agents may improve fibrinolytic effects. In this study the effects of US, alone or in combination with tissue plasminogen activator (tPA), on brain ischemic injury were examined and we studied whether US is protective in the brain injured by ischemia under normothermic conditions.

Methods: We performed two studies. In the first study, rectal and brain temperatures were compared. In the second study, we studied whether US alone or in combination with tPA is neuroprotective in thromboembolic stroke. To induce focal cerebral ischemia, a clot was formed in a catheter. Once the clot had formed, the catheter was advanced 17 mm in the internal carotid artery until its tip was 1-2 mm away from the origin of the middle cerebral artery (MCA). The preformed clot in the catheter was then injected, and the catheter was removed. The wound was then closed and the infarction volume, edema and neurological deficits were measured after MCA occlusion.

Results: The temperature in the brain was approximately 0.50 °C lower than the rectal temperature. In the control, US+low tPA, low tPA, US+high tPA and, high tPA groups, the infarct volume (%) was 34.56±4.16, 17.09±6.72, 21.25±7.8, 13.5±10.72 and 20.61±6.17 (mean ±SD) at 48 h after MCA occlusion, respectively. The results indicate that US alone reduces the infarct volume by 30% compared to that of the control group (P<0.05). US improved neurological deficits and reduced brain edema significantly (p<0.05).

Conclusions: This study indicate that US appears to have a protective effect, alone and in combination with tPA, in an embolic model of stroke.

Keywords: Stroke, ultrasound, tissue plasminogen activator

* Corresponding author., Iranian Center for Neurological Disease., Tehran Univeristy of Medical Sciences.
Tel: 66428288
email: shaebanz@sina.tums.ac.ir